LEHRE

VON DEN

BLUTIGEN OPERATIONEN

AM

MENSCHLICHEN KÖRPER.

In Abbildungen mit erläuterndem Texte.

Zum Gebrauche

für

Studirende und ausübende Wundärzte

von

Dr. G. B. GÜNTHER,

Professor der Chirurgie zu Leipzig,

unter Mitwirkung der Herren

Hofr. **Ritterich**, Prof. **Streubel**, Dr. **Hennig**, Privatdoc., Dr. **Schmidt**, Privatdoc. und Assistenzarzt der chir. Clin., Dr. **Kühn**, Assist. der chir. Clin. und Dr. **Berger**, früherer Assist. der chir. Clin. sämmtlich in Leipzig.

Die Abbildungen sind nach der Natur und auf Stein gezeichnet

von

C. Schmiedel.

SECHSTE ABTHEILUNG.

Die blutigen Augenoperationen am menschlichen Körper,

bearbeitet von

Dr. **Friedr. Phil. Ritterich.**

Mit 22 Tafeln Abbildungen.

Leipzig & Heidelberg,

C. F. Winter'sche Verlagshandlung.

1858.

LEHRE

VON DEN

BLUTIGEN AUGENOPERATIONEN

AM

MENSCHLICHEN KÖRPER.

In Abbildungen mit erläuterndem Texte.

Zum Gebrauche

für

Studirende und ausübende Aerzte

von

Dr. FRIEDR. PHIL. RITTERICH,

Königl. Sächs. Hofrathe und Professor der Augenheilkunde an der Universität zu Leipzig, des Königl. Sächs. Civil-Verdienst- und des Königl. Preuss. Rothen Adler-Ordens IV. Classe Ritter, der Kaiserl. Königl. medic. Gesellschaft zu Wien und der Gesellschaft für Natur- und Heilkunde zu Dresden Ehren- und mehrerer anderer gelehrten Gesellschaften ordentlichem Mitgliede.

Die Abbildungen sind auf Stein gezeichnet

von

C. Schmiedel.

Mit 22 Tafeln Abbildungen.

Leipzig & Heidelberg,

C. F. Winter'sche Verlagshandlung.

1858.

Vorrede.

Schon vor fast zweitausend Jahren hat man die Lehre von den blutigen Operationen als einen besondern Theil der medicinischen Wissenschaft betrachtet. Denn schon *Celsus* sagt im Anfange des siebenten Buches seines Werkes „De medicina“: Ipse autem huic parti ea reliqui, in quibus vulnus facit medicus, non accipit. Von diesen Operationen sind nun hier diejenigen zu betrachten, welche an den Augen und deren Umgebungen vorkommen.

Es soll aber nicht etwa eine vollständige Beschreibung aller auch bereits veralteter Operationsweisen und der dabei gebrauchten Instrumente gegeben, sondern es sollen hier nur die Operationsmethoden beschrieben werden, welche sich bereits als nützlich bewährt haben, oder solche, welche zwar durch bessere verdrängt sind, aber doch noch hier und da an Lehrstellen ausgeübt werden, und endlich solche, über deren Werth oder Unwerth die Wissenschaft, Theorie oder Erfahrung noch nicht vollständig entschieden hat.

Bildliche Darstellungen der Operationsacte gewähren nicht nur den Vortheil, dass die Beschreibung der Operationen dadurch deutlicher wird, sondern sie tragen auch dazu bei, dass die für die einzelnen Operationen gegebenen Vorschriften fester im Gedächtniss haften. Wenn daher auch manche der gegebenen Abbildungen überflüssig erscheinen möchten, so können sie doch jungen Praktikern in letzterer Hinsicht zuweilen nützlich sein.

In dem *Günther*'schen Werke über die blutigen Operationen, für welches dieses Werk ursprünglich ausgearbeitet wurde, ist von den wichtigeren Operationen die Statistik gegeben worden; diese ist nun hier zwar nicht ganz weggeblieben, wurde jedoch nur bei einzelnen Operationen mit aufgeführt.

Wenn nämlich bei Krankheiten der Zweck der Statistik der ist, den Entstehungsursachen derselben auf die Spur zu kommen und durch Verhütung dieser den Krankheiten vorzubeugen, so kann die Statistik der Operationen nur den Zweck haben, die Erfolge derselben unter gegebenen Verhältnissen kennen und dadurch bestimmen zu lernen, ob die Operation überhaupt rathsam sei oder nicht und welche Operationsweise einer andern wegen ihres günstigeren Erfolges vorzuziehen sei. Aber solche Zusammenstellungen wirklich verrichteter Operationen können nur dann praktischen Vortheil gewähren, wenn die Krankheitsverhältnisse, um welcher willen die Operation unternommen und das Verfahren dabei und der Erfolg derselben genau angegeben wurde. Zu einer solchen genauen Angabe entschliesst sich der beschäftigte Arzt immer nur bei wichtigen, d. h. bei den Operationen, wo das Leben des Kranken, oder die Existenz eines wichtigen Organes auf dem Spiele steht.

Lebensgefährliche Operationen kommen aber an den Augen gar nicht vor; denn selbst nach der Exstirpation des Auges erfolgt der Tod des Operirten nicht durch die Operation, sondern durch die Wiederkehr der Krankheit, um welcher willen die Operation gemacht wurde. Was aber die Erhaltung des Auges, oder seiner Function, das Sehvermögen, betrifft, so beruht diese auf der Integrität so vieler und so feiner organischer Gebilde, dass eine genaue Bestimmung des angewendeten Operationsverfahrens und ihres Erfolges oft sehr schwierig und mühsam ist. Viele Aerzte haben nun wohl die Erfolge ihrer Augenoperationen, aber nur sehr wenige in der verlangten Weise und dann nur bei einzelnen Operationen angegeben.

Was nützen aber der Wissenschaft und ins Besondere dem praktischen Arzte Zusammenstellungen, wie sie sich z. B. über die verschiedenen Staaroperationsmethoden hier und da vorfinden, wie viel Ausziehungen des Staars und wie viel Ortsveränderungen oder Zerschneidungen desselben geglückt oder missglückt sind, wenn wir dabei nicht

erfahren: 1) ob die Wahl der Operationsweise die richtige war, 2) wie die Operation vor sich ging, 3) ob und welche Zufälle nach der Operation entstanden, 4) wie der Operirte dabei behandelt wurde, und endlich 5) in welchem Grade das Sehen zurückkehrte oder gestört blieb? Dasselbe gilt von der Schieloperation (z. B. die von *Liston* [Lancet 18. Juli 1840] angeführten 76 Operationen) und von den meisten über andere Augenoperationen zusammengestellten Fällen.

Da das ganze Werk eine praktische Tendenz hat, so habe ich dasselbe nicht durch viele Citate unnöthig vergrössern wollen, sondern diese nur da gegeben, wo der besprochene Gegenstand in den Handbüchern über Augenkrankheiten und die dabei vorkommenden Operationen nicht hinlänglich abgehandelt und doch anzunehmen war, dass der Leser sich vielleicht darüber genauer unterrichten wolle.

In diesem Werke ist häufig von der Unterhaltungsursache des Uebels die Rede und bei Verschiedenheit der Operationsmethoden die Wahl der einen oder der andern meistens diese darnach bestimmt; ich bemerke daher, dass mir das Wesentlichste der ärztlichen Behandlung zur Hebung einer Krankheit mit oder ohne Operation hauptsächlich darin zu bestehen scheint, dass die Unterhaltungsursache des Uebels gehoben, auf die Entstehungsursache aber dabei nur dann Rücksicht genommen werden muss, wenn sie zugleich Unterhaltungsursache des Uebels ist, was ich schon 1825 in meinem Schriftchen: „Die Heilanstalt für arme Augenkranke zu Leipzig zur Zeit ihres 25jährigen Bestehens“ auseinander gesetzt habe.

Da diese Arbeit von mir begonnen wurde, nachdem ich meine Praxis und meine ärztliche Stellung an der hiesigen Heilanstalt für arme Augenkranke bereits aufgegeben hatte, so konnte der grösste Theil der Abbildungen der Operationsacte nur nach Operationen an Cadavern und zwar nur an solchen gemacht werden, welche von den Uebeln frei waren, zu deren Beseitigung die Operationen erfunden wurden. Unterrichtender würde es freilich sein, wenn die Uebel selbst mit abgebildet und die Operationsacte an ihnen nachgewiesen wären. Aber wenn dies nach der Natur geschehen sollte, so gehörte bei den mehrfachen Methoden einzelner Operationen auch an der frequentesten Augenheilanstalt eine lange Reihe von Jahren dazu, wenn sich alle die passenden Fälle zur operativen Heilung finden sollten. Auch würde das Werk dadurch so theuer werden, dass es an Gemeinnützigkeit (etwas, worauf bei diesem Werke vorzüglich Rücksicht genommen werden musste), verlieren würde. Ich habe daher nur von einigen Krankheitsformen von mir aufbewahrte, nach der Natur gezeichnete Abbildungen gegeben, weil mir dieselben für Bestimmung der Wahl der besprochenen Operationsmethoden von wesentlichem Nutzen zu sein schienen.

Aber nicht nur in dieser Hinsicht, sondern auch in anderen Beziehungen könnte eine etwa zu veranstaltende zweite Auflage dieser Arbeit eine vollständigere werden. Denn bei der schnellen Abnahme meines Gesichts bin ich an mancher wohl wünschenswerthen Ergänzung und Verbesseruug derselben gehindert worden, da ihre Vollendung sonst hätte zu lange aufgeschoben werden müssen, weshalb ich denn auch die Nachsicht des ärztlichen Publicums für diese allerdings unvollkommene Arbeit hiermit in Anspruch nehme.

Der Verfasser.

Inhaltsverzeichniss.

Seite

Einleitung 1

Operationen an den Umgebungen des Augapfels.

Allgemeine Operationen.

Einstich und Einschnitt.

Die blutige Nath. 4

Scarification der Bindehaut, Ophthalmoxisis. 5

Die Durchschneidung der Bindehaut. 5

Ausschneidung der Bindehaut, Umschneidung der Hornhaut, Circumcisio corneae. 5

Muskel- und Sehnendurchschneidung, Myotomia und Tenotomia ocularis. 6

Ausschnitt aus den Lidern. 7

Gänzliche und theilweise Wegnahme der Lider, Ausrottung derselben, Exstirpatio palpebrarum. 8

Wegnahme der Thränenkarunkel. 8

Herausnahme der Thränendrüse. 8

Herausnahme anderer, in der Augenhöhle befindlicher krankhafter Gebilde. 9

Herausnahme des Augapfels, Exstirpatio oculi. 9

Besondere Operationen.

Eröffnung der Thränensackgeschwulst, des Tumor sacci lacrymalis, Dacryocystotomia. 10

Operation der Thränensackfistel. 11

Operation der Winkelverdeckung, der Winkelfalte, der Plica angularis, des Epicanthus, Rhinoraphe. 12

Operation der zu engen Lidspalte, der Phimosis palpebrarum. 12

Operation der verschlossenen Thränenpunkte. 13

Operation zur Eröffnung des verschlossenen Nasenkanals. . . 13

Operation der Augenlidscharte, des Coloboma palpebrae. . . 16

Operation des Hirsekorns, des Milium. 16

Operation des Hagelkorns, des Chalazion. 16

Operation des Trachoma. 16

Operation der Wimpereinwärtskehrung, der Trichiasis. . . . 17

Operation der Lideinwärtskehrung, des Entropium. 18

Operation der Lidauswärtskehrung, des Ectropium. 20

Seite

Operation des Hasenauges, des Lagophthalmos. 21

Operation der Lidverwachsung, des Ankyloblepharon. . . . 22

Operation der Lid- und Augapfelverwachsung, des Symblepharon. 22

Operation bei Lidmangel, Lidergänzung, Lidersatz, Blepharoplastice. 23

Operation der Wasserblase, der Hydatide der Thränendrüse. 26

An dem Augapfel vorkommende Operationen.

Allgemeine Operationen.

Scarification der Hornhaut. 27

Eröffnung der vorderen Augenkammer. a) Hornhautstich, punctio corneae, Keratonygma. b) Hornhautschnitt, Keratomia. . 27

Eröffnung der hinteren Augenkammer. 27

Ausschneidung der Hornhaut, Keratectomia. 28

Theilweise Wegnahme, Amputation des Augapfels. 28

Besondere Operationen.

Schieloperation. 29

Operation des Flügelfells, des Pterygium. 30

Operation der Hornhautbeere, des Hornhautstaphyloms. . . 30

Operation des Eiterauges, des Hypopion. 32

Operation der Pupillenverdeckung, Pupillenverziehung, Koreparhelkysis. 33

Operation der Pupillenverschliessung, Pupillenbildung, Koremorphosis, Conformatio pupillae artificialis. 33

Iriseinschnitt, Iridotomia, Koretomia. 34

Irisausschneidung, Iridectomia, Korectomia. 35

Irislosreissung, Iridodialysis, Koredialysis. 37

Irisausreissung, Iridorhexis. 38

Pupillenbildung in der harten Haut, Sclerectomie. 39

Staaroperation, Operatio cataractae. 41

Ortsveränderung des Staars, Dislocatio cataractae. 42

Niederdrückung des Staars, Depressio cataractae. . . . 43

Erhebung des Staars, Sublatio cataractae. 43

	Seite
Verziehung des Staars, Deductio cataractae	43
Verziehung durch Scleronygma. / „ „ Keratonygma.	44
Umlegung des Staars, Reclinatio cataractae	44
Umlegung nach hinten	44
Umlegung nach aussen durch die Lederhaut. / „ „ „ „ „ Hornhaut.	45
Zerschneidung des Staars, Concisio, Discisio cataractae	46
Zerschneidung durch die Lederhaut. / „ „ „ Hornhaut.	46
Ausziehung des Staars, Extractio cataractae	47
Hornhautschnitt nach oben	51
Ausziehung auf beiden Augen zugleich	52
Ausziehung in zwei Zeiträumen; d. h. mit vorhergehender Kapseleröffnung	52
Soll die Operation an dem zweiten Auge sogleich oder erst später nach gänzlicher Heilung der Verwundung des ersten Auges vorgenommen werden?	53
Wahl der Operationsmethode	53
Gegenanzeigen	54
Nachbehandlung	54
Zufälle nach der Operation	55
Glaucom-Operation	57
Hornhautersatz, Keratoplastik	58
Methode in einem Zeitraume	59
„ in zwei Zeiträumen	60

Sechste Abtheilung.

Lehre von den blutigen Augenoperationen am menschlichen Körper.

Von Hofrath *Ritterich.*

Einleitung.

Der Zweck aller chirurgischen und sonach auch der Augenoperationen ist die Beseitigung der Krankheiten. Es werden dieselben aber entweder gegen mehrere Krankheiten angewendet, sogenannte allgemeine Operationen (Schröpfen, Aderlassen, Scarificationen), oder sie sind gegen ein bestimmtes Uebel gerichtet (Bruchoperationen, Staaroperationen). Es zerfallen daher auch die Augenoperationen in allgemeine und in besondere. Von den ersteren werden wir aber nur die besprechen, welche bei ihrer Ausführung wegen Form oder sonstiger Beschaffenheit der Augen besondere Rücksichten nothwendig machen.

Der Gang der Betrachtungen wird der sein, dass wir erst die Operationen durchgehen, welche an den Umgebungen des Augapfels, an den Lidern, den Thränenwegen und den anderen zu demselben gehörenden Gebilden, und dann die, welche an dem Augapfel selbst vorkommen. Wir werden dabei von den äussern zu den inneren Gebilden und ihren Theilen fortschreiten. Ehe ich aber zur Beschreibung der Operationen selbst übergehe, sei es mir gestattet, über die Vorbereitungen zu denselben sowohl in Bezug auf den Kranken, als auf den Arzt einige Bemerkungen mitzutheilen.

Wer sich mit dem operativen Theile der Augenheilkunst beschäftigen will, von dem verlange ich nicht nur, wie von jedem andern operirenden Arzte, dass er gesunde, zusammenstimmende Augen, eine ruhige Hand, leicht bewegliche Finger und feines Gefühl in ihnen habe, sondern auch, dass er die Augen im raschen Erkennen der an den einzelnen Theilen des Auges eintretenden Veränderungen geübt und durch viele und mannigfache Bewegung der Finger, leichte Beweglichkeit derselben erlangt habe, und dass er nicht irgend eine Beschäftigung treibe, durch welche das feine Gefühl in ihnen verloren geht. Der Augenarzt muss durch das Instrument fühlen, und er darf es daher bei der Operation meistens nicht fester halten, als dies geschehen muss, um die nöthigen Bewegungen mit demselben auszuführen, ohne es aus den Fingern gleiten zu lassen, Die Instrumente dürfen daher auch nicht schwerer sein, als zur Festigkeit derselben nothwendig ist, und ihre Griffe nicht zu dünn, damit es den Fingern beim Halten nicht an hinlänglicher Menge von Berührungspunkten fehle, da der Arzt sonst durch den zum Festhalten nothwendig stärkeren Druck das nöthige feine Gefühl verliert. Auch muss er sich im Gebrauche nicht nur des Messers, sondern auch der Scheere gleiche Geschicklichkeit beider Hände erworben haben. Die für jede chirurgische Operation wichtige Regel, die Instrumente so zu ordnen, wie sie der Zeit nach bei der Operation gebraucht werden, und alle Dinge, die bei derselben nöthig werden können, bereit zu legen, und vorher die Instrumente in allen ihren Theilen gehörig zu untersuchen, darf der Arzt, wenn er sich eines glücklichen Erfolges erfreuen will, auch hier nicht vernachlässigen.

Da das Sitzen sicherer eine ruhige Haltung des Körpers gewährt als das Stehen, so ist es, wenn auch nicht bei den an den Lidern, doch bei den an dem Augapfel selbst vorkommenden Operationen meistens besser, dass nicht nur der Kranke, sondern auch der Arzt dabei sitze. Dieser auf einem gewöhnlichen Stuhle, dessen Füsse keine Querhölzer haben, damit der Kranke seine Füsse darunter strecken könne, der Kranke aber auf einem niedrigen Sessel, damit der hinter dem zu Operirenden stehende Gehilfe seinen Kopf über den des Kranken vorneigen könne, ohne durch eine Unterlage seine sichere Stellung zu verlieren. Der einfachste und zugleich volle Sicherheit gewährende Sessel ist wohl der von mir angegebene (Taf. 1. Fig. I.), mit vier Füssen zum in die Höhe schrauben. Durch diese Schrauben wird alle Unebenheit des Bodens ausgeglichen und die Höhe des Sitzes des Kranken zu dem des Arztes leicht in ein richtiges Verhältniss gebracht.

Um die bei Augenoperationen störenden, ja zuweilen gefährlichen Bewegungen des Kopfes des Kranken zu hindern, drückt ein hinter dem sitzenden Kranken stehender Gehilfe, mittelst der unter das Kinn des Kranken gelegten Hand, den Kopf desselben gegen seine Brust. Fehlt der Gehilfe, so lässt der Arzt den etwas zurückgebeugten Kopf des Kranken gegen eine Stuhllehne, eine Mauer, oder sonst etwas Festes anlegen, um wenigstens das Zurückweichen des Kopfes zu verhindern. Bei Kindern erlangt man die Ruhe des Körpers und des Kopfes am besten durch Einwicklungen. Die Arme werden der Länge nach an den Körper angelegt und mit demselben mittelst ein oder zwei Handtüchern ziemlich fest umwickelt. Die Füsse kleiner auf dem Schoosse einer Wärterin sitzender Kinder werden zwischen den Füssen der Wärterin durch diese festgehalten und der Kopf ruht an der Brust derselben. Grössere Kinder stehen wohl eingewickelt zwischen den Füssen eines Wärters oder einer Wärterin. Bei grösseren Kindern müssen auch die

Kniee durch Einwicklungen unbeugsam gemacht werden. Der Kopf wird durch die beiden Hände eines Gehilfen festgehalten.

Da an der nach Anwendung des Chloroforms eintretenden Schmerzlosigkeit und Ruhe des Körpers auch die Augen Theil nehmen, so hat man das Chloroformiren auch bei Augenoperationen empfohlen.

Dies kann denn auch dann geschehen, wenn man weiss, dass die mit der Operation verbundenen Schmerzen gross sind, oder sieht, dass bei der Furcht des Kranken vor der Operation, oder bei seiner Reizbarkeit für körperlichen Schmerz und bei der Grösse der zu erwartenden Schmerzen auf die nöthige Ruhe des Kranken nicht zu rechnen ist.

In Rücksicht der Schmerzen wäre daher bei Augenoperationen das Chloroformiren etwa angezeigt: Vor der Herausnahme des Augapfels oder anderer in der Augenhöhle befindlicher kranker Gebilde, und vor der Abtragung des Lidrandes oder der äusseren Kante des Lids; behufs der Beseitigung der Trichiasis, eine Operation, die sehr schmerzhaft ist. In Rücksicht auf die nöthige Ruhe des Kranken aber eben bei dieser letztgenannten Operation, bei Entfernung in der Hornhaut festsitzender, nicht aus ihr hervorragender fremder Körper, vor der Staarausziehung, wenn sie an sehr unruhigen und vor den meisten am Augapfel vorzunehmenden Operationen, wenn sie an mit Nystagmus behafteten Kranken gemacht werden sollen. Und zwar darf man jetzt um so eher zu diesem Mittel seine Zuflucht nehmen, als in neuerer Zeit der Gebrauch desselben durch seine Verbindung zu gleichen Theilen mit Aether weniger gefährlich geworden ist.

Da jedoch auch diese Mischung des Chloroforms mit Aether zuweilen nachtheilige Folgen mit sich führt (Convulsionen, Starrkrampf), ja selbst den Tod zur Folge hat (etwa unter 500 Fällen 1 mal), so hat der Arzt wohl zu erwägen, ob die für den Kranken zu erreichenden Vortheile von der Art sind, dass er denselben diesen Gefahren aussetzen darf, oder es lieber dem Kranken, und bei Kindern, bei welchen das Chloroformiren weit gefährlicher ist, als bei Erwachsenen, den Angehörigen zu überlassen, ob sich erstere selbst und letztere das zu operirende Kind dieser Gefahr unterziehen wollen.

Um den widerstrebenden Willen des Kindes zu brechen, den Kopf in kaltes Wasser zu tauchen, habe ich selbst nie versucht, aber allerdings gesehen, dass das Kind aus Furcht vor der Wiederholung des Eintauchens sich ruhiger verhielt. Durch die angegebenen Einwirkungen möchte bei gehöriger Befestigung des Kopfes dieses Verfahren wohl unnöthig gemacht werden.

Will man an der innern Seite der Lider eine Operation vornehmen, so müssen die Lider umgewendet und für die Dauer der Operation in dieser Lage erhalten werden.

Wenn es auch bei dem nntern Augenlide häufig gelingt, dasselbe dadurch umzuwenden, dass man die Spitze des Daumens, durch welchen dasselbe herabgezogen wurde, innerhalb des Augenhöhlenrandes etwas in die Höhe schiebt, so muss man sich doch bei dem oberen Lide dazu fast immer eines langen, runden und festen, am besten etwas gekrümmten Instruments, etwa eines nicht zu schwachen silbernen Suchers (Sonde) oder doch des *Daviel*schen Löffels (Taf. 5. Fig. XII.) oder auch des von *v. Gräfe* dazu angegebenen Instruments bedienen. Nachdem man das Instrument ein wenig mit Fett oder Oel bestrichen hat, damit man es nachher leicht zurückziehen kann, fasst man es, um das rechte obere Lid umzuwenden; in die linke Hand und so umgekehrt, legt es 4—5 Linien über den Lidrand horizontal, und ist das Instrument gebogen, mit seiner Convexität auf das Lid, ergreift mit Daumen und Zeigefinger die Cilien, hebt durch diese den Rand des Lides über die Sonde oder den *Daviel*'schen Löffel weg, indem man das Instrument blos festhält, oder doch nur sehr wenig nach unten drückt, und schiebt den Lidrand auf- und einwärts nach der Augenhöhle zu. Wenn man besonders diese beiden letzten Regeln genau befolgt, so wird man das Umwenden des oberen Lides leicht bewerkstelligen. Fehlen aber die Cilien, so bleibt nichts übrig, als den Lidrand selbst zu fassen und ihn über das Instrument wegzuheben. Man hat dazu dreischenkliche, federnde Zangen erfunden, deren dritter, vorspringender Schenkel die auf das Lid zu legende Sonde ersetzen soll. Aber schon das Federn der Zange ist ein Fehler, da die Feder leicht in dem einen Fall zu stark wirkt, Schmerzen macht, in dem andern wieder zu schwach, so dass das Instrument abgleitet. Einfacher und schon deshalb empfehlungswerther und den Zweck vollkommen erfüllend, ist eine feine, etwas breite Kornzange, kürzer als gewöhnlich, oder die zum Einfassen der Nadeln bestimmte, gespaltene Zange (Taf. 1. Fig. X.), oder noch besser eine breite leicht federnde Schieberzange (Taf. 1. Fig. II.). Der Lidrand wird durch in die Höhe ziehen der Lidhaut von dem Augapfel etwas abgezogen und mittelst der von Daumen und Zeigefinger (der Daumen nach unten) gehaltenen Zange gefasst; bei der Schieberzange mittelst des Schiebers festgehalten und über den auf dem Lide liegenden Sucher, oder über den *Daviel*'schen Löffel weggehoben und wie vorhin gesagt, in die Augenhöhle eingeschoben.

Das umgewendete obere Lid erhält man in der ihm gegebenen Lage, indem man nach Hervorziehen und Abgeben des Suchers den Daumen derselben Hand etwas mehr nach dem inneren Augenwinkel zu senkrecht auf den Oberaugenhöhlenbogen legt, und indem man die Finger der andern Hand loslässt oder die Zange abgiebt, die Spitze des Daumens, vorhandene Cilien mitfassend, in die Augenhöhle schiebt und gegen den freien Rand des Tarsus senkt, so dass sich dieser nicht wieder heben und in seine Lage zurücktreten kann. Es wird dies um so weniger geschehen können, als durch das Einsenken des Fingers der Lidrand in die Höhe geschoben wird.

Je nachdem der äussere, der mittlere oder der innere Theil der inneren Lidfläche freier werden und mehr hervortreten soll, senkt der Arzt den Daumen daselbst stärker in die Augenhöhle und gegen den freien Rand des Tarsus. Wird das Lid durch einen Gehilfen gehalten, so geschieht dasselbe durch die Spitzen seines Zeige- und seines Mittelfingers.

Um sich den Augapfel frei zu erhalten, muss der Arzt, wenn er das obere Lid selbst mittelst des Daumens in die Höhe gezogen hatte (Taf. 6. Fig. III.) *), den Rand des Lides mittelst der etwas nach der Augenhöhle gebogenen Spitze des Daumens gegen den Augenhöhlenrand andrücken. Auf gleiche Weise hält er das untere Lid nach unten zurück.

Will er beide Lider zurück, sie auseinander halten, so kann dies nur durch den Zeigefinger, mittelst dessen der Lidrand des oberen Lides gegen den Oberaugenhöhlenbogen und durch den Daumen geschehen, mittelst dessen das untere Lid unten erhalten wird. Hat man für das obere Lid einen Gehilfen, so zieht derselbe das Lid mittelst des Mittelgliedes des Zeige- und des Mittelfingers in die Höhe, senkt die Spitzen der Finger einwärts und drückt den Lidrand gegen den Oberaugenhöhlenrand (Taf. 6. Fig. IV.).

Diese Art die Lider zurückzuhalten, gewährt aber nicht in allen Fällen Sicherheit genug, und der Nutzen desselben wird nicht selten durch das dagegen Anstreben des Kranken, besonders wenn die Lider durch Thränen oder durch Blut feucht wurden, vereitelt. Man hält daher bei irgend wichtigen Operationen an dem Augapfel die Lider meistens durch Haken zurück (Taf. 1. Fig. III. A. u. B.

*) Häufig wird der Daumen horizontal auf das Lid gelegt und dieses in die Höhe geschoben, was aber nicht zu empfehlen ist, weil dabei leicht, besonders von dem Ungeübten, der Augapfel gedrückt wird.

Fig. IV. u. Fig. V.), welche man hinter die Lider bringt, indem man vorher durch in die Höheziehen der Integumente des oberen Lids und Herabziehen des unteren Lids den Rand der Lider von der Hornhaut etwas entfernt hatte. Die Haken werden dem Gehilfen übergeben (Taf. 6. Fig. V.).

Diese Anwendung der Haken, die allerdings nicht immer umgangen werden kann, macht aber dem Kranken stets und zuweilen sehr empfindliche Schmerzen. Ist aber derselbe, oder überhaupt das Instrument so beschaffen, dass es, wie z. B. der *Warr*'sche Haken, welcher den Lidrand in eine Rinne aufnimmt, nur den Lidrand fasst, so gewährt es wieder nicht hinlängliche Sicherheit. Um diese zu erlangen und erstere zu vermeiden, habe ich empfohlen (wenigstens in den Fällen, in welchen es nicht nothwendig ist, die ganze vordere Fläche des Augapfels frei zu machen, sondern wo es genügt, wenn man die Hornhaut und die Seitentheile der harten Haut übersehen kann), den verkleinerten *Pellier*'schen Haken, nachdem er vorher an seiner Umbeugung mit Seide umwickelt wurde, über den Rand des obern Lids anzusetzen und ihn und dadurch zugleich das Lid selbst über den Rand des oberen Lids in die Augenhöhle hineinzuschieben, wodurch nicht allein die angegebenen Theile des Augapfels freigemacht, sondern auch durch Ausfüllung der Augenhöhle die Bewegungen des Augapfels erschwert wurden. Wenn dabei eine schmerzhafte Spannung, oder Druck auf den Augapfel entsteht, so muss die Biegung des Hakens, der deshalb von feinem Silber gefertigt wird, verändert werden. Nach der Form des Augenhöhlenrandes muss er bald breiter, bald schmäler gemacht, und nachdem der Augapfel mehr vorsteht oder mehr zurückgezogen ist und die Lider gespannt oder schlaff sind, mehr oder weniger umgebogen werden.

Liegt der Haken des oberen Lids gut, d. h. macht er nirgends Schmerz und kann der Kranke das Auge nicht schliessen, so ist er nun zu befestigen und erhält diese seine Befestigung dadurch, dass ihn der Gehilfe mittelst des kleinen Fingers der linken Hand bei dem linken, der rechten Hand bei dem rechten Auge gegen den oberen Augenhöhlenbogen andrückt. Damit sich aber das obere Ende des Hakens nicht rückwärts neige (was bei rückweichender Stirn leicht geschieht), wodurch das untere Ende desselben unter dem Augenhöhlenrande hervortreten würde, so muss der Raum zwischen Haken und Stirn durch den Mittelfinger ausgefüllt werden. Der in die obere Umbiegung des Hakens gelegte Zeigefinger lässt denselben nicht herabtreten, wodurch der Augapfel gedrückt werden würde; doch muss der Gehilfe auch das Heraufziehen desselben vermeiden, damit nicht die Haut durch Druck gegen den oberen Augenhöhlenbogen gequetscht wird. Der Ringfinger kommt entweder neben den Mittelfinger oder neben den kleinen Finger zu liegen. Der Daumen ruht zur Befestigung der Hand auf dem Kopfe des Kranken (Taf. 6. Fig. VI.).

Diese von mir bereits früher bekannt gemachte und vielfach angewendete Methode der Lidhaltung wird man, wenn der Gehilfe nur einige Uebung darin hat, gewiss stets sicher und gut finden.

Das untere Lid auf gleiche Weise wie das obere durch Einschieben des Hakens mit den Integumenten in die Augenhöhle zurückzuhalten, ist weniger anzurathen, weil bei Anstrengung des Kranken zum Schliessen der Lider die Bindehaut leicht hervorquillt und dadurch bei dem Operiren hinderlich wird. Ist daher der Haken, der auch, um ihn biegen zu können, von feinem Silber sein muss, anzuwenden, so muss er über das Lid auf die innere Fläche desselben gelegt werden. Derselbe wird durch den Zeigefinger des Gehilfen gegen die äussere Fläche des Augenhöhlenrandes gedrückt und dadurch befestigt, nur muss sich der Gehilfe hüten, dem Kranken nicht dabei den Mund zu verschliessen. Die von *Richter* empfohlene Befestigung des Hakens durch ein Gewicht (etwa einen kleinen Schlüssel) ist viel zu unsicher.

Muss der Arzt bei einer Operation aus Mangel an Gehilfen die Lider selbst auseinander halten, so muss er das obere Lid mittelst des Zeigefingers, das untere mittelst des Daumens zurückhalten. Wenn der kleinere *Richter*'sche Haken noch mehr verkürzt ist, so kann er auch nach Herabziehen des unteren Lids mittelst Heftpflasterstreifen in der Lage erhalten werden. Bei Mangel an einem Gehilfen und wenn der Arzt zur vorzunehmenden Operation beider Hände bedarf, hat *Bonzel*, um das obere Lid oben zu erhalten, einen Haken angegeben, welcher unter und hinter das Lid gebracht, nach Hebung desselben an einer um Stirn und Hinterhaupt angelegten Binde mittelst durch die Oesen geführter Nadeln befestigt wird (Taf. 6. Fig. III.); ein für diesen Fall ganz brauchbares Instrument.

Beide Lider zurück und auseinander zu halten, hatte man die Augenspiegel erfunden, unbequeme Instrumente, von denen der neuste von *Kelly-Snowden* erfunden (Taf. 6. Fig. II.), von manchen Aerzten angewendet wird, mir aber nicht so sicher als der Haken und weit unbequemer als die Finger ist.

Die Augenspiegel richtete man zum Theil so ein, dass dadurch auch der Augapfel befestigt, unbeweglich gemacht wurde, was aber nur durch einen Druck auf den Augapfel erreicht werden kann, welcher auf diesen schädlich einwirkt. Zu alleiniger Befestigung des Augapfels hat man auch besondre Instrumente erfunden und ihnen den Namen Ophthalmostaten gegeben, so wie man die nur zur Befestigung der Lider bestimmten Blepharostaten nannte. Da aber diese Benennungen unrichtig sind, indem das griechische Wort στάτης nur etwas Passives bezeichnet, in der Verbindung mit Ophthalmos also stehendes Auge (s. *Blancardi* Lexicon medicum, von *Kühn* herausgegeben), so ist es besser, die deutschen Namen Lidhalter und Augenhalter beizubehalten. Zu diesen Augenhaltern gehört der *Pamart*'sche Spiess (Taf. 1. Fig. VI.), der *Rumpelt*'sche Fingerhut u. s. w.

Diese in die harte Haut einzustossenden Instrumente sind aber für die Befestigung des Augapfels entweder nicht sehr sicher, oder wenn sie tief eingestossen worden sind, ist ihre Verwundung nicht unbedeutend. Die Anwendung der Bindehauthäkchen oder eines Hakenzängelchen mit Schieber, mittelst welches die Bindehaut gefasst wird, ist daher zu dem angegebenen Zwecke meistens vorzuziehen. Die *Jäger*'sche Doppelzange (Taf. 6. Fig. I.), mittelst welcher die Bindehaut auf beiden Seiten der Hornhaut unterhalb des horizontalen Durchmessers auf jeder Seite in eine kleine Falte gefasst wird, ist dazu auch ein ganz passendes Instrument, nur nimmt sie die Aufmerksamkeit des Arztes bei der Operation mehr in Anspruch als das Schieberzängelchen. Vielleicht könnte man auch bei dieser Zange die Schliessung durch einen Schieber bewirken; doch giebt es allerdings Fälle, wo diese Art der Augapfelbefestigung nicht anwendbar ist, so dass man doch zu dem *Pamart*'schen Spiesse seine Zuflucht nehmen muss.

Auch mittelst eines durch die Bindehaut gezogenen Fadens kann der Augapfel fast unbeweglich gemacht werden, indem man die Enden desselben nach der entgegengesetzten Richtung befestigt, in welcher der Augapfel bei dem einen oder dem andern Operations-Acte verschoben wird. Um z. B. zu verhindern, dass der Augapfel nicht nach innen entfliehe, ja selbst nicht nach oben und unten ausweiche, führt man mittelst einer gebogenen Heftnadel einen seidenen Faden in die Augenwinkel, einige Linien von der Hornhaut entfernt, vertikal durch die Bindehaut und ein Paar Linien davon wieder hervor; nachdem die Heftnadel entfernt ist wird das obere Ende des Fadens etwas schräg nach aussen an der Stirn, das untere ein wenig schräg nach aussen an der Backe befestigt. Damit die Faden nicht nachgeben, müssen die Enden um etwas Unelastisches (etwa ein Holzröllchen, ein Stückchen Bleistift) geschlagen und diese Röllchen durch vorgelegte Heftpflasterstreifchen

am Zurückweichen gehindert werden; an dem einen Ende des Fadens kann das Röllchen schon vor dem Einziehen des Fadens durch die Nadel befestigt sein. Diese meine Methode dürfte besonders dann zu empfehlen sein, wenn es an einem Gehilfen zum Befestigen des Augapfels gebricht.

Noch bemerke ich, dass der Arzt für den kleinen Finger der operirenden Hand immer einen Stützpunkt in der Umgegend des Auges suchen muss, wodurch die Hand Ruhe und die Bewegungen der Finger und des Instruments an Sicherheit gewinnen.

Die Instrumente müssen vor jeder Operation untersucht werden, ob sie die gehörige Beschaffenheit haben. Bei manchen Operationen, z. B. der Staarausziehung, hängt davon ungemein viel ab. Das Eindringen schneidender Instrumente wird durch Betupfen der Spitze und Schneide derselben mit Oel sehr erleichtert; daher dies in den meisten Fällen geschehen muss; nur hat man die Finger davor zu bewahren, die Etwas fassen oder festhalten sollen.

Dass man Schwämme zum Auftrocknen des Blutes, Wasser, die nöthigen blutstillenden Mittel und die künftigen Verbandstücke bereit halten müsse, versteht sich von selbst, und es wird dieser Vorbereitung daher bei den einzelnen Operationen keiner besondern Erwähnung geschehen.

Wir kommen nun zu den Operationen selbst.

Operationen an den Umgebungen des Augapfels.

Allgemeine Operationen.

Einstich und Einschnitt.

Die blutige Nath.

Obgleich es der Hauptzweck dieser Operation ist, mittelst eines durch Wundränder gezogenen Fadens dieselben zu vereinigen und sie also eigentlich zu der Behandlung der Wunden gehörte, so müssen wir sie doch in sofern zu den allgemeinen Operationen rechnen, als dieselbe in sehr verschiedenen häutigen und sehnigen Gebilden vorkommt und zuweilen vor einer zu machenden Wunde (s. die Operation des Enkanthis und Blepharoplastik), ja ohne alle Wunde (Infibulation) gemacht wird; zu den hier zu betrachtenden allgemeinen Augenoperationen aber, weil die Anwendung derselben an den Augen noch besondere Rücksichten erheischt.

Sie wird an den Lidern nur dann vorgenommen, wenn die Wunde eine schräge, oder eine Höhewunde und der Lidrand dabei mit gespalten ist. Wird sie hier nicht gemacht, oder nicht richtig angelegt, so bleibt bei nur theilweiser Verheilung eine Scharte, oder dadurch eine Entstellung zurück, dass nach der Vernarbung an dem Lidrande der eine Wundrand etwas tiefer steht als der andere.

Dazu gebraucht werden:

1) Mehrere Insectennadeln oder feine gebogene chirurgische Nadeln (Taf. 1. Fig. VIII. A, B, C.).
2) Einfache gewichste seidene Fäden, die bei dem Gebrauche der gebogenen Nadeln in dieselben bereits eingefädelt sind.

Erleichterung der Operation gewähren:

3) Die Nadelzange. (Taf. 1. Fig. X.)
4) Bei gebogenen Nadeln der Nadelhalter (Taf. 1. Fig. IX.).

Auch ohne Gehilfen kann die Operation gemacht werden, wenn nur das Zurückweichen des Kopfes des Kranken dabei verhütet wird.

Die Verbindung des in dem oberen Lide befindlichen Tarsus mit der über ihm liegenden Haut ist eine nur lockere, so dass, wenn derselbe völlig getrennt ist, die beiden Theile desselben sich besonders zurückziehen und wenn die Ränder der Hautwunde zusammengezogen werden, nicht hinlänglich folgen. Soll daher bei Anlegung der blutigen Nath die Wunde auf der hinteren Lidfläche nicht unvereinigt bleiben, und die Vernarbung sonach unvollkommen werden, so muss der durchzuführende Faden den Tarsus mitfassen und die Nadel denselben also mit durchbohren.

Da es hier an fester Unterlage gebricht, so ist die Einlegung von Stiften der von Fäden vorzuziehen und man bedient sich daher zur Vereinigung solcher Wunden am besten der Karlsbader Insektennadeln. Wären diese aber nicht bei der Hand, so müsste man eine jener angegebenen Nadel dazu nehmen, mittelst welcher man einen einfachen gewächsten seidenen Faden einzieht.

Nun wird eine der freien Ecken des Wundrandes (bei schräger Wunde die des kürzeren Wundrandes zuerst) so gefasst, dass die Wundränder des Tarsus sich in gleicher Linie befinden. Will das Fassen und Halten mittelst der Finger nicht gelingen, so bedient man sich dazu einer Kornzange oder noch besser der in Fig. X. Taf. 1. abgebildeten durchbrochenen Zange, besonders wenn dieselbe, wie der gleich anzuführende Nadelhalter, mit Feder und einem Schieber versehen ist, oder dieses Nadelhalters selbst. Die Insektennadel wird nun eine Linie vom Lidrande, der kürzere Wundrand lieber ein wenig höher, und etwa zwei Linien vom Wundrande so angesetzt und durchgestossen, dass sie Haut und Tarsus schräg durchbohrend an der inneren Lidfläche etwa eine halbe Linie von der inneren Wundlippe zum Vorschein kommt. An dem andern Wundrande wird sie nun auf entsprechende Weise von innen nach aussen durchgestossen. Nöthigenfalls kann auch dieser Wundrand vor der Durchstossung durch die eine oder die andre der angegebenen Zangen befestigt werden, nur dass hier die Zange mehr vertikal gehalten werden muss. Uebrigens wird dies immer nur bei dem ersten Ausstiche nothwendig, die andern gelingen meistens ohne eine solche instrumentale Hilfe. Gebogene Nadeln werden auch erst von aussen nach innen und dann an dem andern Wundrande von innen nach aussen, eine Linie vom Lid und $1^1/_2$ Linie vom Wundrande gerade durchgestossen und so der Faden eingezogen. (Zwei Nadeln in einem Faden, um beide Enden desselben von innen nach aussen durchzuführen, sind unbequem und nicht selten störend.) Da die Nadeln sehr fein und daher klein sein müssen, sonach schwer mit den Fingern zu fassen sind, so kann man sich zu dieser Operation meines Nadelhalters bedienen (Taf. 1. Fig. IX.).

Sollen mehr Nadeln oder mehr Faden eingelegt werden, so wird die Wunde an dem Lidrande durch die umschlungene oder

durch die Knopfnath aber nur theilweise zusammengezogen, damit die anderen Nadeln oder Hefte richtiger und leichter angelegt werden können. Sind alle Nadeln oder Faden eingelegt und die Nadeln bis etwa drei Linien von ihrem Kopfende durchgeschoben, so wird die völlige Zusammenziehung der Wundränder von dem geschlossenen zu dem freien Ende der Wunde durch die umschlungene oder die Knopfnath nach den Regeln der Kunst bewerkstelligt. Ist dies geschehen, so werden, wenn Nadeln eingelegt wurden, die Spitzen derselben abgeknippen oder abgeschnitten, indem man dabei das Kopfende der Nadel mit einer starken Kornzange festhält. Will man das spitze Ende der Nadel von der Haut etwas abbiegen, so geschieht dies gleichfalls durch die Kornzange, indem man dieselbe, wenn sie die Nadel gefasst hält, nur etwas um ihre Achse dreht und dabei ebenfalls das Kopfende der Nadel durch eine andere Zange unbeweglich macht.

Einschnitte in die Liddecken, z. B. zur Eröffnung von Abscessen, müssen, wenn nicht sonst etwas dagegen spricht, horizontal gemacht werden, damit die dadurch entstehenden Narben das freie Oeffnen des Auges nicht hindern und bei geöffnetem Auge in den Hautfalten liegend weniger bemerkt werden.

Scarification der Bindehaut, Ophthalmoxysis.

Die Scarification der innern Lidfläche, seichte Einschnitte in dieselbe, welche man sonst sehr empfahl und zu der man sogar eigene Instrumente (Blepharoxysta) erfunden hat, dürfte kaum irgend mehr gemacht werden, da der Nachtheil der Verwundung immer grösser ist als der Vortheil, der durch die dadurch bewirkte Blutung erreicht wird, indem diese immer nur eine geringe ist. Sollte sie aber doch vorgenommen werden, so würde man nach Umkehrung des obern oder nach Abziehung des untern Lids von dem Augapfel, vertikale Einschnitte ganz einfach mit einem kleinen von *Scarpa* zu verschiedenen Zwecken angegebenen Scalpell mit gewölbter Schneide (Taf. 1. Fig. XI.) machen. Sonst hatte man dazu eigene Instrumente, die man Blepharoxysta nannte und die jetzt mit Recht ausser Gebrauch sind. Horizontale, tiefere, die Bindehaut durchdringende Einschnitte werden manchmal zu anderen Zwecken nothwendig, z. B. bei der von Anschwellung der Bindehaut bestehenden Einwärtskehrung des Lidrandes, s. Ectropium.

Die Scarification der dem Augapfel näher gelegenen Bindehaut wird noch häufig bei Entzündungen der Hornhaut, bei Lymph- oder Eiterabscessen und Geschwüren derselben gemacht. Der Zweck, den man dabei hat, ist der durch Einschneidung oder Ausschneidung der oberflächlichen über die Hornhautgränze verlaufenden Blutgefässe zu verhindern, dass durch dieselben noch Blut zu der Hornhaut geführt werde. Aber diese oberflächlichen, von Blute strotzenden Gefässe sind ja keine das Blut der Hornhaut zuführenden Arterien, sondern es sind dies Venen, welche das Blut von der durch krankhafte Zuführung überfüllten Hornhaut ableiten (wie sich dies auch aus den von *Coccius* deshalb angestellten Versuchen ergiebt *), und es kann die Trennung derselben daher nur schädlich werden, indem sich darnach nur wenig Blut ergiesst und die hier so nothwendige Ableitung des Blutes von der Hornhaut gehemmt wird. Zum Glück stellt die Natur dieselbe durch Vergrösserungen der anderen Venenästchen wieder her.

Die Durchschneidung der Bindehaut

wird nothwendig, wenn fremde, durch dieselbe in die Augenhöhle eingedrungene Körper, z. B. Schrote, über denen die Bindehautwunde bereits wieder geschlossen ist, herausgenommen werden sollen, oder wenn man zu den hinter der Bindehaut in der Augenhöhle gelegenen Gebilden gelangen will. Im letzteren Falle ist die Durchschneidung der Bindehaut nur ein Theil der an diesen Gebilden vorzunehmenden Operation.

Man bedarf zu der Durchschneidung:

1) zweier Bindehauthäkchen (Taf. 1. Fig. XVII.) oder eines Hakenzängelchens (Taf. 1. Fig. XII.).
2) Bei erstern eines convexen Messerchens, oder einer geraden Scheere, bei letzterem stets einer geraden Scheere (Taf 1. Fig. XIII.).

Im ersteren Falle muss man einen Gehilfen haben, im zweiten kommt man ohne denselben aus, und wählt daher, wenn es an einem solchen fehlt, statt der Häkchen das Zängelchen. Hat man mittelst des Hakenzängelchens eine Falte gebildet, so schneidet man dieselbe mittelst der Scheere in vertikaler Richtung durch; hat man die Häkchen gewählt, so stösst man jedes derselben in einiger Entfernung von dem andern durch die Bindehaut durch und 3 bis 4 Linien davon entfernt aus derselben wieder heraus, lässt das eine durch einen Gehilfen halten und zieht selbst das andre nach entgegengesetzter Richtung an. Dadurch wird eine gespannte Falte der Bindehaut gebildet (Taf. 8. Fig. V.), welche dann mit einem Messerchen mit gewölbter Schneide vertikal durchschnitten wird.

Ausschneidung der Bindehaut, Umschneidung der Hornhaut, Circumcisio corneae.

Anders als mit der Scarification der Bindehaut verhält es sich mit der Wegnahme eines Theils desselben in der Gegend der Hornhaut. Hierbei werden nicht blos die von der Hornhaut kommenden Venen weggenommen, oder der Zufluss durch einzelne Arterienstämmchen stellenweise und nur zeitweilig gehemmt, sondern es wird zugleich, wenn dies in grösserer Ausbreitung oder gar rings um die Hornhaut geschieht, die Ernährung derselben bedeutend gemindert, indem die Hornhaut nur noch durch die aus der harten Haut in sie eindringenden Gefässe ernährt wird. Soll daher, um die Hyperämie der Hornhaut zu heben oder ihre Ernährung herabzustimmen, die Bindehaut von beiden Seiten der Hornhaut oder rings um dieselbe weggenommen werden, so braucht man ein Hakenzängelchen und eine aufs Blatt gebogene Kniescheere (Taf. 3. Fig. XI.).

Die Lidhaken werden hinter die Lider eingebracht und von einem Gehilfen gehalten. Der Arzt setzt das zwei bis drei Linien geöffnete Hakenzängelchen so auf die Lederhaut auf, dass der eine Ast sich nahe dem untern Rande der Hornhaut, der andere zwei bis drei Linien davon entfernt befindet, bildet durch Schliessen des Zängelchens eine Bindehautfalte und schneidet dieselbe hinter dem Zängelchen in ihrer ganzen Länge weg. Nun fasst er über der Wunde eine zweite Falte, schneidet auch diese auf ähnliche Weise so weg, dass die dadurch gebildete Wunde mit der ersteren eins ist, und fährt so rings um die Hornhaut fort, bis die letzte Wunde die erste erreicht hat. Am bequemsten ist es hierbei, den Schnitt von aussen nach unten und innen zu führen und dann wieder von aussen beginnend denselben nach oben und innen zu vollenden. Leichter wird man die Scheere herumführen, wenn die Hand vor der Scheere und der Daumen in dem untern Ringe derselben befindlich ist.

Da die harte Haut an der Stelle der Verwundung der natürlichen Decke entbehrt, so müssen die Lider nach der Operation geschlossen bleiben und die stets heftige Entzündung durch auf Eis gelegte Läppchen oder durch kaltes Wasser beschwichtigt werden. *Küchler* in Darmstadt, der diese Operation besonders empfohlen hat, giebt von 89 Fällen, wo er diese Operation gemacht hatte, an, dass 61 der Operirten geheilt, 18 gebessert waren oder sich in Heilung befanden und über 10 die Nachricht ausgeblieben war,

---

*) *Coccius*, Ueber die Ernährungsweise der Cornea und die Serum führenden Gefässe, pag. 165. Leipzig 1852.

Ich habe die Operation früher einigemal bei Pannus, aber mit keinem günstigen Resultate gemacht.

Muskel- und Sehnendurchschneidung. Myotomia und Tenotomia ocularis.

Die Durchschneidung der Augapfelmuskeln ist zur Beseitigung des Schielens erfunden worden (von *Strohmeyer* angegeben und von *Dieffenbach* zu diesem Zwecke zuerst ausgeführt), und man hat sie daher Schieloperation genannt; da sie aber auch zu anderen Zwecken (gegen Kurzsichtigkeit, gegen Schiefsehen und gegen Sehpein) empfohlen und gemacht worden ist, so müssen wir sie hier zu den allgemeinen Augenoperationen rechnen.. (Von der Myotomie und Tenotomie als Schieloperation später.)

Zur Operation nothwendige Instrumente sind:

1) Zwei Lidhalter (Taf. 1. Fig. III. u. IV. oder Fig. V);
2) ein Hakenzängelchen (Taf. 1. Fig. XII.) oder zwei Bindehauthäkchen (Taf. 1. Fig. VII.);
3) ein spitzes Bindehauthäkchen (Taf. 1. Fig. VII.);
4) eine gerade Scheere (Taf. 1. Fig. XIII.);
5) ein oder zwei Muskelhaken (Taf. I. Fig. XIV.) oder eine Hohlsonde;
6) eine nach dem Rande gebogene Scheere (Taf. 2. Fig. I.) oder ein Sehnenmesser.

Von Gehilfen reicht beim Gebrauche des Hakenzängelchens einer aus; bei Anwendung der Bindehauthäkchen aber sind zwei nothwendig.

Bei der Durchschneidung eines der Augenmuskeln ist es nicht nothwendig, denselben in seiner ganzen Breite zu übersehen und so braucht auch die Trennung der vor dem Muskel liegenden Gebilde nicht grösser zu sein, als dass man mit dem unter den Muskel zu bringenden Instrumente zu demselben gelangen kann; es ist sonach unnöthig die Bindehaut vor dem Einschnitte in dieselbe in grösserem Umfange von der Lidbedeckung frei zu machen. Wenn man daher auch bei den oberen geraden und oberen schiefen Muskel den verbesserten *Pellier*'schen oder den *Dieffenbach*'schen Haken unter das obere Lid bringt: um dieses gehörig heben und festhalten zu können, und wenn auch bei Trennung des unteren geraden und schiefen Muskels der für das untere Lid bestimmte Haken auf angegebene Weise angelegt werden muss, so genügen doch in letzteren Fällen zum Festhalten des oberen Lids die Finger eines Gehilfen und bei Durchschneidung der Seitenmuskeln die Anlegung des silbernen Hakens über dem Lide, wodurch dem Kranken nicht unbedeutender Schmerz erspart wird.

Soll, nachdem die Haken dem Gehilfen übergeben sind, einer der geraden Muskeln durchschnitten werden, so muss, damit die einzuschneidende Bindehautstelle frei wird, der Kranke veranlasst werden, geradeaus oder nach der, der einzuschneidenden Stelle entgegengesetzten Seite zu sehen, und um dies leichter zu erlangen, muss das andere Auge verdeckt werden, etwa durch ein Stück an seinen Rändern mit Heftpflaster bestrichener Leinwand. Tritt aber die Hornhaut nicht hinlänglich aus dem Winkel hervor, so dass der Arzt nicht zu der vor dem Muskel gelegenen Stelle der Bindehaut gelangen kann, so fasst man auf früher [bei den Augenhaltern] angegebene Weise mittelst eines spitzen Häkchens die Bindehaut dieser Seite in der Nähe der Hornhaut, zieht die Hornhaut aus dem Augenwinkel hervor und übergiebt das Häkchen einem zur Seite stehenden Gehilfen. Dieser muss, damit der Haken ruhig liege, seine Hand an der Schläfengegend des Kranken, oder auf die Nasenwurzel desselben stützen.

Mittelst eines andern scharfen Häkchens oder eines leicht federnden Hakenzängelchens, das der Arzt, wenn einer der linken*) Seitenmuskeln durchschnitten werden soll, in die rechte, sonst in die linke Hand nimmt, wird nun eine Bindehautfalte gebildet, welche bei den Seitenmuskeln eine horizontale (Taf. 8. Fig. V.), bei den oberen und unteren geraden Muskeln aber eine vertikale sein muss.

Eingestossen wird das Häkchen, oder aufgesetzt das Hakenzängelchen, wenn der äussere Muskel durchschnitten werden soll, 6—7 Linien, sonst 4—5 Linien von der Hornhaut.

Das Zängelchen ist deshalb vorzuziehen, weil, wenn es hinlänglich geöffnet (4—5 Linien), nicht zu leicht aufgesetzt und schnell geschlossen wurde, die Muskelbinde sich mit in der Falte befindet und zugleich mit der Bindehaut durchschnitten wird. Auch kann man dabei fast immer beider Häkchen und somit eines Gehilfen entbehren.

Mittelst der angegebenen, am Auge bereit gehaltenen Scheere wird die Falte zwischen den beiden Häkchen, oder wenn das Hakenzängelchen gebraucht wurde, vor demselben fast vertikal zu ihr etwa drei Linien tief eingeschnitten (Taf. 8. Fig. IV.). Man vermeide ja, die Falte der Hornhaut zu nahe oder zu schräg und also zu flach einzuschneiden, weil dann die Muskelbinde nicht mit getrennt und dadurch das Einbringen des Muskelhakens oder der Hohlsonde erschwert, ja unmöglich gemacht wird.

Bei gehöriger Faltenbildung und richtigem Einschneiden derselben ist eine Erweiterung des Schnittes nach oben und unten unnöthig.

Würde das Häkchen zum Hervorziehen der Hornhaut vorher nicht, sondern nur das Hakenzängelchen angewendet, so kann die Falte auch umgekehrt, bei den seitlichen Muskeln eine vertikale, bei dem oberen und unteren Muskel eine horizontale, an dem einen Rande des Muskels gelegene sein. Die nach Einschneidung dieser Falte entstehende, mit den Muskelfasern gleichlaufende Wunde gewährt, da sie sich weniger erweitert, den Vortheil, dass nach Durchschneidung des Muskels der vordere Abschnitt desselben leichter hinter der Bindehaut zurückgehalten wird und um so eher mit dem hinteren Ende verheilt. Die Einbringung der Instrumente zu dem Muskel ist aber durch diese Wunde schwieriger und diese Art der Bindehauttrennung daher nur den in dieser Operation schon geübten Aerzten zu empfehlen.

Zweiter Act. — Der Arzt giebt nun die gerade Scheere ab und lässt das erste Häkchen, wenn ein solches durch die Bindehaut gestossen war, entfernen, hält aber dabei die Bindehaut mittelst des geschlossenen Zängelchens, oder durch das nun selbst übernommene Häkchen immer fort fest.

Damit der Muskel gehörig gefasst und derselbe ohne Verletzung der harten Haut sicher könne durchschnitten werden, muss man irgend ein stumpfes Instrument zwischen ihm und der harten Haut durchführen. Man kann dazu eine etwas gebogene Hohlsonde, oder ein stumpfes Häkchen nehmen.

Die hierzu gebrauchten stumpfen Häkchen sind meist zu schmal und zu stark gebogen [s. z. B. *Dieffenbach's* Schrift v. d. Schielen], weil man sich die Sehnen der vier geraden Augenmuskeln an ihren Ansätzen an den Augapfel gewöhnlich schmäler denkt, als sie sind (siehe die nach *Sömmering* gegebenen Figuren I. II. III. Taf. 8.). Ist der Haken zu gebogen, so bringt man ihn schwerer unter dem Muskel weg, ist er zu schmal, so umfasst er nicht den ganzen Muskel oder seine Sehne, sondern es dringt sein Ende durch den Muskel. Fig. XIV. A. Taf. 1. ist für Erwachsene, Fig. XIV. B. für Kinder meistens passend.

Die Hohlsonde muss eingeschoben werden; das stumpfe Häkchen aber wird unter dem Muskel nur weggezogen und weggedreht, indem man die Spitze desselben durch die Wunde an den Rand des Muskels und unter denselben bringt, wird der Griff des Hakens nach der entgegengesetzten Seite, also nach oben oder unten nach links oder rechts gerichtet (Taf. 8. Fig. VI.). In dieser Rich-

*) Wenn von dem Sehorgane in seiner Duplicität die Rede ist, so sind der rechte äussere und der linke innere Muskel die rechten, der linke äussere und der rechte innere geraden Muskeln die linken Seitenmuskeln.

tung wird derselbe, das Ende immer auf der harten Haut hingleitend, mit leichter fühlender Hand weggezogen, und erst dann, wenn man denkt, dass das Ende über den andern Rand des Muskels weg ist, wird der Griff nach der entgegengesetzn Seite geneigt, so dass nun das Hakenende hinter der Bindehaut und der Muskelbinde oder der sehnigen Ausbreitung erscheint und meistens bei Anziehung des Muskels in der Wunde frei sichtbar wird.

Da der Haken durch Zug unter dem Muskel weggeführt wird und bei dem Zuge die Finger feiner fühlen, als bei dem Vorstossen, so wird der Muskel durch den Haken weniger leicht verletzt, als durch die Hohlsonde oder den sogleich ohne diese Instrumente unter ihn gebrachten Scheerenast, welche beide den Muskel leicht durchbohren, so dass beim Durchschneiden desselben ein Theil des Muskels undurchschnitten bleibt, wie ich dies nur zu oft gesehen habe. Soll aber nur die Sehne durchschnitten werden, so ist es schwieriger, die stärkere Hohlsonde als nur das Messer oder einen Scheerenast bis zu ihrem Ansatze vorzubringen.

Je fester der Muskel auf der harten Haut aufliegt, desto schwerer lässt sich das Instrument unter ihm und ohne Verletzung desselben zwischen ihm und der harten Haut durchführen. Es ist daher fehlerhaft, mittelst scharfer, von *Dieffenbach* empfohlener, in die harte Haut eingesetzter Haken den Augapfel herüberzuziehen und dadurch den zu durchschneidenden Muskel über demselben zu spannen. Leicht wird dann beim Unterschieben des Hakens und besonders der Hohlsonde der Muskel durchbohrt.

Gelingt es nicht unter den Muskel zu kommen und ist nicht diese Anspannung desselben Schuld, so liegt es meistens daran, dass der Schnitt in die Falte nicht tief genug oder zu schräg war, und wohl die Bindehaut, nicht aber die Muskelbinde mit eingeschnitten wurde. In diesem Falle muss dieselbe mittelst eines Zängelchen gefasst und mittelst der Scheere eingeschnitten werden. Die Erweiterung des Schnittes in die Bindehaut nach oben und unten, welche so vielfach empfohlen wird, kann nur Nachtheil, aber nie Vortheil bringen.

Hat man den Muskel fest, so beginnt der dritte Act, indem man das Zängelchen oder das spitze Häkchen abgiebt und dafür in diese Hand den Haken, mit der andern aber die Scheere fasst, deren einen Ast man vor dem Haken unter der Sehne durchführt, bis die Spitze auf der andern Seite derselben vortritt (Taf. 8. Fig. VII.). Hatte man eine Hohlsonde unter dem Muskel weggeschoben, so wird derselbe mittelst eines convexen Messerchens, dessen Spitze man in der Hohlsonde hingleiten lässt, durchschnitten.

Wenn nach der Durchschneidung sich noch einige Bewegung des Auges nach dieser Seite zeigt, so kann dies von undurchschnittenen Muskelfasern oder von dem den Muskel und seine Sehne mit der harten Haut verbindendem Zellgewebe und der Muskelbinde abhängen. Im ersten Falle wird die Bewegung nach dieser Richtung, wenn auch nicht so vollständig als die des andern Auges, aber doch mit demselben gleichzeitig sein; im zweiten Falle wird die Bewegung ein wenig später eintreten, der des andern Auges nachfolgen. Nur in dem erstern Falle darf man mit dem Haken oder mit der Hohlsonde wieder eingehen, und die aufgefundenen Muskelfasern durchschneiden.

Will man die Sehne dicht an der harten Haut durchschneiden, so kann man sich dazu eines schmalen, geknöpften Messerchens mit convexer Schneide bedienen. Es kann dasselbe durch eine an der Seite des Muskels auf angegebene Weise gemachte Längenwunde unter dem Muskel zur Sehne geführt und diese an ihrem Ansatze, ohne Verletzung der Bindehaut losgetrennt werden. Durch diese subcutane Trennung verhütet man das Vortreten der Sehnenenden und darf um so eher auf eine Vereinigung derselben hoffen. Denn wenn diese nicht stattfindet, so verbindet sich die Sehne meistens mit dem Zellgewebe der Bindehaut und die Bewegung des Auges bleibt nach dieser Seite eine beschränkte. Die von *Wolf* angegebene mittelst der Scheere und die nach *Velpeau*, *Guérin* und *von Ammon* mittelst des Messers zu verrichtende subcutane Durchschneidung des Muskels oder der Sehne sind zu unsicher. Dagegen könnte man vielleicht die Bindehaut über der Muskelwunde wieder durch die blutige Nath vereinigen.

Soll der obere schiefe Muskel durchschnitten werden, so fällt der Einschnitt in die Bindehaut schief zwischen die Ansätze des inneren und des oberen geraden Muskels. Um diese Stelle völlig frei zu machen, muss der Lidhalter hinter das obere Lid gebracht und dieses dadurch in die Höhe gehalten werden. Mittelst des Hakenzängelchens, oder mittelst der Häkchen, wird eine Bindehautfalte gebildet, nach deren vertikaler Durchschneidung in der angegebenen Richtung eine einen halben Zoll lange Wunde zurückbleibt.

Ist der Einschnitt in die Bindehaut gemacht, so wird der mit der linken Hand gefasste Muskelhaken mit seinem Ende von unten und innen nach oben und aussen unter dem Muskel weggeführt und sobald das Ende am äusseren Rande des Muskels erscheint, dieser ein wenig angezogen (Taf. 8. Fig. VIII.). Der eine Scheerenast wird nun zunächst dem Augapfel zwischen diesem und dem Haken unter dem Muskel weggeschoben und derselbe im rechten Winkel zu seinen Längenfasern durchschnitten.

Der untere schiefe Muskel kann, da er sich soweit hinten an den Augapfel ansetzt, nur an seinem vorderen Ende, wo er ohnedies dünner ist, getrennt werden. Nachdem daher nur der untere Lidhalter hinter das Lid gebracht und dasselbe herabgezogen ist, der obere aber über dem oberen Lide eingeschoben, oder das Lid durch die Finger aufgezogen und befestigt wurde, wird die Falte der Bindehaut zwischen dem inneren und unteren geraden Muskel so gebildet, dass nach gleicher Einschneidung derselben wie bei dem oberen schiefen Muskel zwischen den angegebenen Muskeln eine schräge 5 — 6 Linien lange Wunde zurückbleibt.

Der Muskelhaken wird, das Ende nach unten gewendet, von innen nach aussen zu in horizontaler Richtung unter dem Muskel weggeschoben, und wenn dies geschehen ist, ein Viertel um seine Achse gedreht (Taf. 8. Fig. IX.), der Muskel gefasst und vorgezogen. Der Arzt führt nun mit der rechten Hand den einen Scheerenast zwischen dem Haken und dem Arcus infraorbitalis unter dem Muskel weg und durchschneidet denselben auf angegebene Weise.

Ausschnitt aus den Lidern.

Soll aus irgend einem Grunde von dem Lidrande ein Stück ausgeschnitten werden, so fasst man dieses Stück mittelst eines Hakenzängelchens und umschneidet es mittelst einer auf das Blatt gebogenen Scheere (Taf. 9. Fig. I.), überlässt die Heilung der Wunde der Natur und legt höchstens auf das Lid ein einfaches Bäuschchen, welches durch Heftpflasterstreifchen befestigt wird.

Ueber den Lidrand hinausgehende Ausschnitte müssen, um der leichten und besseren Vereinigung willen, in einen spitzigen Winkel auslaufen, so dass der Ausschnitt die Gestalt eines Dreiecks erhält, dessen Grundlinie sich an dem Lidrande befindet. Ist das auszuschneidende Stück mittelst eines Hakenzängelchen gefasst und von dem Auge ab- und das Lid dadurch platt gezogen, so wird der schmälere Ast einer stumpfspitzigen Kniescheere (Taf. 2. Fig. XIII.) unter das Lid soweit nach der Bindehautfalte gebracht, dass die Enden der Scheere mehrere Linien über die Stelle hinausragen (s. die Figur zum Colobom Taf. 11. Fig. IX.), wo die Einschnitte sich begegnen sollen. Der Hand und der Scheere verschafft man durch Aufstützen des Zeige- und des kleinen Fingers eine festere Lage.

Indem man nun den Einschnitt macht, schiebt man die Scheere etwas vor und verhindert so, dass der Einschnitt nicht durch Zu-

rückweichen der Scheere zu kurz wird. Ist der erste Einschnitt geschehen, so werden nun in Bezug auf Zange und Scheere die Hände gewechselt und durch den zweiten Schnitt der Ausschnitt vollendet. In der Spitze des Dreiecks undurchschnittene Fasern trennt man meistens noch leichter durch das Messer als durch die Scheere und nimmt dazu um der Sicherheit willen lieber ein geknöpftes Messerchen.

Die Ausschneidung des äusseren Augenwinkels muss so gemacht werden, dass die beiden Schnitte hinter der kranken Stelle oder dem krankhaften Gebilde in der Schläfegegend vereinigen. Grösse und Höhe des Ausschnitts richtet sich nach dem Umfange des Erkrankten, doch muss der Arzt darauf sehen, dass der Winkel, den die beiden Schnitte bilden, so klein als möglich sei. Der untere Schnitt wird stets zuerst gemacht, das zwischen beiden Schnitten befindliche Stück wird dann von seinem Grunde lospräparirt. Hier, wie nach der vorher angegebenen Operation, wird die Wunde mittelst der blutigen Nath vereinigt.

Gänzliche und theilweise Wegnahme der Lider, Ausrottung derselben; Exstirpatio palpebrarum.

Das untere Lid kann weggenommen werden, ohne dass dadurch nothwendig nachtheilige Folgen für das Gesicht selbst entstehen, indem der Augapfel noch hinreichend durch das obere Lid vor nachtheiligen Einflüssen geschützt wird. Die Wegnahme des oberen Lids hingegen würde ohne Neubildung desselben durch den freien Zutritt der äusseren Natur nach kürzerer oder längerer Zeit den Verlust des Gesichts nach sich ziehen. Es darf daher die gänzliche Wegnahme desselben nur dann gemacht werden, wenn man an der Stelle des weggenommenen ein neues Lid bilden kann, oder wenn das Gesicht dieses Auges bereits unwiederbringlich verloren ist, oder wenn die Erhaltung des Lebens dieses Opfer erfordert. Die vollständige Wegnahme des oberen, so wie des unteren Lides geschieht auf folgende Weise:

Man trennt, indem man an dem äusseren Augenwinkel die Lider mit Daumen und Zeigefinger gleichmässig auseinander zieht, die äussere Commissur $^1/_2$ bis 1 Zoll lang, schneidet mittelst eines convexen Scalpells den inneren Winkel ein, spannt mit Zeigefinger und Daumen, ersteren oberhalb, letzteren unterhalb des Augenhöhlenbogens gelegt, die Haut an, jedoch so, dass man bei dem oberen Lide die Stirnhaut, bei dem unteren die Backenhaut so viel thunlich zurückschiebt, damit nach der Operation die Schnittstelle mit Haut bedeckt werden könne, und führt, indem man die Haut zurückhält, den Schnitt von dem Einschnitte am innern Augenwinkel aus, auf dem Augenhöhlenbogen herum bis in den in der Schläfegegend befindlichen Horizontalschnitt, präparirt von hier aus das Lid von seinem Grunde los und trennt die Bindehaut mittelst einer aufs Blatt gebogenen Scheere, die Convexität der Scheere nach den Augenhöhlenbogen gewendet, los.

Sollen beide Lider weggenommen werden, so unterlässt man den Einschnitt in den äusseren Augenwinkel, beginnt den Schnitt an dem inneren Augenwinkel nach unten und aussen, umkreist von da mit dem Schnitte zuerst das untere Lid, fängt an dem innern Winkel einen zweiten Schnitt an und umkreist damit das obere Lid, so dass beide Schnitte an dem äussern Augenwinkel in einen Winkel zusammentreffen. Das weitere Verfahren bleibt sich gleich. Bei dem rechten Auge kann man, wenn dies bequemer ist, die Schnitte auch von der Schläfengegend zur Nasengegend führen (Taf. 9. Fig. V.).

Die Hälfte des obern Lids, ja noch etwas mehr, wenn nur noch ein Theil des Schliessmuskels zurückbleibt, kann man, wie ich dies aus Erfahrung weiss, ohne Gefahr für den Verlust des Auges wegnehmen. Der Rest des Lids wird nach und nach wieder breiter und der Augapfel lernt sich stärker hinaufziehen und hinter dem Lidreste, wenigstens grösstentheils, verbergen.

Die Operation ist dieselbe, nur dass man, da es hier an einer Unterlage für das Messer gebricht, entweder einen gewölbten Spatel, wie den in Figur XII. Taf. 3. abgebildeten hörnernen, unter das Lid schieben muss (s. die Operation des Trichiasis), oder noch bequemer, dasselbe mittelst der aufs Blatt convex gebogenen Scheere wegschneidet, indem man das Lid dabei entweder mit den Fingern, oder mit einer breiten rauhen Zange, oder mit einer Entropium-Zange, etwa der flach gebogenen *Himly'*schen (Taf. 3. Fig. XV.), von dem Auge abzieht oder anspannt. Die Thränenpunkte müssen dabei wo möglich geschont werden.

Selten ist es bei dieser Operation nöthig, eine Arterie zu unterbinden. Wurde nur eins der Lider ohne den Augapfel exstirpirt, so muss, und besonders gilt dies von dem oberen, dieser Operation stets sogleich die Lidneubildung folgen. Wurde aber der Augapfel zugleich mit ausgerottet, so kann die Wunde entweder durch die blutige Nath (s. Seite 4), oder wenn diese aus irgend einem Grunde gefürchtet wird, doch durch Heftpflasterstreifen zusammengezogen und so verkleinert werden. Darüber kommt ein deckender Verband.

Wegnahme der Thränenkarunkel.

Ist die Anschwellung der Thränenkarunkel nicht gross, so bedarf es hierzu nur einer aufs Blatt mässig gebogenen Scheere, welche man bei dem linken Auge in die rechte, beim rechten Auge in die linke Hand so passt, dass der Rücken der Hand nach dem Kranken gewendet ist. Hat man derselben nun mittelst des kleinen Fingers einen Stützpunkt gegeben, so führt man die etwas geöffnete Scheere von dem Augapfel her hinter der Karunkel weg, so dass der Grund derselben gefasst wird und die Spitzen in dem inneren Augenwinkel zum Vorschein kommen (Taf. 9. Fig. V.). Nun neigt man die Griffe der Scheere dem Kranken mehr zu, bringt dadurch die Spitzen der Scheere noch etwas mehr vor und durchschneidet den Grund der Karunkel. Hat die Entartung der Karunkel aber einen grössern Umfang, so muss dieselbe mittelst eines Hakens gefasst und mittelst eines schmalen convexen Scalpells erst von unten und dann von oben von ihrem Grunde getrennt werden. Ist dieselbe sehr vergrössert, so kann man vor der Wegschneidung eine Schlinge um den Grund derselben legen und sie mittelst derselben etwas hervorziehen, wenn man sich nicht mit der Unterbindung begnügen und die Schlinge sogleich fester und den andern und dritten Tag noch stärker bis zum Abfallen der Karunkel zuziehen will.

Nach der Operation wird das Auge nur durch englisches Pflaster geschlossen.

Herausnahme der Thränendrüse.

Man bedarf dazu eines Messers mit gerader Schneide, eines spitzen Doppelhäkchens (Taf. 2. Fig. IV.) und einer kleinen, auf das Blatt gebogenen Scheere (Taf. 2. Fig. II.). Auch ist es gut ein paar stumpfe Häkchen und ein paar eingefädelte Heftnadeln bereit zu halten.

Um eine Hautwunde zu erhalten, welche über dem äussern Augenwinkel beginnt und am Oberaugenhöhlenbogen etwa 1 Zoll lang bis zur Mitte desselben hinläuft, bezeichnet man sich diese Stelle mit einem ganz feinen Streifchen Heftpflaster, bildet dann eine vor der Stirn über den Orbitalbogen weglaufende Hautfalte und durchschneidet dieselbe unterhalb und entlang des Heftpflasterstreifchens.

Der zweite Act besteht in Trennung des die Drüse verdeckenden mit der Zange gefassten Zellgewebes. Da aber schon die gesunde Drüse bis zum Orbitalrande reicht, und wenn sie herausgenommen werden muss, wohl immer vergrössert sein wird, so dürfte dieser Act wohl meistens ganz wegfallen.

Im dritten Acte geht man mit dem Doppelhäkchen durch die Wunde von innen nach aussen zur Thränendrüse, fasst dieselbe, führt die Scheere mit ihrer Convexität nach vorn vor dem Häkchen unter dem Orbitalrand zur Drüse (Taf. 9. Fig. VII.) und löst diese von der Orbita los. Hat man zum Anhaken der rechten Thränendrüse die rechte Hand gebraucht, so muss man ihn dann in die linke und die Scheere in die rechte Hand nehmen.

Ist die Drüse sehr angeschwollen, so muss der Hautschnitt dem gemäss grösser werden als angegeben wurde. Hindern die Hautränder, so werden sie durch die stumpfen Häkchen von Gehilfen auseinander gezogen.

Ist die Drüse hart, so kann man sie, was dann besser ist, mittelst eines stumpfen Instruments (des Scalpellheftes) und der Finger lösen.

Die Wunde kann mittelst Heftpflasterstreifen geschlossen werden. Ist sie aber gross und rollen sich die Hautränder ein, so legt man etwas Charpie ein und einen deckenden Verband darüber.

Ob das Auge ohne Thränendrüse lange als Sehorgan bestehen kann, ist eine Frage, deren Beantwortung wir schuldig bleiben müssen.

Herausnahme anderer, in der Augenhöhle befindlicher krankhafter Gebilde.

Manche in der Augenhöhle befindliche Geschwülste (Hydatiden, Fibroide) können, wenn der Augapfel noch gesund ist und sie mit demselben in keiner pathologischen Verbindung stehen, ohne diesen exstirpirt werden.

Man bedarf dazu:

1) Eines schmalen, convexen Scalpells (Taf. 2. Fig. III.);
2) wenigstens zweier stumpfer Haken;
3) einer feinen Charpiezange;
4) einer Hakenzange (Taf. 1. Fig. XII.);
5) eines scharfen Hakens (Taf. 1. Fig. VII.);
6) einer aufs Blatt gebogenen Scheere (Taf. 2. Fig. II.);
7) der zur Blutstillung nöthigen Dinge.

Gehilfen braucht man wenigstens drei: einen, welcher den Kopf des Kranken und den einen stumpfen Haken hält; einen zweiten für die anderen Haken und zur Abnahme der Instrumente, und einen dritten zur Blutstillung und Zureichung belebender Mittel für den Kranken.

Hier wird dem Orbitalrande entlang durch Einschneidung einer vertikalen Hautfalte, oder bei fester Unterlage auch, nach Spannung der Haut durch Daumen und Zeigefinger, ein einfacher Einschnitt durch die Haut gemacht, der so lang ist, dass man zur Einführung und freien Bewegung der zur Exstirpation nöthigen Instrumente Raum genug hat.

Die Wundränder werden nun mittelst stumpfer Haken auseinander gezogen und der Arzt macht sich mittelst des Messers, der anatomischen oder einer Hakenzange den Weg zur Geschwulst und diese selbst von ihren Umgebungen frei, stösst, wenn sie fest ist, einen scharfen Haken durch dieselbe, oder fasst sie, wenn sie dünnhäutig ist, mittelst der Hakenzange, zieht sie hervor und trennt die hinteren noch übrigen Verbindungen mittelst einer aufs Blatt gebogenen Scheere.

Wo man zur Trennung mit dem Finger oder dem flachen und dünnen Messerstiele auskommt, muss man, besonders nach dem Augapfel zu, das Messer nicht gebrauchen.

Nach Herausnahme der Geschwulst wird die Wunde nur durch Heftpflasterstreifchen vereinigt.

Herausnahme des Augapfels. Exstirpatio oculi.

Bei dieser Operation ins Besondre muss der Arzt dem Kranken dadurch die Zeit der Schmerzen abzukürzen suchen, dass er Alles gehörig vorbereite, damit die Operation rasch vor sich gehen könne. Gehilfen braucht man dabei drei, wenn es sein kann, nimmt man vier; der eine, hinter dem Kranken stehend, hält den Augapfel durch die hinter die Lider gebrachten silbernen Haken frei und drückt zugleich den Kopf des Kranken gegen seine Brust; ein zweiter Gehilfe sorgt für die Zureichung der Instrumente; ein dritter für Anwendung der Spritzen und die anderen blutstillenden Mittel und ein vierter für Darreichung der den Kranken belebenden Mittel, für Zurückhaltung der Hände und für andere unvorhergesehene Dinge.

Die zu der Operation gebrauchten Instrumente sind ausser den silbernen Lidhaltern und einer nicht zu kleinen Heftnadel mit Faden:

1) eine stark nach der Fläche gebogene Scheere (Taf. 2. Fig. VI.);
2) ein gegen seine zweischneidige Spitze zu etwas nach der Fläche gebogenes Scalpell (Taf. 2. Fig. V.);
3) ein längeres derartiges, etwas stärker gebogenes und breiteres Messer (Taf. 2. Fig. VII.);
4) eine nach der Fläche schwächer gebogene Scheere (Taf. 2. Fig. II.);
5) endlich noch Spritzen und kaltes Wasser, Feuerschwamm und eine daraus gefertigte, einen Zoll dicke graduirte Compresse, Colcothar und die nöthigen Verbandstücke.

Man hat zwar wohl allgemein angerathen, bei der Exstirpation des Augapfels zugleich die anderen Gebilde in der Augenhöhle mit zu entfernen; dies ist aber nicht immer nothwendig und es genügt zuweilen, z. B. bei Melanose des Auges, nur den Augapfel selbst herauszunehmen, die anderen Gebilde der Augenhöhle aber, ja selbst die Thränendrüse, zu schonen; denn die unnöthig gewordene Thränenabsonderung hört dann ganz auf, oder wird doch so vermindert, dass man einen nachtheiligen Einfluss davon nicht wahrnimmt, und die Zurücklassung der Thränendrüse, wie mich mehrfache Erfahrungen gelehrt haben, dabei nicht zu fürchten ist.

Soll nun der Augapfel allein herausgenommen werden, so wird, nachdem die Lider auf angegebene Weise von einander entfernt wurden, ein gewächster seidner Faden doppelt, oder ein seidnes Fadenbändchen durch den vorderen Theil des Augapfels gezogen und nach Entfernung der Nadel zusammengeknüpft, so dass dadurch eine mit dem Zeigefinger zu fassende Schlinge entsteht. Dann wird, um für die Handhabung der Instrumente in der Augenhöhle hinlänglich freien Raum zu gewinnen, der äussere Augenwinkel einen Zoll lang eingeschnitten, indem man dabei mit Daumen und Zeigefinger der andern Hand die Haut gehörig spannt (Taf. 10. Fig. I.). Nun wird das kleinere Messer (Taf. 2. Fig. V.) in den inneren Augenwinkel mit der Schneide nach unten, die Convexität nach der Nase zu gerichtet, etwa einen Zoll tief eingestossen, am unteren Rande der Augenhöhle bis zum äusseren Augenwinkel und dann am oberen Augenhöhlenbogen bis zum inneren Winkel fortgeführt.

So wie sich das Messer dem äusseren Augenwinkel nähert, muss der Griff desselben, der schiefen Richtung der äusseren und oberen Augenhöhlenwand entsprechend, etwas mehr nach hinten geneigt und gegen den inneren Augenwinkel wieder gerade nach dem Arzte zu gerichtet werden.

Während dieser Umschneidung muss der Arzt, um die Bindehaut gehörig zu spannen und sie um so leichter durchschneiden zu können, mittelst der Schlinge den Augapfel stets nach der dem Messer entgegengesetzten Richtung anziehen und so nach und nach im Kreise herumführen (Taf. 10. Fig. II.). Damit das Messer bei der Schlaffheit der Bindehaut mehr durch Zug als durch Druck wirke, muss es bei dem Fortführen etwas herausgezogen und wieder tiefer eingesenkt werden.

Ist nun auf diese Weise die Bindehaut, so wie der untere und obere schiefe Muskel getrennt, so wird zunächst der Sehnerv durchschnitten, indem man eine stark gebogene, an ihren Enden stumpfe Scheere (Taf. 2. Fig. VI.) so fasst, dass ihre Convexität nach oben gerichtet ist und der Zeigefinger auf dem Rücken derselben ruht. Nun wird das Ende der geschlossenen Scheere zwischen den oberen und inneren geraden Augenmuskel, in der Gegend der Trochlea, in die Augenhöhle, um den Augapfel herum nach den Sehnerven zu geschoben (Taf. 10. Fig. III.), indem die vorher gesenkten Griffe bis zur horizontalen Richtung gehoben werden. Fühlt man nun an den Enden der Scheere einen Widerstand, so befindet man sich mit derselben an dem Sehnerven. Jetzt wird die Scheere etwa $^1/_2$ Zoll weit geöffnet und in derselben Richtung etwa $^1/_2$ Zoll tiefer in die Augenhöhle hineingeschoben, die Griffe $^1/_2$ bis 1 Zoll gehoben und der nun zwischen den Aesten der Scheere gelegene Sehnerv durchschnitten.

Dass man den Sehnerven durchschneidet, giebt das Gefühl eines grösseren Widerstandes als des der andern in der Augenhöhle befindlichen Gebilde, das Zusammenfahren der Kranken dabei, und, wenn der Nerv völlig durchschnitten ist, die Leichtigkeit, mit welcher der Augapfel vorgezogen wird.

Die Scheere wird wieder zurückgezogen, in der Gegend des inneren geraden Muskels wieder tiefer eingesenkt und dieser Muskel, dann der obere gerade und der äussere gerade Muskel und endlich der untere durchschnitten, indem der Augapfel jedesmal mittelst der Schlinge nach der entgegengesetzten Seite angezogen wird. Nun wird der Augapfel vorgezogen und alle Theile, mittelst deren er noch zurückgehalten wird, werden vollends getrennt.

Hat aber die Entartung ausser dem Augapfel schon andere Gebilde der Augenhöhle ergriffen, oder umgekehrt, so dass beide in pathologischer Verbindung stehen, so muss, selbst wenn im letzteren Falle das Sehvermögen noch erhalten wäre, doch die Exstirpation aller in der Augenhöhle befindlichen Theile vorgenommen werden. Auch hier wird erst der äussere Augenwinkel eingeschnitten, die Lider auf angegebene Weise auseinander gezogen und der Augapfel, oder die statt seiner vorhandene Geschwulst, entweder mittelst einer Schlinge fassbar gemacht, oder mittelst eines Hakens gefasst. Die Schlinge muss, wenn es eine weiche Geschwulst ist, die entfernt werden soll, aus einem Fadenbändchen bestehen, damit sie nicht durchreisst, oder noch besser nimmt man dazu, wenn die Geschwulst gross ist, den von *Helling* angegebenen Doppelhaken (Taf. 2. Fig. IX.). Da hier Nichts zu schonen ist, so macht man die Ausschälung mittelst eines nach der Fläche gebogenen Messers, dessen Länge der Tiefe der Augenhöhle entspricht. Ein zweischneidiges (Taf. 2. Fig. VIII.) ist dem einschneidigen nur insofern vorzuziehen, als man dann später nicht zu wechseln braucht. Dies stösst man im inneren Augenwinkel, mit seinen Schneiden nach oben und unten gerichtet, bis an den Grund der Augenhöhle ein und trennt vor Allem daselbst den Sehnerven, führt das Messer an dem obern Augenhöhlenrande hin zu dem äussern Augenwinkel, von da am untern Augenhöhlenbogen bis wieder in den innern Winkel und löst so alle Theile von den Wänden der Augenhöhle und ihrem Grunde los. Auch hier muss der Augapfel oder die Geschwulst immer nach der entgegengesetzten Seite gezogen werden. Ein einschneidiges Messer (Taf. 2. Fig. VII.) hat vor dem doppelschneidigen den Vorzug, dass dieses, um gut zu schneiden, nicht zu breit zu sein braucht und daher den Biegungen der Augenhöhlenwände besser folgen kann.

Alles was nach der Herausnahme des Umschnittenen zurückgeblieben ist, muss am besten mit einer nicht zu stark gebogenen Scheere, etwa wie die in Taf. 2. Fig. II. mit dünnen Blättern, vollends entfernt werden, so dass sich die ganze Augenhöhle glatt anfühlt.

Die Thränendrüse wird auf schon angegebene Weise mit einem Häkchen gefasst und mit der Scheere ausgeschnitten; nur ist hier noch zweierlei zu bemerken:

1) dass, wenn die Lider geschont wurden, die Drüse fast immer noch von Bindehaut verdeckt ist und man also hinter dieser mit dem Häkchen zu der Drüse gehen und die Scheere hinter dem Häkchen über die Drüse führen muss;
2) dass man die herausgenommene Drüse wohl untersucht, ob man nicht vielleicht nur erst die untere Hälfte derselben entfernt hat, was dann leicht vorkommt, wenn die Drüse noch gesund ist und der Haken nicht bis an die Orbitalwand vorgeschoben wurde.

Die nachfolgende Blutung ist selten schwer zu stillen; sollte aber eingespritztes kaltes Wasser (das, so wie Spritzen bei der Operation nicht fehlen darf), oder ein mit Colcothar bestreutes Stückchen Feuerschwamm, im Augenhöhlengrunde gegen die Arteria ophthalmica angedrückt, nicht ausreichen, so bringt man einen Tampon von graduirten Stückchen Feuerschwamm in die Augenhöhle und drückt dasselbe mittelst Compressen und Binde gegen den Grund derselben an. Die am äussern Augenwinkel gemachte Wunde wird gereinigt und die Ränder derselben mittelst englischem Pflasters vereinigt. Ist die Blutung ohne Anwendung dieses Tampons gestillt, so wird das Auge nur mittelst einer leichten Compresse bedeckt und diese durch Heftpflaster festgehalten. Erst etwa den dritten Tag, wenn die Absonderung eintritt, wird die Augenhöhle mit Charpie locker angefüllt, damit die Lider sich nicht nach innen umschlagen. Die nun grösseren und stärkeren Compressen werden mittelst des Monoculus auf dem Auge gehalten.

Sollen auch die Lider mit weggenommen werden, so geschieht die Umschneidung derselben zuerst, weil man sich dadurch die Durchschneidung der Bindehaut erspart, indem man nach Loslösung der Lider sogleich hinter derselben mit dem Messer in die Orbita eindringt.

Besondere Operationen.

Eröffnung der Thränensackgeschwulst, des Tumor sacci lacrymalis, Dacryocystotomia.

Die Eröffnung des Thränensacks wird wegen mancherlei krankhafter Zustände desselben nothwendig; immer aber nur wenn er angeschwollen ist, einen Tumor bildet. Wenn daher der Inhalt desselben durch den Nasenkanal oder die Thränenpunkte bereits entleert wurde, so muss man mit der zu machenden Eröffnung so lange anstehen, bis er sich wieder wenigstens einigermassen gefüllt hat, da dieselbe sonst weit schwieriger ist. Denn die Lage des Augenwinkels zu dem Thränensacke ist nicht überall dieselbe, indem zuweilen das Augenlidband über den Thränensack wegläuft, zuweilen aber der Augenwinkel selbst mehr oder weniger über denselben liegt und man daher aus der Lage dieser Gebilde allein, nicht mit Sicherheit auf die Lage des dahinter befindlichen Thränensacks schliessen kann.

Ist der Tumor des Thränensacks ohne Begleitung entzündlicher Anschwellung der Integumente und nicht unbedeutend, so bildet er eine bohnenförmige Geschwulst, welche, wenn das Band über ihn wegläuft, daselbst eine Einschnürung zeigt, so dass der Tumor dadurch in eine obere kleinere und in eine untere grössere Hälfte getheilt wird. Häufiger besteht er aber ohne Einschnürung, ja ohne die angegebene Bohnenform, wenn nämlich der Augenwinkel selbst theilweise vor dem Thränensacke liegt, oder wenn das Augenlidband bereits erschlafft ist. Zuweilen ist aber auch die

Anschwellung des Thränensacks eine so geringe, dass sie nur durch Vergleichung der Gegend derselben mit der der anderen Seite erkannt wird, theils durch das Gesicht, theils durch das Gefühl, indem man auf jeder Seite einen Finger von dem unteren Theile des Augenhöhlenrandes nach dem Thränensacke zu gleiten lässt. Durch den auf dem Tumor ruhenden und ihn etwas eindrückenden Finger erkennt man zugleich die Lage desselben zu dem Ligamentum palpebrale und zu dem Augenwinkel und der Stelle, wo bei Eröffnung des Tumor der Einstich gemacht werden muss. Dieser ist, wenn der Thränensack zum Theil hinter dem Augenwinkel liegt, gleich unter diesem, wenn aber das Band über ihn weggeht, dicht unter demselben zu machen. Man kann sich dazu des *Jünken*'schen (Taf. 2. Fig. X.) oder des *Beck*'schen (Taf. 2. Fig. XI.) Messerchens bedienen. Diese sind dem Staarmesser mit geradem Rücken, welches auch dazu gebraucht wird, deshalb vorzuziehen, weil bis zu dem fortlaufenden geraden Rücken, beim Ein- und Herabstossen des Messers, die hintere Wand des Thränensacks leichter verletzt wird, als wenn die Spitze des Instruments beim Einstossen etwas von der Mittellinie nach vorn abweicht.

Nachdem der Kranke das Auge geschlossen und der Arzt den Zeigefinger über der Stelle, wo der Einstich gemacht werden soll, den Daumen aber an das untere Lid, nahe dem innern Winkel angelegt und dadurch die Haut gespannt hat, wird das Messer so angesetzt, dass bei nach hinten gerichtetem Rücken die nach der Nase gekehrte Fläche des Messers mit der Mittellinie des Körpers einen Winkel von etwa 45 Grad bildet und der Griff ein wenig nach vorn geneigt ist. Dann wird es durch die Integumente und die vordere Wand des Thränensacks in denselben ein-, und nachdem der Griff vertikal gerichtet ist, senkrecht 5—6 Linien tief herabgestossen (Taf. 10. Fig. IV.). Ist die Anschwellung des Thränensacks nicht sehr gering, so liegt das Lidband stets über der Geschwulst, und hat der Arzt schon vor der Operation die Ueberzeugung, dass er ausser dem Leiden des Thränensacks mit einer Verengerung des Nasenkanals zu thun hat, so muss er das Messer ohne Rücksicht auf das Lidband (dessen Durchschneidung an sich ja gar keine Gefahr bringt), sogleich höher ansetzen und dasselbe fast senkrecht einstossen; denn durch die Eröffnung des Thränensacks an einer höheren Stelle wird die Untersuchung des Nasenkanals mittelst des Suchers und die vielleicht nöthige Eröffnung desselben sehr erleichtert. Soll der Thränensack genauer untersucht werden, so wird der Schnitt durch Neigung des Griffs nach vorn und unten erweitert.

Bei der Durchstossung der vordern Wand des Thränensacks empfindet man, so lange dieselbe nicht erweicht ist, sehr gut die grössere Festigkeit derselben, indem man die Empfindung hat, als durchstiesse man ein gespanntes Blatt Papier. Dass man den Thränensack wirklich geöffnet hat, wird dann durch das Ausfliessen eines Theils des Inhalts zur Gewissheit.

Nach Erweichung und Erschlaffung der vordern Wand des Thränensacks, durch welche die einfache Thränensackgeschwulst, tumor facci lacrimalis varicosus, dacryops simplex *), besteht, bildet sich zuweilen Verdickung dieser Wand, die man, beiläufig gesagt, vor der Operation daran erkennt, dass der durch Druck entleerte Tumor sich nicht vollständig entleert und nach erfolgter theilweiser Wiedererhebung von Neuem gedrückt durch eine etwa vorhandene Fistelöffnung, oder in die Nase Luft ausströmt. In diesem Falle erscheint die vordere Wand des aufgeschnittenen Thränensacks als zwei weisse, feste, vorn gewölbte, von den Integumenten nicht hinlänglich bedeckte Lappen. Da sich dieselben nicht zusammenziehen, so kann sich der Thränensack nur dann wieder gehörig verengern, wenn man einen Theil desselben wegnimmt. Dies geschieht, indem man mit einer convexen Scheere auf jeder Seite ein vertikal halbmondförmiges Stück der vorderen Thränensackwand ausschneidet.

*) Diesen Tumor habe ich oft ohne alle, stets unbequeme Compressorien mit graduirten Stückchen Feuerschwamm, die durch darüber angespannte Heftpflasterstreifen drückend erhalten werden, in einigen Wochen geheilt.

Bei der entzündlichen Anschwellung des Thränensacks sind die Integumente mit angeschwollen und die erhabenste, oder doch schmerzhafteste Stelle befindet sich stets in einer solchen Entfernung von dem Augenwinkel, dass, wenn die Eröffnung daselbst vorgenommen wird, nach Entleerung des Thränensacks, die Hautwunde sich nicht vor dem Thränensacke, sondern vor dem Process. nasalis maxillae superioris, die Oeffnung im Thränensacke aber sich dem Augenwinkel näher befindet, so dass die nachher fast stets nothwendige Einbringung der Sonde und Untersuchung des Nasenkanals sehr erschwert, ja unmöglich gemacht wird. Man muss daher hier eine Lancette neben der erhabensten Stelle, dem Augenwinkel ganz nahe, einstossen (Taf. 10. Fig. V.) und zwar in mehr horizontaler Richtung, und den Schnitt nach oben erweitern. Da bei grosser Anschwellung der Gebilde die Wunde nach der Entleerung des Tumor stets weit kleiner ausfällt, so muss man zu der Eröffnung eine breite Lancette nehmen und den Schnitt auch dann noch nach oben erweitern.

Wie tief man die Lancette einzustossen hat, kann man einigermassen durch Vergleichung der kranken Seite mit der gesunden ermessen. Es ist dies besonders deshalb wichtig, weil sich zuweilen vor dem abscedirten uud noch geschlossenen Thränensacke ein Zellgewebsabscess befindet, und wenn die Lancette nicht tief genug geführt wird, wohl dieser, aber nicht der Thränensack geöffnet wird. Die nach Entleerung von Eiter fortdauernden Schmerzen deuten auf das Vorhandensein dieses Falls hin.

Die Eröffnung des Thränensacks zwischen der Thränenkarunkel und dem untern Lide, wie *Petit* und *Pouteau* sie machten, wird wohl Niemand mehr ausführen, und das Einführen eines Suchers durch einen Thränenpunkt, um die Lage des Thränensacks zu erkennen, wie *Stahl* und *Monro* es thaten, hat wohl kein Arzt der Jetztzeit nöthig.

Fast immer muss der Thränensack zur Behandlung seines kranken Zustandes eine Zeit lang offen erhalten werden, ja oft genügt dieses Offenerhalten statt aller weitern ärztlichen Behandlung, z. B. bei entzündlichen Anschwellungen und bei Knochenentblössungen *). Ein wenig Schwamm, den man mittelst des Suchers nicht nur in die Hautwunde, sondern bis in die Wunde des Thränensacks bringt, ist die ersten Tage das Beste. Beginnt aber die Wunde sich zu verengen, so gleitet der Schwamm leicht in den Thränensack und unterhält einen kranken Zustand desselben, ohne dass der Arzt sogleich die Unterhaltungsursache davon erkennt. Längere Charpiefaden, zwischen die ein wenig Schwamm, auch wohl Pressschwamm gelegt wird, sind dann vorzuziehen. Später genügt ein Stückchen Darmsaite, an dem man vorher durch Anbrennen ein Knöpfchen gebildet hat. Das Einschneiden und Umbiegen der Darmsaite hindert, wie ich aus Erfahrung weiss, das Hineingleiten derselben in den Thränensack nicht sicher genug.

Operation der Thränensackfistel.

Wenn eine Fistel heilen soll, müssen die Wände derselben in Entzündung gesetzt werden, damit sie sich durch die dabei stattfindende Ausscheidung vereinigen und verwachsen. Ist aber der Zustand der Thränenwege von der Art, dass der Arzt zur Behand-

*) Man darf diese nicht mit Caries verwechseln, was leider noch immer zuweilen geschieht. Bei einfacher Knochenentblössung fühlt sich der Knochen an einer Stelle mit dem Sucher wohl härter an, es fehlt ihm der weiche Ueberzug, aber er ist dabei glatt; bei Caries fühlt er sich zugleich rauh und ungleich an.

lung derselben eines unmittelbaren Zuganges zum Nasenkanal nöthig hat, so darf das nicht geschehen, sondern der Fistelgang muss durch Aufschneiden in eine einfache Oeffnung des Thränensacks verwandelt werden. Man bedarf dazu eines schmalen stumpfspitzigen, geknöpften Messers (Taf. 2. Fig. XII.) oder einer kurzen Kniescheere (Taf. 2. Fig. XIII.), deren das Knie bildende Ast sehr schmal und an seiner Spitze stumpf ist. Wenn nur die Einrichtung getroffen wurde, dass der Kopf des Kranken nicht zurückweichen kann, so bedarf es, wenigstens bei einigermassen vernünftigen Kranken, gar keines Gehilfen.

Die Fistelöffnung befindet sich meistens in der unteren Gegend des Thränensacks und die Oeffnung in diesem ist häufig von der in der Haut entfernt. Diese ist zuweilen so eng, dass man sie erst dann deutlich wahrnimmt, wenn durch Druck auf den Thränensack etwas Flüssigkeit aus demselben hervortritt. Mittelst einer feinen Sonde sucht man die Richtung des Fistelganges und seine Oeffnung in den Thränensack auf. Ist der Gang zu eng, um ein schneidendes Instrument einzuführen, so muss man ihn erst durch eingebrachte Darmsaiten erweitern. Ist der Gang weit genug, so schiebt der Arzt den geölten schmalen Ast der Scheere, deren Griffe nach ihm zugekehrt sind, durch den Fistelgang bis zum blinden Ende des Thränensacks ein und schneidet diesen bis dahin auf (Taf. 10. Fig. VI.). Das Einbringen des Scheerenastes ist, behutsam gemacht, schmerzlos und das Aufschneiden gelingt daher in der Regel, dem Kranken ganz unerwartet, weit leichter als mittelst des Knopfmessers, das beim Einbringen immer verletzt. Das Aufschneiden auf eingeführter Hohlsonde aber ist umständlicher und daher für den Kranken beunruhigender.

Bei sehr feiner Fistel oder bei mehreren Fistelgängen, besonders wenn die Oeffnung in der Thränensackwand von der in der Haut entfernt ist, thut man besser den Thränensack ohne Weiteres zu öffnen und erst dann den Fistelgang durch Einbringung einer feinen Hohlsonde mittelst eines spitzen Messerchens oder durch dieses allein bis zur gemachten Wunde aufzuschlitzen. Nach Hebung der Verengerung des Nasenkanals zurückbleibende Fisteln heilen, wenn die Wände derselben durch die eingebrachte zweischneidige Spitze eines feinen Messerchens, oder einer Staarnadel eingeschnitten, oder durch etwas Höllenstein oder Spiessglanzbutter in Entzündung gesetzt werden.

Besteht die Thränensackfistel mit unheilbarer Undurchgängigkeit des Nasenkanals, so darf kein Versuch gemacht werden sie zu heilen; denn es ist besser für das Auge, dass die Thränen dadurch hervorkommen, als dass sie über den Rand des Lides fliessen und dabei das Sehen stören.

Operation der Winkelverdeckung, der Winkelfalte, der Plica angularis, des Epicanthus, Rhinoraphe.

Die bei zu flacher Nasenwurzel über dem inneren Augenwinkel entstandene und diesen verdeckende Hautfalte wird (nach *v. Ammon's* Vorschlage) dadurch beseitigt, dass durch Bildung und Wegnahme einer Hautfalte über der Nasenwurzel die überflüssige Haut entfernt wird. Das dazu Nöthige besteht

1) in einer schwach convexen Entropiumzange (Taf. 3. Fig. XV. oder XVI.);
2) einer auf das Blatt gebogenen convexen Scheere (Taf. 2. Fig. II.);
3) in dem, was zur blutigen Nath, der Knopfnath, erforderlich ist.

Der Arzt fasst die auf das Blatt gebogene Scheere in die rechte Hand, bildet, auf der rechten Seite des Kranken stehend, mittelst der Zange eine vertikale Hautfalte, so gross, dass die Augenwinkel von ihrer Verdeckung wo möglichst völlig frei werden, und schneidet mittelst der Scheere die Hautfalte an der Zange weg. Bei dem Schnitte hält sich der Arzt mit der Scheere dicht an der Zange und schiebt dieselbe im Schneiden vor, damit sie nicht dabei zurückweiche. Die Wunde wird dann durch die Knopfnath mittelst einiger Hefte und durch Heftpflasterstreifen genau vereinigt (Taf. 10. Fig. VII.). Insectennadeln sind hier nicht anzurathen, da diese über der Knochenwölbung quetschen.

Sichel *) zieht erst zwei doppelte seidene Faden (oben und unten) durch die gebildete Falte und trägt diese dann mit der *Cooper*'schen Scheere ab, ohne die Faden zu zerschneiden. Dieses Verfahren erleichtert allerdings die Anlegung der blutigen Nath, aber es erschwert dagegen die Operation leicht dadurch, dass bei dem Durchstossen der Nadeln die Zange, welche die Falte hält, in ihrem Drucke an der einen oder andern Stelle nachlässt und die Falte sich dadurch verändert.

Zeigt sich die Falte nur auf der einen Seite, wie mir dies selbst vorgekommen ist, so muss die Haut mehr auf dieser Seite ausgeschnitten werden.

Blasius hat für den Fall, dass die Winkelfalte durch Narben an dem oberen und unteren Lide und an der Backe gebildet und unterhalten werden, folgendes Verfahren vorgeschlagen:

Mit einem schmalen, spitzigen Messer spaltete er die Falte längs ihrem concaven freien Rande in ihre beiden Wände, entfernte dann eine sich zwischen diesen vorfindende dünne Schicht straffen Zellgewebes und schnitt nun die vordere Faltenwand an ihrem breitesten mittleren Theile quer nach der Nase hin ein, so dass sie sich flach an die unterliegenden Theile anlegen liess, wobei an der Stelle des Querschnittes eine kleine dreieckige Lücke entstand. Darauf excitirte er die hintere, dem Auge zugekehrte Wand der Falte bis auf ihren mittleren Theil, der sich in zwei Lücken einfügen liess und dieselbe füllte, verband die beiden Wundlefzen über und unter der Lücke durch zwei feine Knopfhefte und bewirkte die Vereinigung der übrigen Wunde durch Streifen von englischem Pflaster. Die Heilung erfolgt in dem beschriebenen Falle, wie er sagt, per primam intentionem, und es blieb von dem Uebel keine Spur weiter zurück, als eine feine, glatte, durchaus nicht erhabene Narbe.

Operation der zu engen Lidspalte, der Phimosis palpebrarum **).

Die gegen das verzeichnete Uebel von *v. Ammon* empfohlene Operation, die sogenannte Canthoplastik (die Aufschneidung des äusseren Augenwinkels und die Ueberdeckung der Wundränder mit Bindehaut), ist von *Adelmann* und von *Rau* verbessert worden. Man bedarf dazu eines schmalen, spitzen, oder vorn geknöpften Messerchens, eines kleinen convexen Messerchens, eines gezähnten Zängelchens und sehr feiner Heftnadeln mit einfachen Fäden.

Um den äusseren Augenwinkel leichter aufschneiden zu können, zieht man mittelst Zeigefinger und Daumen die Lider auseinander, und schiebt das Messer, die Schneide nach vorn gekehrt, hinter dieselben bis etwa an den Orbitalrand. Nahm man ein spitzes Messer, so muss die Spitze desselben vor dem Einbringen mit einem Wachskügelchen bewaffnet sein. Das Messerchen wird nun durch das Wachskügelchen und die Haut durchgestossen und diese bis an den offnen Winkel aufgeschnitten. Ich ziehe das geknöpfte Messer vor, mittelst dessen man den Winkel selbst so tief einschneidet, dass dadurch die natürliche Länge der Lidspalte hergestellt wird. Der Schnitt wird richtiger, wenn er von dem Winkel ausgeht (Taf. 11. Fig. I.).

---

*) Journal für Kinderkrankheiten, XVIII. 1. 2.

**) Wenn von dem äusseren Augenwinkel ein Theil der Lidränder nicht blos verklebt oder verwachsen ist, sondern gar nicht besteht, die Lidspalte also zu kurz und dadurch zu eng ist.

Um nun die Wundränder mit Bindehaut zu bedecken, muss man diese nicht unmittelbar von dem Augapfel trennen, wodurch die Verbindung derselben mit den Lidern zu kurz und seine Bewegung behindert würde, sondern es muss, nach *Rau*, der Bindehautlappen dicht an dem Augapfel aus der Bindehautfalte abgelöst werden. Er sagt: „Am leichtesten geschieht dies, wenn man die Bindehaut dem Winkel möglichst nahe mit einer Zahnpincette fasst, mit einem spitzen Bistouri winkelförmig ablöst (Taf. **11**. Fig. II.) und ohne die Pincette loszulassen, sogleich eine eingefädelte Nadel neben dieser durch die Spitze des Lappens und durch die Hautbedeckungen am frisch gebildeten äusseren Augenwinkel führt (Taf. **11**. Fig. III.). Ist die Ligatur zugezogen, so lassen sich die Seitentheile des Bindehautlappens sehr leicht in ähnlicher Weise mit den Wundrändern vereinigen, wozu immer zwei Hefte genügen (Taf. **11**. Fig. IV.). Am dritten Tage können diese entfernt werden. Ich sah stets vollständige Vereinigung erfolgen. Eine Entstellung nach dieser Operation bleibt nicht zurück, die Bewegungen des Auges sind ganz frei und eine Faltung des eingehüllten Bindehautlappens nach dem Augapfel zu ist nicht zu bemerken."

Das von *Chelius* empfohlene Ausschneiden einer Hautfalte aus dem oberen Lide kann höchstens eine Erleichterung im Sehen bewirken, das Uebel selbst aber nicht einmal mindern, geschweige beseitigen.

Ob die von *Rüete* angegebene Verbindung eines solchen Ausschnittes am unteren Lide mit dem angegebenen Verfahren*) nach Wiedervereinigung desselben durch die blutige Nath nicht eine Auswärtskehrung des Lidrandes bewirken möchte, lasse ich als unversucht und unbeobachtet dahin gestellt sein.

Operation der verschlossenen Thränenpunkte.

Zur Wiedereröffnung der verschlossenen Thränenpunkte ist wohl vorzugsweise das von *Rau* **) angegebene und von ihm ein paar mal mit bestem Erfolge ausgeführte Verfahren zu empfehlen:

Er drang nach Angabe *Bowmann's* durch Einstossen der Spitze einer feinen Scheere (wozu die *Maunoir*'sche, Taf. **4**. Fig. XII., genommen werden kann) in die fest verschlossene Stelle ein, beschränkte sich jedoch nicht auf eine einfache Spaltung, sondern trug nach beiden Seiten ein kleines Stückchen ab, so dass sich eine winkelförmig klaffende Wunde bildete, in welche das Thränenröhrchen ausmündete (Taf. **11**. Fig. V.). Nach einigen Tagen hatte sich die Wunde in eine kleine rundliche Vertiefung umgewandelt. Eine *Anel*'sche Sonde konnte ohne Widerstand in das Kanälchen eingeführt werden und die Thränenleitung kam wieder in Gang.

Operation zur Eröffnung des verschlossenen Nasenkanals.

Obgleich diese Operation nicht füglich oder doch nur in seltenen Fällen zu den blutigen gerechnet werden kann, indem die dabei vorkommende Verwundung und Blutung fast nur der Ungeschicklichkeit oder der Unkenntniss und dem rohen Verfahren des Arztes zuzuschreiben ist, so liegt doch die Entstehungs- und Unterhaltungsursache der Thränensackgeschwulst und der Thränensackfistel meistens nur in der stärkeren oder geringeren Verschliessung des Nasenganges und ohne die Eröffnung und die Offenerhaltung desselben würde daher die Eröffnung des Thränensacks wenn nicht nutzlos, doch der gute Erfolg derselben nicht andauernd sein, sondern die Anschwellung des Thränensacks sehr bald wiederkehren.

*) Bildliche Darstellung der Krankheiten des menschlichen Auges, 3te Lieferung, pag. 8. Fig. 5.

**) Archiv für Ophthalmologie von *Arlt, Donders* und *Gräfe*, 13. Band. 1855.

Zu der Eröffnung des Nasenkanals wählt man einen silbernen, ja nicht zu feinen Sucher, etwa von der Stärke und auch von der Länge des in Taf. **3**. Fig. III. abgebildeten, der aber nicht wie dieser geknöpft, sondern überall gleich stark und an dem Ende gut abgerundet sein muss. Um den Sucher wird in der Entfernung von etwa $1\frac{1}{2}$ Zoll vom Ende ein Streifchen Heftpflaster fest umgeschlagen und die Enden desselben so auf einander geklebt, dass sie ein Fähnchen bilden. Dadurch erhält man ein Zeichen zur leichteren Berechnung, wie tief man ungefähr in den Nasenkanal ein-, oder ob man bereits durch denselben durchgedrungen ist.

Ohne den Thränensack auszudrücken oder auszuspritzen und dadurch eine Veränderung in der Lage des inneren vielleicht angeschwollenen häutigen Ueberzugs des Thränensacks zu veranlassen, bringt man sogleich das in Oel getauchte Ende des Suchers in der Richtung der Wunde in den Thränensack bis oder doch bis fast an die hintere Wand desselben. Findet man in dem Thränensacke nichts Fremdartiges, so hebt man das äussere Ende des Suchers, bringt denselben in die Richtung des Nasenkanals und versucht ihn mit leichter, fühlender Hand in denselben fast vertikal, jedoch etwas in der Richtung nach aussen einzubringen. Gelingt dies nicht, so giebt man dem Sucher abwechselnd eine etwas veränderte Richtung.

Nicht selten dringt er erst dann ein, wenn man ihn ganz an den Oberaugenhöhlenbogen anlegt, ja andrängt, indem die Richtung des Nasenkanals von der gewöhnlichen etwas nach vorn abweicht. Deshalb hat auch *Demours* seinen für den Nasenkanal bestimmten Sucher die gebogene Form gegeben (Taf. **3**. Fig. I.). Jedoch kann man an einem geraden und etwas längerem Sucher die angenommene Richtung desselben besser beurtheilen. Je höher sich die Oeffnung in dem Thränensacke befindet, desto leichter gelangt man in der Regel in den Nasenkanal. Ist die Oeffnung in demselben nicht hoch genug und will es daher nicht gelingen, mit dem Sucher in den Nasenkanal einzudringen, so muss man vor Allem die Oeffnung nach oben ohne Rücksicht auf das Augenlidband mittelst des geknöpften Fistelmesserchens oder der Scheere erweitern.

Lässt sich der Sucher etwas eindrücken, weicht aber beim Nachlasse des Drucks wieder zurück, so steht er auf einer den Nasenkanal verdeckenden Verdoppelung der inneren Haut des Thränenkanals auf. Diese Verdoppelung, welche im gesunden Zustande den Eingang zu dem Nasenkanale nur verengert, gestattet meistens auch im angeschwollenen Zustande noch eine Communication zwischen dem Thränensacke und dem Nasenkanal, indem mehr oder weniger flüssiger Inhalt des Thränensacks die Verbindung beider offen erhält. Wird aber der Thränensack entleert, so legen sich die Ränder der Duplicatur an und über einander und verschliessen den Eingang in den Nasenkanal. Damit dies nicht geschehe, muss die Eröffnung des Nasenkanals sogleich nach Eröffnung des Thränensacks, ehe noch derselbe vollständig entleert ist, vorgenommen werden. Ist dieser Fall aber bereits eingetreten, so hilft es nichts, dass man einen dünnen Sucher wählt; ja dieser wirkt oft sogar höchst schädlich, indem er in die Duplicatur selbst eindringt, sie durchbohrt und sich einen falschen Weg bahnt. Ein dickerer geölter Sucher schiebt eher einen Theil der Duplicatur auf die Seite und ein geknöpfter elastischer, fischbeinener und geölter Sucher, den man hierbei versuchen kann, schiebt sich zuweilen noch leichter durch und gelangt so in den Nasenkanal. Kommt man aber damit nicht zu Stande, so rufe man nicht durch viele Versuche einen entzündlichen Zustand und damit eine noch stärkere Anschwellung hervor, sondern verschiebe weitere Versuche bis zum andern oder dritten Tag, wo die bestehende Anschwellung der Duplicatur meistens schon gemindert ist und man seinen Zweck ge-

wöhnlich leicht erreicht. Haut- und Thränensackwunde müssen natürlich bis dahin offen erhalten werden und zwar am besten durch ein bis in den Thränensack eingelegtes Stückchen weichen Feuerschwamms. Ist es aber gelungen, den Sucher in den Nasenkanal etwas einzubringen, so bleibt er ungehalten in der angenommenen Richtung. Ein geknöpfter Sucher, der allerdings zur Bestimmung des Orts, der Strictur und der Länge derselben besser ist, steht, da er oberhalb des Knopfs nicht so fest umschlossen wird, erst dann fest, wenn er tiefer eingedrungen ist.

Nun wird der Sucher in der Richtung fortgestossen, in welcher man den wenigsten Widerstand findet und ein Nachgeben der vorliegenden Theile bemerkt, ohne dass der Kranke über einen andern als einen mässigen, drückenden Schmerz klagt. Unter diesen Umständen darf der Sucher nun schon nöthigenfalls mit ziemlicher Gewalt bis in die Nase fortgestossen werden. Empfindet der Kranke aber einen brennenden Schmerz, so befindet sich der Sucher zwischen der hinteren Wand des Nasenkanals und dem Knochen, wo dann der Schmerz durch Fortschieben des Suchers bis zum unerträglichen gesteigert wird. Die Sonde steckt hier sehr fest und auch das Zurückziehen derselben ist mit heftigen brennenden Schmerzen verbunden, die selbst noch dann fortdauern, wenn der Sucher bereits herausgezogen wurde.

Ist der Sucher über die verengerte Stelle oder die verengten Stellen weg, und dringt er nun plötzlich tiefer bis etwa zu dem Heftpflasterstreifchen hinein, so ist er in die Nase gelangt (Taf. 11. Fig. VI.). Der Arzt findet mit der Sonde einen festen Widerstand und der Kranke hat das Gefühl eines fremden Körpers in der Nase.

Will man sich noch genauer von dem Vorhandensein des Suchers in der Nase überzeugen, so schiebt man einen andern stärkern Sucher auf dem Boden der Nase an der äusseren Seite derselben hin; in der Tiefe eines halben bis ganzen Zolles trifft man meistens schon gerade aus oder durch Seitenbewegungen auf den Sucher, was sich durch den Widerstand, den metallischen Klang und die Bewegung des ausserhalb befindlichen Endes des Suchers kund giebt.

Nur sehr selten sind die Verbindungen der inneren Haut des Nasenkanals von der Art, dass bei Lösung derselben durch den vorgeschobenen Sucher etwas Blut in die Nase fliesst. Ist dies aber der Fall, so ist dies ein Beweis mehr, dass sich die Sonde in der Nase befindet. Man kann diese Untersuchung auch von der Nasenöffnung aus vornehmen und es hat zu diesem Zwecke *Laforest* besondere halbmondförmige Sonden angegeben. Eine solche Sonde wird, ihre Convexität nach vorn und unten gekehrt, auf dem Boden der Nase etwa einen Zoll tief eingeschoben, ihr Ende etwas nach aussen gewendet und der Griff derselben nach unten geneigt, so dass das geknöpfte Ende in den Nasenkanal ein und in die Höhe tritt. Das Eindringen in den Nasenkanal auf diesem Wege ist meistens schwieriger als von dem Thränensacke aus und die Wiedereröffnung desselben durch die gekrümmte Sonde unsicherer als durch eine gerade. Wollte jedoch das Einbringen der Sonde durch den Thränensack nicht gelingen, so könnte man wohl den Versuch machen, dasselbe von der Nase aus zu bewirken. In den meisten Fällen wird sich der Nasenkanal nach Entfernung des Suchers über kurz oder lang wieder schliessen, und es ist daher die Aufgabe des Arztes, dieser neuen Verschliessung zu begegnen. Dies wird am einfachsten durch Einlegung des von *Ware* angegebenen silbernen Stifts geschehen, der mir vor allen andern derartigen Instrumenten den Vorzug zu verdienen scheint. Es ist derselbe an dem einen Ende abgerundet und an dem andern mit einem kleinen silbernen Blättchen versehen, damit der Stift nicht in den Thränensack und in die Nase gleiten kann. Er muss so lang sein, dass er, eingebracht, fast den Boden der Nase berührt und das Blättchen über der äusseren Oeffnung des Thränensacks aufliegt. Seine Länge muss also ungefähr $1^1/_2$ Zoll betragen, und das Blättchen muss zu dem Stifte eine so schiefe Richtung haben, dass es nicht blos an einer Stelle, sondern rings um auf der Haut aufliegt (Taf. 3. Fig. VIII.). Drückt es ja an einer Stelle, so wird dieselbe durch Unterlegung von englischem Pflaster gegen die Einwirkung des Randes geschützt. Ist nun der Stift, sobald die Sonde zurückgezogen ist, eingebracht (Taf. 11. Fig. VIII.), so bleibt er Wochen, Monate, ja Jahre lang liegen, bis man die Ueberzeugung gewonnen hat, dass sich die Thränenwege im gesunden Zustande befinden und man die äussere Oeffnung ohne Gefahr zugehen lassen kann. Um das glänzende Blättchen weniger auffallend zu machen, kann man dasselbe mit fleischfarbenem englischem Pflaster zwiefach bedecken.

Man kann auch sogleich nach der Eröffnung des Thränensacks den Stift einzulegen versuchen, will dies aber nicht gelingen, so muss man zu dem silbernen Sucher greifen, da mittelst desselben die Eröffnung des Nasenkanals leichter gelingt, erstens weil man bei der grösseren Länge des Suchers die Richtung besser erkennt, und zweitens, weil der Sucher dem Finger mehr Stützpunkte gewährt und man daher besser fühlt und den Widerstand genauer ermessen kann. Da die Einlegung eines Stifts zum Zweck hat, den Thränen einen Weg in die Nase offen zu erhalten, so darf der Stift natürlich den Nasenkanal nicht ausfüllen, sondern muss soviel Raum lassen, dass die Thränen zwischen ihm und den Wänden des Nasenkanals vorbei können. Der Stift muss daher, nachdem er durchgedrungen war, ganz leicht ohne Schmerzen zu verursachen, zurückgezogen und wieder vorgeschoben werden können. Bei gereiztem Zustande des Nasenkanals thut man besser, den silbernen Stift mit einem bleiernen zu vertauschen. Man kann dazu Bleidraht nehmen, den man an seinem oberen Ende so umbiegt, dass er nicht in den Thränensack gleiten kann und die Hautbedeckung nicht durch sein Ende reizt. Die bei weitem grösste Zahl derer, welche sich wegen Leiden des Thränensacks und des Nasenkanals an mich gewendet haben, wurden nach der Operation auf diese Weise behandelt und hergestellt.

Man hat auch die verschiedenartigsten, silbernen, goldnen und bleiernen Röhrchen erfunden, die in den Nasenkanal eingebracht werden und über welche dann die Wunde sogleich geschlossen wird. Wenn *Foubert* der erste war, welcher Röhrchen zum Einlegen in den Nasenkanal empfahl, so trug im Anfange dieses Jahrhunderts vorzüglich *Dupuytren*, der fast bei jeder Art von Verschliessung des Nasenkanals dieselben einlegte und ihnen eine passendere Form (Taf. 3. Fig. IV.) gegeben hatte, durch seinen grossen Ruf als Wundarzt dazu bei, den Gebrauch derselben fast allgemein zu machen. Ich selbst habe davon oft anscheinend die glänzendsten Erfolge gehabt, aber ich habe auch leider gesehen, dass diese meistens nicht andauernd waren. Die Röhrchen machten Beschwerden, indem sie sich hoben und in dem Thränensacke als fremde Körper wirkten und endlich durch ihre mechanische Einwirkung manchmal erst nach 2 — 3 Jahren Knochenleiden hervorriefen. So z. B. zeigte sich bei einem Kranken, Thomas aus Pegau, den ich im Jahre 1836 bei unverletztem Zustande des Thränensacks und Nasenkanals ein Röhrchen eingelegt hatte, zwei Jahre darauf eine Fistelöffnung in der Gegend der Caruncula lacrymalis, aus welcher Eiter hervordrang. Alles war bis drei Tage zuvor gut gegangen, dann erst war Entzündung des Thränensacks eingetreten. In einem andern Falle, wo ich bei genauer Untersuchung des Thränensacks und Nasenkanals kein Knochenleiden gefunden und ein Röhrchen eingelegt harte, fand zwei Jahre darnach der Professor *Günther*, damals in Hamburg, Caries des Thränenbeins.

Die Röhrchen, die *Dupuytren* fast in allen Fällen der Anschwellung des Thränensacks ohne Weiteres sogleich nach der

Eröffnung desselben, oft mit Anwendung grosser Gewalt einlegte, kann meiner Ansicht nach nur dann seine Anwendung finden, wenn die innere Wand des Nasenkanals an einer nur geringen und schmerzlosen Anschwellung leidet und die etwa krankhafte Absonderung des Thränensacks so dünn ist, dass sie durch das Röhrchen abfliessen kann.

Der durch Abschwellung der Thränensackhaut und des Lockerwerdens des Röhrchens entstehenden Ortsveränderung und falsche Lage desselben und dem dadurch entstehenden nachtheiligen Einflusse auf die nahe gelegenen Gebilde habe ich dadurch zu begegnen gesucht, dass ich den Rand des Röhrchens abrunden liess, damit es sich leichter einen Weg in die Nase bahnen könne. Einige Male ist es mir auch vorgekommen, dass diese Röhrchen [die übrigens auch eine offene Spalte haben (Taf. 3. Fig. V.), damit die Thränen um so leichter herabsteigen können] durch den Nasenkanal in die Nase gelangt waren. Einmal brachte es mir die Kranke und zweimal fand ich es bei der Untersuchung des Nasenkanals nicht mehr vor.

Dass das herabgetretene Röhrchen in die Luftröhre gerathe, ist wohl um so weniger zu fürchten, als dasselbe immer einige Zeit in der Nase und dem untern Ende des Nasenkanals verweilt und die Stimmritze sich sicher sogleich schliessen würde, sobald das Röhrchen sich ihr nur nähert. Empfindet der Kranke das in die Nase getretene Röhrchen, so kann es ausgezogen, oder wenn dies nicht gelingen will (wie mir dies einmal vorkam), angeschlungen und der Faden an der Nasenseite befestigt werden.

Eingebracht werden die Röhrchen auf folgende Weise: Man schiebt sogleich nach Eröffnung des Nasenkanals und nach Untersuchung seines Zustandes das mit Oel bestrichene Röhrchen an den gleichfalls mit Oel bestrichenen Stift des Röhrchenleiters (Taf. 3. Fig. VI.), fasst den Griff des Stiftes in die volle Hand, bringt ihn mit dem Röhrchen in den Nasenkanal, drückt ihn mittelst des aufgelegten Zeigefingers in denselben gehörig tief ein (Taf. 11. Fig. VII.), zieht den Stift allein zurück und schliesst die zur Eröffnung des Nasenkanals in den Thränensack gemachte Wunde.

Will man aus irgend einem Grunde das Röhrchen durch eine in dem Thränensacke befindliche Wunde wieder herausnehmen, so geschieht dies, wenn dasselbe fest sitzt und sich nicht mittelst eines Zängelchens entfernen lässt, durch den gespaltenen Stift (Taf. 3. Fig. VII.). Es wird derselbe geschlossen in das Röhrchen eingebracht und so tief eingeschoben, dass die an den Enden befindlichen Knöpfchen aus dem Röhrchen vor den Rand desselben durch die Federkraft der Arme heraustreten. Beim Zurückziehen des Stiftes fassen sie den Rand des Röhrchens und dieses wird dadurch zugleich mit herausgezogen.

Der silberne Stift muss wohl von Zeit zu Zeit herausgenommen und gereinigt, darf aber nicht eher entfernt und die Fistel auf angegebene Weise geschlossen werden, als bis jeder kranke Zustand des Thränensacks vollständig gehoben ist.

Lockere blennorrhoische Anschwellungen der inneren Haut des Nasenkanals können, nebenbei gesagt, durch tägliches Weiterziehen eines in demselben eingelegten seidnen Fadens gehoben werden. Die Einlegung dieses Fadens geschieht mittelst eines 5 bis 6 Zoll langen Stücks einer Violin-E-Saite, welche man einige Zeit vorher durch ein Gewicht ausgedehnt und dadurch gerade gemacht hatte. Durch das eine Ende dieses Stücks Saite wird der seidne Faden gezogen, das andre abgerundete Ende wird in Oel getaucht und zuerst in den Thränensack eingebracht.

Hat die bis zu dem seidnen Faden eingeschobene Darmsaite einige Zeit (5 Minuten bis $^1/_2$ Stunde) in der Nase gelegen und ist sie daselbst erweicht, so wird sie durch Schneuzen, indem die andre Nasenöffnung zugehalten wird, hervorgetrieben und durch Ausziehung derselben der seidne Faden eingezogen. Dieser wird an der Aussenseite der Nase und das obere Ende um ein Röllchen gewickelt und eingeschlagen an der Stirn befestigt. Täglich wird ein neues Stück eingezogen und so 4 bis 6 Wochen fortgefahren.

Bei sarcomatöser Anschwellung der innern Haut des Nasenkanals thun zuweilen Stücke einer auf angegebene Weise ausgedehnten Darmsaite, einige Zeit angewendet, gute Dienste, indem sie durch ihre Ausdehnung in der inneren Haut stärkere vegetative Thätigkeit erregen. Nur darf die Ausdehnung nicht zu stark sein; die Saite muss daher nicht zu dick gewählt werden und darf nicht zu lange liegen bleiben. Fängt sie an Schmerz zu machen, so muss sie sogleich mit dem silbernen Stifte vertauscht werden und ganz wegbleiben, so wie der Nasenkanal seine natürliche Weite wieder erlangt hat.

Vollständige, nicht zu eröffnende Verschliessung des Nasenkanals kommt nur sehr selten vor; besonders in jetziger Zeit, wo überall ärztliche Hilfe bereit ist. Wäre dies aber wirklich der Fall, so kann man einen Versuch der Durchbohrung des Thränenbeins an seiner tiefsten Stelle machen, wozu man sich des *Beer*schen spitzigen, dreikantigen Suchers (Taf. 3. Fig. II.) bedient, welchen man von oben her gerade herabstösst.

Einigemal habe ich in der frühesten Zeit meiner Praxis das Thränenbein wider Willen auf angegebene Weise durchbohrt, indem der Nasenkanal mit einem geknöpften Sucher nicht zu eröffnen war und ich diese Eröffnung mittels eines spitzigen zu erlangen hoffte. Bei zwei dieser Kranken, zweien Mädchen, deren Thränenwege ich nach Jahren wieder zu untersuchen Gelegenheit hatte, fand ich bei jeder derselben ausser dem natürlichen Ausgange des Nasenkanals in die Nase noch eine ganz offene künstliche, von dem natürlichen etwas höher gelegene, ein Beweis, 1) dass die Verschliessung keine unheilbare gewesen war und dass ich den Durchgang wohl gefunden haben würde, wenn ich den Versuch der Eröffnung auf die Zeit verschoben hätte, wo der krankhafte Zustand der Thränenwege gebessert und die Anschwellung der inneren Haut gemindert war, und 2) dass man zu der Durchbohrung des Thränenbeins mit dem einfachen *Beer*'schen Sucher auskommt, und 3) dass die in das Thränenbein gemachte Oeffnung sich ohne Einlegung irgend eines fremden Körpers offen erhalten hatte, und dass also das Einbringen eines Röhrchens in eine solche künstliche Oeffnung etwas Unnöthiges und sicher in den meisten Fällen sogar etwas Schädliches ist. Ueberhaupt hat man zur Hebung der Strictur des Nasenkanals eine grosse Menge von Werkzeugen [s. mein Programm über d. Gegenstand *)] erfunden, die fast alle zu den veralteten und unbrauchbaren gehören, und die ich deshalb übergehe. Hierzu rechne ich auch die Eröffnung des Nasenkanals durch die Thränenpunkte und Thränenröhrchen nach *Anel* und *Mejan* mit den von ihnen angegebenen Suchern.

Feste undurchdringliche Verwachsungen des Nasenkanals sind äusserst selten und sehr häufig dringt der Sucher, nachdem die Thränensackwunde einige Zeit ruhig offen erhalten wurde, mit Leichtigkeit in denselben und durch ihn bis zur Nasenhöhle ein. Die von *Scarpa* empfohlene Verödung des Thränensacks ist ein grundfalsches Verfahren; denn abgesehen davon, dass, wie erwähnt, der Nasenkanal nicht selten später noch durchgängig wird, so ist diese Verödung (Zerstörung der inneren Auskleidung des Thränensacks durch Einbringung von Lapis infernalis oder sonst ätzenden Mitteln) auch dadurch schädlich, dass dann die Thränen nicht mehr in den Thränensack aufgenommen werden können, sondern sich in dem inneren Augenwinkel sammeln, das Sehen stören und dann über den Rand des Lides und die Backe herabfliessen. Da hingegen, wenn der Nasenkanal völlig undurchgängig wird, nach Hebung des kranken Zustandes des Thränensacks von der Oeffnung

*) Enumeratio instrumentorum ad tolendam canalis nasalis obstructionem etc. Lipsiae 1830.

in demselben nur eine feine Fistel zurückbleibt, durch welche die Thränen ohne den Augapfel irgend zu belästigen sich von Zeit zu Zeit vordrängen. Anzunehmen, wie es wie nach der Exstirpation des Augapfels allein, ohne die Thränendrüse und der andern in der Augenhöhle befindlichen Theile geschieht, dass nach Verödung des Thränensacks die Absonderung der Thränen aufhöre, ist gar kein Grund vorhanden, da ja die Ausführungsgänge dieser Drüse offen bleiben und der Augapfel nach wie vor der Befeuchtung bedarf. Zeigte sich in einzelnen Fällen nach dem Versuche zur Verödung des Thränensacks kein Thränenträufeln, so war dieselbe nicht vollständig gelungen, sondern dadurch nur der kranke Zustand des Thränensacks gehoben worden, und es hatte sich der Nasenkanal ohne Wissen des Arztes wieder geöffnet. Auch mir ist dies in früherer Zeit meiner Praxis vorgekommen, nachdem ich den Thränensack nach *Scarpa's* Vorschrift mit rothem Präcipitat auf Charpie ausgefüllt hatte.

Augenlidscharte. Coloboma palpebrae.

Die Heilung einer den Lidrand durchdringenden, überhäuteten Wunde, oder einer angebornen Spalte, kann nur dadurch erreicht werden, dass man auf jeder Seite ein Streifchen von etwa einer halben bis höchstens 1 Linie Breite wegschneidet. Zu diesem Zwecke bedarf man eines Hakenzängelchens und einer Kniescheere, die nicht zu stark geneigt ist und die, damit sie gut schneidet, nicht zu schmale und nicht zu dicke Blätter hat (Taf. 3. Fig. XI.). Man nimmt die Scheere so in die rechte Hand, dass die Griffe derselben nach unten gekehrt sind, fasst mittelst des Zängelchens die freie Ecke am Lide 1 bis $1^1/_2$ Linie vom Lidrande und höchstens $^1/_2$ Linie vom Schartenrande, spannt das Lid durch Anziehen und durch Abziehen von dem Auge, setzt die Scheere so an, dass die Spitzen derselben etwas über den Wundwinkel hinausreichen, und indem man den an der innern Seite des Lids gelegenen Scheerenast mittelst des Daumens unbeweglich hält, schneidet man mit dem andern auf der äusseren Seite des Lids befindlichen Aste ein Lidstreifchen knapp an der Zange und bis über den Wundwinkel, in gleicher Entfernung von dem Rande, in einem Zuge behutsam weg, indem man dabei die Scheere etwas nach oben schiebt, damit sie nicht zurückweiche. Will man bei einer tiefen Scharte noch sicherer gehen, so fasst man den abzuschneidenden Rand mit der durchbrochenen Zange (Taf. 1. Fig. X.) und dadurch den Rand an zwei Stellen (Taf. 11. Fig. IX.). Der zweite Schnitt wird auf gleiche Weise gemacht, nur muss man sich, um denselben mit der linken Hand machen zu können, mit dieser im Schneiden mit der Scheere gehörig geübt haben.

Die durch die Schnitte entstandene frische Wunde wird, da keine feste Unterlage vorhanden ist, wie bei der blutigen Nath angegeben, durch die umwundene Nath und zwischen den Nadeln durch Heftpflasterstreifchen vereinigt. Ein darüber gelegtes Leinwandbäuschchen kann durch Heftpflaster hinlänglich befestigt werden.

Sollen die etwa den dritten Tag locker gewordenen Nadeln herausgenommen werden, so muss man zuvor die nicht mehr festliegenden Heftpflasterstreifchen mit frischen vertauschen und nach behutsamer Herausnahme der Nadeln die angeklebten Fäden noch liegen lassen.

Operation des Hirsekorns, Milium.

Man befestigt den Lidrand und spannt die Haut dadurch, dass an jeder Seite des Miliums ein Finger angelegt und gegen den Augenhöhlenbogen angedrückt wird. Nun stösst man ein spitzes Messerchen, den Rücken gegen das Milium gekehrt, horizontal ein und spaltet dasselbe seiner ganzen Länge nach (Taf. 11. Fig. X.). Den bald weichern, bald festern, ja fast steinigen Inhalt desselben drückt man mittelst des flachen Stiels des Messers auf der einen und dem Fingernagel auf der andern Seite aus und schneidet die häutigen Lappen des Balges mit einer convexen Scheere weg, lässt das Auge schliessen und verklebt die Lider mit etwas englischem Pflaster.

So lange das Milium nicht weiss, sondern röthlich erscheint, operire man es nicht; denn ist es gespalten, so tritt nur wenig oder nichts hervor und die dicken blutigen Wundränder vereinigen sich wieder.

Operation des Hagelkorns, des Chalazion.

Das Hagelkorn hat seinen Sitz in dem Tarsus und kann nicht ohne Verlust eines Theils desselben vollständig herausgenommen werden. Man muss daher entweder bei der Operation einen Theil desselben zurücklassen, oder man muss es in Eiterung setzen und es dadurch zerstören.

Will man das Hagelkorn auf blutigem Wege entfernen, so bildet man über demselben eine vertikale nicht zu kleine Hautfalte, welche man so tief durchschneidet, dass die Wunde die Geschwulst nach beiden Seiten einige Linien überragt. Die Wundränder lässt man mittelst stumpfer Haken auseinander halten und sucht das bis zur Geschwulst eingeschnittene Zellgewebe von derselben loszupräpariren. Ist dies nicht möglich, tritt die Geschwulst nach Druck von unten nicht leicht und frei hervor und hat man es also nicht mit einer Balggeschwulst, die vor dem Tarsus liegt, sondern wirklich mit einem Hagelkorne zu thun, so fasst man dasselbe mittelst eines Hakenzängelchens, oder noch besser mittelst eines scharfen Häkchens, löst es, so viel möglich, von den ihm umgebenden Zellgewebe und schneidet dasselbe flach ab, so dass sein Grund zurückbleibt (Taf. 12. Fig. I.).

Wurde während der Operation das Hagelkorn eingeschnitten und floss sonach sein Inhalt aus, so ändert dies in der Sache nichts, ausser dass es sich dann, bei mangelnder Spannung, besser mit der Scheere (einer kleinen auf das Blatt gebogenen convexen), als mit dem Messer wegnehmen lässt. Nur darf man den leeren Balg nicht zu stark anziehen, weil man sonst, wenigstens an dem untern Lide, sicher ein Stück Tarsus mit wegschneidet. Der Verlust einer kleinen Partie des Tarsus bringt übrigens gar keinen Nachtheil, der eines grössern Stückes aber zieht zuweilen eine von innen vertiefte Narbe und dadurch ein partielles Entropium nach sich. Um der die Operation störenden Blutung zu begegnen und die Operation durch Befestigung des Lids zu erleichtern, hat *Desmarres* eine Lidpresse erfunden (Taf. 3. Fig. IX.), zwischen deren Arme das Lid gefasst wird. Auf der Platte des hintern Arms und zwischen dem Ringe des vordern Arms wird der Einschnitt und die Wegnahme des Hagelkorns vorgenommen (Taf. 12. Fig. II.).

Ein, wie es mir scheint, überflüssiges, jedoch von mehreren Aerzten gerühmtes Instrument.

Die Zerstörung des Hagelkorns durch Höllenstein ist kaum weniger schmerzhaft und langweiliger, vier bis fünf Tage dauernd, da dasselbe dadurch in Eiterung gesetzt werden muss. Das Verfahren ist das wie bei Balggeschwülsten, nur hat man wohl darauf zu achten, dass man nach Austritt oder Vereiterung des Balges die noch bestehende entzündliche Anschwellung des Tarsus nicht für noch vorhandenes Chalazion hält und mit der Anwendung des Höllensteins fortfährt (wie man überhaupt Abscess des Tarsus mit Erweichung desselben nicht mit Chalazion verwechseln darf), wodurch dann die Anschwellung nur vermehrt wird.

Trachoma.

Man hat zwar vielfach empfohlen, wenigstens die grössten der einzelnen Anschwellungen mittelst der auf das Blatt gebogenen Winkelscheere an ihrem Grunde wegzunehmen, ich habe aber auch

bei den stärksten Wucherungen gefunden, dass dieselben auf dynamischem Wege, durch richtige Anwendung von Merkurialpräparaten und Lapis infern. sicherer und gründlicher beseitigt werden als auf mechanischem Wege, und dass das Wegschneiden die Heilung eher aufhält als beschleunigt, daher ich die genauere Angabe dieser übrigens ganz leichten Operation weglasse.

Operation der Wimpereinwärtskehrung, der Trichiasis.

Unter Trichiasis wird die fehlerhafte, d. h. nach dem Augapfel gehende Richtung der Augenwimpern verstanden, welche von der fehlerhaften Richtung der Wimpern zu ihrem Boden abhängt. Dies ist die selbstständige Einwärtskehrung, da hingegen die von Einwärtskehrung des Lidrandes, dem Entropium abhängige fehlerhafte Richtung der Cilien nur eine symptomatische ist. Indem man nur die bei beiden Arten vorhandene lästigste Erscheinung, die Reizung des Augapfels durch die Wimpern im Auge hatte, verwechselte man beide Uebel, die Trichiasis und das Entropium mit einander, wollte beide durch ein und dieselbe Behandlung heben und erfand, da diese nicht überall ausreichte, immer neue Operationsarten. Wir haben es hier nur mit den Operationsmethoden zu thun, welche gegen die selbstständige Einwärtskehrung der Cilien, die eigentliche Trichiasis, gerichtet sind.

1) Man gab den Wimpern eine andere, eine entgegengesetzte Richtung und befestigte sie in der ihnen gegebenen Lage. Wenn man dies in neuerer Zeit durch Fäden und Klebemittel (Ankleben der falsch gerichteten Wimpern durch Schellack an die richtig gestellten und an die Lidhaut) zu erreichen suchte, so war doch schon zu *Celsus* Zeiten ein blutiges Verfahren dieses zu bewerkstelligen in Gebrauch. Es wurden Frauenhaare mittelst Nadeln durch die Haut gezogen und die zurückgebogenen Wimpern in ihren Schlingen festgehalten. Jener unblutige und dieser blutige Weg der Behandlung der Trichiasis ist theils ein mühsamer und langweiliger, theils nicht überall und besonders letzterer höchstens dann einzuschlagen, wenn es nur einzelne Wimpern sind, welche die Hornhaut reizen. In diesem Falle hat man, um die Richtung der Wimpern zu verändern, in neuerer Zeit ein anderes Verfahren angewendet. Man stösst eine Linie von der äussern Lidkante ein Häkchen (besser ein einfaches) in die Haut und bildet eine kleine mit dem Lidrande parallel laufende, der Breite der Trichiasis entsprechende Hautfalte, schneidet dieselbe in einem Schnitte mit einem Messerchen oder mit der Scheere ab (Taf. 12. Fig. IV.) und überlässt die Wunde sich selbst. Indem bei der Vernarbung der der Lidkante nähere Wundrand sich dem andern nähert, neigen sich die Wimpern mehr nach aussen.

2) Ein zweiter Weg ist die Ausziehung. Mittelst eines leicht federnden Haarzängelchens (Taf. 3. Fig. X.), das aber, um das Brechen der Cilien zu verhüten, nicht gerieft, sondern nur quer geschliffen sein darf, und das der Arzt, um besser zu fühlen, tief unten zusammendrückt, wird jede Wimper einzeln gleich an der Haut gefasst, und indem der Finger der andern Hand einen Widerstand bildet, zwar nicht zu langsam, aber doch um das Abreissen zu verhüten, nicht zu rasch ausgezogen (Taf. 12. Fig. III.). Nach immer wiederholtem Ausziehen dieser Wimpern, so wie sie sich von Neuem zeigen und nur irgend erfassbar sind, werden sie immer feiner und bleiben endlich, indem die Wiedererzeugung sich erschöpft, ganz weg. Aber auch dieser Weg zum Ziele ist sehr langweilig und die Heilung wegen Mangel an geschickter Hand zum Geschäfte des Ausziehens oft nicht zu erreichen. Zur schnellen und sicheren Heilung giebt es noch drei andere Wege.

3) Die Zerstörung der Haarzwiebeln durch Feuer oder Aetzmittel und dies wieder a) subcutan, wie dies nach *Celsus* Angabe schon bei den Alten durch Feuer geschehen und besonders von *Carron du Villards* (s. sein Hdbuch.) verbessert worden ist. In den Canal der ausgezogenen Cilie soll eine Acupuncturnadel bis zum Haarbalge eingestossen und die Nadel dann glühend gemacht werden. Das ganze Verfahren scheint mir jedoch unsicher und nicht empfehlenswerth und die genauere Angabe wird daher hier von mir übergangen; oder b) nach Zerstörung der darüber gelegenen Haut hat *Solera* dazu den geschmolzenen Lapis causticus, nach Art eines Bleistiftes in Gummilack eingeschlossen, empfohlen, mit dem die Lidhaut eine Linie vom Rande des Lids mehrmals berührt oder in horizontaler Richtung bestrichen wird, so dass sich ein Schorf bildet, unter dem nach seiner Wegnahme die Haarzwiebeln als schwärzliche Fäden erscheinen.

4) Entfernung der Haarbälge selbst, nach vorhergegangener Bloslegung derselben. *Vacca Berlinghieri* hat diesen Weg zuerst betreten und folgendes Verfahren angegeben: Ein dazu erfundener concav - convexer Spatel von Horn (Taf. 3. Fig. XII.) wird unter das obere, von dem Auge abgezogene Lid gebracht, dasselbe auf seiner convexen Seite ausgebreitet und der Lidrand in der Einkerbung des Spatels mittelst der auf denselben aufgelegten und durch den Daumen angedrückten Wimpern festgehalten. Ein auf der Seite stehender Gehilfe übernimmt den Spatel mit dem Lide und erhält dasselbe auf gleiche Weise (siehe die *Jäger*'sche Operationsweise Taf. 12. Fig. VIII.), indem er zugleich seinen kleinen Finger auf das Gesicht des Kranken stützt, in seiner Lage. Der Arzt spannt mit den Fingern der einen Hand die Integumente des Lids und schneidet mit dem Scalpell eine halbe Linie vom Lidrande mit diesem gleichlaufend die Integumente durch und macht den Schnitt so lang, dass er die Trichiasis nach beiden Seiten noch etwas überragt. Bevor man einschneidet kann man auch die Länge des zu machenden Schnittes mit Tinte bezeichnen. An jedem Ende dieses Schnittes macht man einen vertikalen, $1\frac{1}{2}$ Linie höher beginnenden und bis zu dem ersten Schnitte herabsteigenden Einschnitt, präparirt den dadurch gebildeten Hautlappen von seinem Grunde los und schlägt ihn nach aufwärts zurück. Die sich nun dem Arzte als schwarze Punkte (Taf. 12. Fig. V.) zeigenden Haarzwiebeln und ihre Bälge werden mit der Zange gefasst und ausgerissen oder durch Aetzmittel zerstört, der Hautlappen wider zurückgeklappt und mittelst Heftpflasterstreifchen befestigt.

Diese Operation gehört zu den schwierigsten Augenoperationen, ist langdauernd und in ihrem Erfolge doch nicht ganz sicher, indem bei der verschiedenen Lage der Cilienbälge der eine oder der andere leicht sitzen bleibt. Häufiger wendet man daher, besonders bei theilweiser Wimperverkehrung, die

5te Methode an, die Entfernung der Wimpern durch Wegnahme des Bodens, auf welchem sie sich befinden.

a) Ist die Trichiasis nur schmal, so kann man einfach ein dreieckiges Stück der Lidhaut ausschneiden, dessen Spitze nach oben gerichtet ist und in welchem sich die falsch gerichteten Cilien befinden. Es kann dies mittelst des Messers geschehen, indem der Arzt das Lid, welches er vorher auf dem Spatel nach angegebener Weise ausgebreitet hatte, selbst ausgespannt erhält und mittelst eines convexen Messerchens vom Lidrande aus die zwei sich über den Cilien, also in der Entfernung von drei Linien vom Lidrande, vereinigenden Schnitte macht. Der Hautlappen wird dann von seiner Spitze aus lospräparirt und die Hautwunde durch die Knopfnath vereinigt.

Man hat auch das Ausschneiden des ganzen Lidstücks mittelst der Scheere empfohlen, was aber stets eine entstellendere Narbe zurücklässt.

b) Ist die Trichiasis ausgebreitet, so hat man vorgeschlagen, die die äussern Wimpern enthaltende Kante abzutragen, was in der ganzen Länge des Lides geschehen kann. Nach *Jäger*'s Angabe auf folgende Weise: Nach untergeschobenem Spatel wird $1\frac{1}{2}$ bis 2 Linien über dem Lidrande ein horizontaler Einschnitt in der

ganzen Länge der Trichiasis gemacht (Taf. 12. Fig. VIII.) und an den Enden dieses Schnittes von da bis zum Lidrande werden zwei vertikale Schnitte heruntergeführt, so dass das Hautstück, in welchem sich die falsch gerichteten Wimpern befinden, dadurch umschnitten wird. Der so gebildete Hautlappen wird nun an seinem einen Ende mit einem Hakenzängelchen gefasst und von da bis zu seinem anderen Ende mittelst eines Messers von seinem Grunde losgelöst, so dass der Tarsus und die innere Lippe des Lidrandes zurückbleiben (Taf. 12. Fig. VI.). Da dieser letzte Schnitt oft wegen starker, das Sehen des Arztes behindernder Blutung sehr ungleich wird und dabei die innere Kante des Lidrandes stellenweise verloren geht, so ist vorgeschlagen worden und vorzuziehen, den Hautlappen, in welchem sich die Wimpern befinden, zuerst von dem Boden zu trennen, indem man ein spitzes, zweischneidiges Messer oder eine schmale Lancette am Rande des Lides zwischen den Integumenten und dem Tarsus $1^1/_2$ bis 2 Linien tief einstösst (Taf. 12. Fig. VII.) und den Schnitt in der ganzen Ausdehnung der Trichiasis in gleicher Tiefe fortsetzt um so alle schiefen Wimpern vom Tarsus zu trennen; zum Behufe dieser Trennung eine Platte unter das Lid zu schieben, ist unnöthig, besser hält man dasselbe dabei zwischen den Fingern fest. Nun erst werden der Horizontalschnitt durch die Haut und die Vertikalschnitte gemacht und der Hautlappen mit den Cilien vollends losgetrennt. Ein Verfahren, welches *Flarer* angegeben hat. Um eine bessere Narbe zu gewinnen, hat *Fröbelius* vorgeschlagen, nach Abtragung des Lidrandes die Wunde mittelst der Bindehaut zu bedecken und diese durch die blutige Nath an die äussere Haut zu befestigen, was denn auch hier bei Erhaltung der inneren Lippe des Lidrandes nicht gar schwer zu bewerkstelligen ist.

c) Endlich hat *v. Gräfe* gerathen, ohne Weiteres den ganzen Lidrand mit den Cilienbälgen, also in der Höhe von etwa zwei Linien vom Rande mittelst der auf das Blatt gebogenen Scheere wegzunehmen. Nur wenn bei den ganzen Lidrand einnehmender Trichiasis die innere Lippe des Lidrandes bereits geschwunden und kein Entropium damit verbunden ist, kann man diese Operationsmethode, als weit besser und schneller, wohl unternehmen, da dann von der darnach erfolgenden Vernarbung kein Nachtheil für das Auge zu fürchten ist.

6) hat man noch die Dislocation des Cilienbodens vorgeschlagen. Diese von *Jäsche* angegebene und von *Arlt* etwas veränderte Operationsmethode des Entropiums ist folgende:

In das von dem Arzte mit den Fingern am Rande gefasste Lid wird ein Messer, besser wohl eine schmale Lancette, vom Rande nach oben etwa $1^1/_2$ Linien tief so eingestossen, dass die Haut von dem Muskel und dem Tarsus getrennt wird. Diese Trennung wird auf der von den Fingern unbedeckten Seite fortgesetzt (Taf. 12. Fig. VII.), dann die Hände zur Haltung des Lides und des Messers gewechselt und so die Haut mit den Cilienbälgen von dem Tarsus in der ganzen Breite der Trichiasis losgetrennt. Auf der nun unter das Lid geführten Horn- oder Bleiplatte wird ein von dem Lidrande etwa zwei Linien entfernter mit dem Rande parallel laufender Schnitt nur durch die Haut gemacht, der den ersteren auf jeder Seite um eine halbe oder ganze Linie überragt (Taf. 12. Fig. VIII.). Dann wird die Spitze der Lancette in diesen Schnitt von oben nach unten eingebracht und so nach allen Richtungen die noch bestehenden Verbindungen des Hautstreifchens mit seinem Grunde gelöst, so dass derselbe nur noch an beiden Seiten mit dem Lide zusammenhängt.

Nach entfernter Platte wird nun am besten mit der convexen Zange und der *Cooper*'schen Scheere ein halbmondförmiges Stück der Integumente, dessen Basis der obere Hautschnitt ist, ausgeschnitten (Taf. 12. Fig. IX.). Die Ränder dieser Wunde werden mittelst der Knopfnath vereinigt (Taf. 12. Fig. X.) und dadurch der gelöste Hautstreif mit den Cilien in die Höhe gezogen, diese letzteren nach aussen gerichtet und so von der Hornhaut entfernt.

Lideinwärtskehrung, Entropium.

Zur Beseitigung dieses Uebels bedarf man der einen oder der anderen der folgenden Instrumente:

Der *Gräfe*'schen Hautzange (Taf. 3. Fig. XVI.), oder der *Himly*schen (Taf. 3. Fig. XV.), der *Helling*'schen (Taf. 3. Fig. XIV.), oder auch der *Langenbeck*'schen Krückenzange (Taf. 3. Fig. XVII.); einer nach der Fläche der Hautzange entsprechend gebogenen Scheere (Taf. 2. Fig. II.); eines geradschneidigen Messers; eines kleinen convexen Messerchens; eingefädelter Heftnadeln.

Da das partielle Entropium nicht auf blosser Verkürzung der Bindehaut beruht, sondern auf der des unterliegenden Zellgewebes und selbst, besonders bei dem untern Lide, auf Mangel an Tarsus, entstanden bei der Eiterung und Vernarbung dieser Gebilde, so kann auch die blosse Durchschneidung der zwischen dem Lidrande und der Narbe befindlichen Bindehaut nicht genügen, sondern es muss die zusammengezogene Partie so ausgeschnitten werden, dass bei der Heilung der dadurch entstandenen Wunde keine neue Zusammenziehung stattfinden kann. Dies wird erreicht, wenn die Narbe vertikal ausgeschnitten wird.

Nach Befestigung des umgewendeten Lides wird die Narbe von innen nach dem Lidrande zu bis eine Linie von demselben entfernt durch zwei halbmondförmige Schnitte umschnitten (Taf. 13. Fig. I.), das Stück von der inneren Seite der Integumente des Lids lospräparirt und das Lid wieder in seine natürliche Lage zurückgebracht. Allenfalls könnte man noch vorher die Wundlippen der Bindehaut durch einen oder ein paar blutige Hefte zusammenziehen.

Gegen ausgebreitetes Entropium ist schon zu *Celsus* Zeiten das Ausschneiden eines Stücks der Lidhaut und das Heften der Wundränder angewendet worden. Es geschieht dies am zweckmässigsten auf folgende Weise: Der Arzt ergreift mittelst der dem Auge gleichnamigen Hand eine Hautzange, setzt sie geöffnet so auf das Lid, dass der dem Lidrande nähere Schenkel 1 bis $1^1/_2$ Linien davon entfernt bleibt, und bildet eine Hautfalte, welche der Breite des Entropiums und deren Mitte dem mittleren Theile desselben entspricht. Die Falte muss so gross sein, dass der eingebogene Lidrand dadurch nicht nur seine natürliche Lage erlangt, sondern auch noch etwas nach aussen gerichtet ist. Die Grösse der Falte und die richtige Lage der Zange lässt sich am besten bei dem Gebrauche der *Gräfe*'schen Zange übersehen. Ist die Falte nicht gross genug, oder sonst nicht richtig, so fasst man dieselbe mittelst irgend einer breiten Zange, etwa der auf Taf. 1. Fig. II abgebildeten, lässt die Entropiumzange los und fasst mit derselben die Haut von Neuem zu einer richtigeren Falte (Taf. 13. Fig. II.). *Langenbeck* wendete zu diesem Behufe eine auf Taf. 3. Fig. XVII. gezeichnete Zange an, mit der er über eine gleichgeformte, aber kleinere, weggriff und die Haut dahinter zur Bildung einer grösseren Falte erfasste. Ein wohl brauchbares, aber überflüssiges Instrument.

Mit der in der anderen Hand gehaltenen und an die Zange genau angelegten convexen Scheere, deren Aeste noch über die Hautfalte hinausragen müssen, schneidet der Arzt die Falte mit einem Schnitte weg (Taf. 13. Fig. III.). Die Zange muss dabei fest zusammengedrückt werden, damit sich die Falte nicht verziehen kann, weshalb auch die Scheere bei dem Wegschneiden nicht vorgeschoben werden darf. Die mittelst der Finger gebildete Hautfalte durch an der Schläfen- und Nasengegend angelegte Zangen zu spannen, festzuhalten und nun mit der Scheere auszuschneiden, wie dies auch empfohlen ist, scheint mir zur Bildung eines gut

geformten und richtigen Ausschnitts ein unsicheres Verfahren. Die Wunde wird mittelst der Knopfnath zuerst in der Mitte, dann an den Seiten und zwischen den Heften durch Heftpflasterstreifen vereinigt. Diese Operationsweise ist gegen Erschlaffung oder eigentlich gegen Verlängerung der Lidhaut gerichtet (meistens eine Folge vorhergehender andauernder Anschwellung derselben). Wo dieselbe der alleinige Grund des Entropiums ist, kommt man mit dieser Operationsweise zur Heilung desselben vollkommen aus.

Zuweilen kommt zu dieser Unterhaltungsursache noch hinzu, dass wegen krankhaft erhöhter Empfindlichkeit gegen das Licht die Ciliarlage des Kreismuskels sich etwas stärker zusammenzieht und dadurch die Cilien die Hornhaut berühren. Dieser Reiz in der Hornhaut bewirkt eine noch stärkere, zuweilen spastische Zusammenziehung dieser Partie des Kreismuskels, und so kommt es, dass bei dem unteren Lide der Rand desselben ganz eingerollt wird. Findet man diese Einrollung, bleibt jedoch der hervorgezogene Lidrand längere oder kürzere Zeit in seiner richtigen Lage, so darf man annehmen, dass das Entropium nicht sowohl auf krampfhafter Zusammenziehung des Kreismuskels, als vielmehr auf Hauterschlaffung, Hautverlängerung und relativ zu starker Thätigkeit der Ciliarlage des Kreismuskels beruht und sicher sein, dass man mit dieser Operationsmethode auskommt.

Hier bei dem Entropium von Hautverlängerung ist es auch, wo das Aetzmittel, aber freilich nur dann mit Erfolg angewendet werden kann, wenn die Einwärtskehrung des unteren Lides noch nicht in förmlichem Einrollen des Randes besteht.

In der Entfernung von etwa drei bis vier Linien vom Rande des unteren Lides wird ein Streifchen gut klebendes Heftpflaster horizontal genau auf das Lid gelegt. Ein Streifchen Asbest, oder ein Holzstift, den man an seinem Ende bärtig gemacht hat, wird in concentrirte Schwefelsäure getaucht und oberhalb des Pflasters dem Rande desselben entlang auf dem Lide einigemal hingestrichen, so dass dadurch ein etwa zwei Linien breiter Brandschorf entsteht. Während dem muss ein Gehilfe durch ein Stückchen Schwamm oder etwas Löschpapier verhindern, dass keine Thränen über das untere Lid laufen. Nach Abfallen desselben (den dritten oder vierten Tag) wird bei Vernarbung der Wunde durch Zusammenziehung der Wundränder die Haut verkürzt und dadurch auch der Wirkung der inneren Lage des Kreismuskels ein Widerstand entgegengestellt.

Besteht die Unterhaltungsursache des Entropiums aber mehr in spastischer Zusammenziehung des Kreismuskels, oder wohl schon in daraus entstandener Contractur der inneren Lage desselben als in Erschlaffung der Haut, so wird man auch mehr gegen die erstere als gegen die letztere wirken müssen. Dies ist der Zweck der von *Himly* und von anderen Aerzten häufig, jedoch nicht immer mit Glück vollführten Durchschneidung der Ciliarpartie des Kreismuskels. Nachdem auf oben angegebene Weise eine Hautfalte ausgeschnitten und so der Kreismuskel blossgelegt wurde, schiebt der Arzt die auf Taf. 3. Fig. XIII. abgebildete Bleiplatte unter das Lid, breitet dasselbe mit dem Kreismuskel über ihr aus, schiebt die Spitze des Messers von dem Lidrande aus unter den Muskel, die Schneide nach demselben und nach oben, den Rücken nach dem Tarsus gerichtet, und schneidet das Messer fortschiebend denselben etwa drei Linien lang vertikal ein oder wohl gar in seiner ganzen Breite durch (Taf. 13. Fig. IV.). Etwa drei Linien von diesem Schnitte wird noch ein zweiter gleicher Schnitt gemacht. Die Wunde wird dann, wie angegeben, durch die blutige Nath vereinigt. Man hat auch die subcutane Durchschneidung des Muskels vorgenommen. Die Durchschneidung ist aber weniger sicher und dem Erfolge derselben fehlt die Unterstützung der Hautverkürzung.

In neuerer Zeit hat man statt der Durchschneidung des Muskels die Unterbindung desselben empfohlen (*Gaillard*).

Nachdem man in der Nähe des einen Augenwinkels mittelst einer breiten Zange, etwa der durchbrochenen, eine Hautfalte gebildet, in welcher der Muskel mitgefasst ist, stösst man eine Linie vom Ciliarrande eine mit einem seidnen Faden versehene Heftnadel durch die Haut und in den Muskel ein, führt sie unter demselben und unter der Zange weg und auf der andern Seite derselben wieder heraus. Durch die nun zu machende und stark anzuziehende Ligatur wird die gefasste Muskelpartie und die darüber gelegene Haut zusammengezogen. Dasselbe geschieht in der Nähe des andern Augenwinkels und muss endlich (nach *Rau*) auch in der Mitte des Lids, oder eigentlich der Mitte des Entropiums entsprechend, geschehen (Taf. 13. Fig. V.). Die Ligaturen fallen nach einigen Tagen aus, nachdem die Haut mittelst derselben durchschnitten ist. *Rau* führt an, dass er 18 Fälle auf diese Weise mit gutem Erfolg operirt habe *).

Da die Haut zugleich mit durchschnitten wird und darnach feste Narben entstehen, so wird dadurch zugleich die krankhafte Ausdehnung der Haut gehoben, und es ist diese Operation daher der blossen Muskeldurchschneidung meistens vorzuziehen.

Arlt empfiehlt eine Heftnadel durch eine mitten unter dem Lide mit den Fingern gebildete Hautfalte an der Nasenseite erst von unten nach oben und in der Entfernung von 1—2 Linien von oben nach unten durchzustossen, dasselbe an der Schläfengegend zu thun und die Enden des ersten und zweiten Fadens je für sich zusammenzuknüpfen. Nach 48 bis 60 Stunden sollen die Ligaturen entfernt werden. Bei diesem Verfahren möchte wohl schwerlich der Muskel selbst gefasst, was doch bei dem *Gaillard*'schen und *Rau*schen Verfahren die Hauptsache ist, sondern nur die Haut eingeschnürt werden.

Ausser der Verlängerung der Integumente und der spastischen Zusammenziehung des Kreismuskels giebt es, wenigstens an dem oberen Lide, noch zwei andere Unterhaltungsursachen des Entropiums: die durch andauernde Verkürzung der Ciliarpartie des Kreismuskels entstandene Verkürzung des Lidrandes und die sich endlich bildende Verkürzung des Tarsus. Hier muss nicht nur die Haut verkürzt und der zusammengezogene Muskel durchschnitten, sondern auch gegen die Verkürzung des Lidrandes und gegen die Verkrümmung des Tarsus gewirkt werden.

Diese vier Indicationen werden durch folgende Operationsweisen erfüllt:

Der Arzt fasst mit Daumen und Zeigefinger Cilien und Rand des obern Lids, zieht dasselbe von dem Augapfel ab, schiebt am innern Winkel den Ast einer Kniescheere unter dasselbe und schneidet mit Schonung des Thränenpunktes nach oben und etwas nach innen das Lid mit dem Tarsus etwa drei Linien durch. Darauf wird am äussern Winkel am Ende des Entropiums ein gleicher Schnitt von aussen nach innen gemacht.

Aus der zwischen beiden Schnitten befindlichen Hautfläche wird nun eine Linie vom Ciliarrande auf beschriebene Weise eine Hautfalte, welche von der einen vertikalen Wunde zu der andern reicht, so gross ausgeschnitten, dass bei Vereinigung der Wundränder das Entropium vollständig gehoben ist.

Die Vereinigung dieser Wunde wird durch drei Knopfnäthe bewirkt (Taf. 13. Fig. VI.), die vertikalen Seitenschnitte aber bleiben unvereinigt; wie sehr dieselben auch klaffen, so verwachsen die Wundränder doch nach und nach wieder, oft ohne auffallende Narben zu zeigen, indem die zurückbleibenden nach innen gebogenen Randstücke des Lids sich nach und nach mehr nach aussen richten; nur müssen darin haftende, nach innen geneigte Cilien

*) *Wardrop* hat die Unterbindung des Kreismuskels noch früher angegeben als *Gaillard*, machte sie aber mittelst der sutura circumvoluta.

sogleich nach der Operation ausgezogen werden. Ich habe diese Operation oft und immer mit dem besten Erfolge gemacht.

Bei stärkerer Einwärtskrümmung des Knorpels hat man empfohlen, denselben horizontal zu durchschneiden. Indem man das umgewendete Lid mit den Fingern der linken Hand festhält, stösst man mit der rechten Hand die Spitze des Messers, den Rücken von sich abgewendet, etwa zwei bis drei Linien mit dem sonst unteren, jetzt oberen Rand des Tarsus zwischen diesem und dem Kreismuskel ein, schiebt das Messer bis zu der andern vertikalen Wunde vor und spaltet so den Tarsus. Nun erst wird die Hautfalte gebildet und weggeschnitten. Diese Durchschneidung habe ich so wenig wie die von *Sauters* empfohlene Ausschneidung des Tarsus je nöthig gefunden. *Adams* und *Crampton* haben diese Operationsart angegeben.

Das Entropium ist oft eine Folge der Trichiasis und diese wieder nicht selten eine Folge des ersteren und so kommen beide Uebel häufig vereint vor. In diesem Falle muss nach der ohne Rücksicht auf die Trichiasis vorgenommenen Operation des Entropiums dasselbe nothwendig bald wiederkehren. Ebenso wenig kann aber auch die Operation der Trichiasis allein den Kranken von seiner Pein vollständig befreien und das noch sehfähige Auge vor gänzlicher Erblindung und endlich vor Schwund schützen. Ich habe mehrere Kranke gesehen, wo der Rand des Lides nach *Gräfe's* Angabe, ja von ihm selbst (dem älteren) weggeschnitten war, die Kranken aber von dem Reize der einwärts gekehrten Narbe auf die Hornhaut vollends erblindet waren und immer noch von Schmerzen gepeinigt wurden. Hier muss erst gegen die Trichiasis und dann nothwendig gegen das Entropium gewirkt werden.

Operation der Lidauswärtskehrung, des Ectropium.

Diese Operation ist verschieden, so wie es die Ursachen sind, durch welche das Uebel unterhalten wird. Diese sind nämlich:

1) Selbstständige (also nicht von Entzündung abhängige und sich daher mit ihr verlierende) Anschwellung der Bindehaut.

Bei kleinen Kindern entsteht das Ectropium nicht selten, indem beim Schreien durch Zusammenziehung des Orbicularmuskels die Lider gegen den Augapfel gepresst werden; dadurch wird zwischen beiden der Raum verengert, die geschwollene Bindehaut gegen den Lidrand gedrückt und derselbe umgewendet. Ist die Anschwellung sarcomatöser Natur, so dass das Eintröpfeln von Laudanum liquidum und ein einfacher horizontaler Einschnitt in die Bindehaut nicht ausreichen, so wird im Bereiche des Tarsus eine horizontale Falte aus derselben ausgeschnitten, indem man die beiden Aeste einer auf das Blatt gebogenen Kniescheere auf die Bindehaut andrückt und der ganzen Länge des Lides nach ein Stück aus ihr ausschneidet. Reicht das Andrücken der Scheerenäste nicht zu, um eine Falte zu bilden, so stösst man ein Häkchen durch die Bindehaut und zieht dieselbe damit etwas in die Höhe.

Ist die Blutung durch kaltes Wasser gestillt, so wird das wieder in seine richtige Lage gebrachte Lid darinnen durch ein Bäuschchen und Heftpflaster oder den Monoculus festgehalten.

2) Erschlaffung oder Vereiterung der Commissur; indem der Rand des unteren Lids dadurch herabsinkt.

Hier müssen frische Wundränder geschaffen werden. Der untere Wundrand wird mit dem Hakenzängelchen gefasst und mit einer geraden oder auf das Blatt gebogenen Kniescheere abgetragen. Dasselbe geschieht an dem oberen Rande, so dass sich die Schnitte hinter der Commissur begegnen, wonach beide Wundränder durch Heftpflasterstreifchen und bei unruhigen Kranken durch ein blutiges Heft vereinigt werden. *v. Walther*, der dieses Verfahren angegeben hat, nennt diese Operation Tarsoraphie.

3) Verkürzung der Lidhaut durch an derselben und vor dem Orbitalrande entstandene Narben.

Bei Ectropium durch Narben an dem unteren Orbitalrande hat man empfohlen, das Lid von dem Augapfel abzuziehen, eine Lancette zwischen Lid und Augenhöhlenbogen unter die Narbe einzustossen und dieselbe, so wie einen Theil der tiefer unter gelegenen Haut von ihrem Grunde loszulösen. Die Narbenstelle wird nun über den Augenhöhlenbogen heraufgeschoben, so dass die tiefer gelegene abgelöste Hautstelle dahin zu liegen kommt, wo vorher die Narbe war, wo sie dann durch Bäuschchen, Pflaster und Binden an diesem ihren Orte zurückgehalten wird.

Da diese Methode nur selten ein ganz günstiges Resultat hat, so schlug *Sanson* ein anderes Verfahren vor:

Man braucht dazu ein schmales, an der Spitze convexes Scalpell, eine anatomische Zange, mehrere zur umschlungenen und zur Knopfnath gehörende Nadeln und seidne gewächste Fäden. Mit Daumen und Zeigefinger wird das Lid am Rande so gefasst, angezogen und gespannt, dass zuerst der Schnitt an der rechten Seite der Narbe gemacht werden kann. Dieser wird von dem Ciliarrande des Lids schräg herunter bis unter die Mitte der Narbe durch die Haut geführt. Dann wird auf der inneren Seite der Narbe der zweite Schnitt so gemacht, dass er unter der Mitte der Narbe dem ersten Schnitt begegnet (Taf. 13. Fig. VIII.).

Der dadurch gebildete dreieckige Hautlappen wird an seiner unteren Spitze mit der Zange gefasst und von da nach oben von dem darunterliegenden Muskel bis etwa eine Linie vom Ciliarrande lospräparirt.

Ist dies geschehen, so wird der Lappen in die Höhe geschoben, so dass der Lidrand seine natürliche Lage wieder einnimmt und die Ränder der dadurch unten von Hautbedeckung frei gewordenen Stelle mittelst zweier umschlungenen Näthe vereinigt, von denen besser die untere zuerst angelegt wird.

Ist nun der Lappen, der sich selbst etwas verkürzt hat, zurechtgeschoben, so werden seine Ränder mit den Wundrändern der anderen Haut durch Knopfnäthe vereinigt (Taf. 13. Fig. IX.).

Durch Narben an dem oberen Augenhöhlenrande wird nie ein blosses Ectropium, sondern zugleich auch ein Haasenauge hervorgerufen, und da dieses für das Sehvermögen noch nachtheiliger als das Ectropium ist, so gebe ich die Beschreibung der gegen beide Uebel empfohlenen Operationen da, wo von der Operation des Haasenauges die Rede ist.

Chelius will bei dieser Art des Ectropiums viele glückliche Erfolge von seiner Behandlungsweise gehabt haben. Sie besteht in Folgendem:

Nachdem er nahe am Ciliarrande des Lids einen mit ihm gleichlaufenden, also horizontalen Schnitt durch die Integumente gemacht hat, löst er dieselben mittelst des Messers von der Wunde aus gegen den Orbitalrand zu von diesem los, so dass der Tarsus dadurch frei wird und in die Höhe oder beim oberen Lide herab gebracht werden kann. Die innere Portion des Orbicularmuskels wird nun vertikal getrennt, die äussere Commissur eingeschnitten und aus etwa sarcomatöser, die Reposition hindernder Wucherung der Bindehaut das Nöthige horizontal ausgeschnitten. Durch das Lid werden zunächst dem Ciliarrand zwei Faden gezogen, deren zu Schlingen verbundene Enden bei dem unteren Lide an der Stirn, bei dem oberen Lide an der Wangengegend durch Heftpflaster befestigt werden. *Ruete* hat eine wesentliche Verbesserung dieses Verfahrens angegeben, indem er vorschlägt, nach Einschneidung der Commissur aus dem Rande des an Ectropium leidenden Lides so viel auszuschneiden, als derselbe gegen den des gesunden Lides zu lang ist. Die Ränder des dadurch gebildeten dreieckigen Ausschnittes werden durch die Knopfnath vereinigt und durch die eingezogenen Faden auf angegebene Weise, das untere Lid nach oben,

das obere Lid nach unten gezogen. Die Wunde wird nicht blos, wie nach *Chelius*, mit Charpie bedeckt, sondern nach aussen zu der untere Wundrand mit dem oberen vereinigt.

Hat sich durch eine Narbe an dem äusseren Augenwinkel ein partielles Ectropium sowohl des oberen als des unteren Lids gebildet, so hat *v. Walther* die Narbe und an beiden Lidern den Rand, wo nöthig, bis zu einem Dritttheil ihrer ganzen Länge wegzuschneiden, also seine Tarsoraphie empfohlen.

Ein schmales, convexes Scalpell, ein Hakenzängelchen, eine gerade, stumpfspitzige Scheere und Heftnadeln sind die dazu nöthigen Instrumente.

Die Umschneidung beginnt an der Schläfengegend hinter der Narbe. Mittelst Daumen und Zeigefinger wird erst die unter der Narbe gelegene Haut gespannt und bis zum Lide eingeschnitten und darauf der Rand des unteren Lids mit dem Zängelchen gefasst und weggeschnitten. Der obere Schnitt geht von demselben Punkte aus und trennt, am oberen Lide angekommen, den ungebogenen Rand desselben von dem Lide los.

Beide Schnitte können nicht anders als stets mehr oder weniger gebogen sein.

Der umschnittene Lappen wird mit der Narbe von seiner Spitze an nach den Lidern zu von seinem Grunde lospräparirt und die noch ungetrennte Bindehaut mittelst der Scheere durchschnitten. Die Wundränder werden durch Knopfnäthe vereinigt, deren Ende, wie immer auf der Stirn, durch Heftpflasterstreifchen befestigt werden.

4) Verlängerung des Lidrandes.

Wieviel der Lidrand nach und nach durch Anschwellung und durch Ausdehnung zu lang geworden ist, ergiebt sich durch Messung desselben mittelst eines Bändchens und durch Vergleichung seiner Länge mit der des Lidrandes des andern Auges. So viel dasselbe zu lang ist, muss aus dem Rande des an Ectropium leidenden Lides ausgeschnitten werden. Die Ränder des Ausschnitts müssen ein spitziges Dreieck bilden, dessen Grund sich an dem Lidrande befindet, wie *Adams* dies angegeben hat. Dieser Ausschnitt nimmt bei sarcomatöser Anschwellung der Bindehaut einen Theil derselben mit weg und trägt dadurch zugleich zur Hebung dieser Unterhaltungsursache des Ectropiums bei.

Wenn, um diesen Ausschnitt zu machen, zum Halten und Abziehen des Lides die Finger nicht genug Raum haben, so nimmt man dazu eine Kornzange, oder noch besser ein Hakenzängelchen, was zwar etwas mehr Schmerz macht, aber noch mehr Sicherheit gewährt. Die zwei vom Rande ausgehenden und sich jenseits des Tarsus begegnenden Einschnitte werden, wie bei dem Coloboma angegeben, mittelst der Kniescheere gemacht und die Wunde durch die umwundene Nath vereinigt.

Sollte wegen Anschwellung der Theile der einfache Schnitt mit der Scheere nicht gut thunlich sein, so müssten die beiden Schnitte durch die Integumente mittelst eines convexen Scalpells gemacht und die Einschnitte in die Bindehaut und so der ganze Ausschnitt mittelst der Scheere vollendet werden.

Um einer nach der Vernarbung zurückgebliebenen Vertiefung vorzubeugen, muss der Faden zur blutigen Nath dem Lidrande möglichst nahe, $^1/_2$ bis höchstens 1 Linie davon eingelegt werden. Am unteren Lide darf (nach *von Ammon*) dieser Ausschnitt nicht weiter als höchstens drei Linien von dem äusseren Augenwinkel entfernt sein (Taf. **13**. Fig. VII.). Denn wenn die zurückbleibende vertiefte Narbe in die Mitte des Lidrandes oder dem inneren Augenwinkel näher fällt, so ist Thränenträufeln die Folge davon. Auch bei der von *v. Walther*'schen, vorher angegebenen Operationsmethode muss auf die gewöhnlich grössere Länge des untern Lidrandes Rücksicht genommen und derselbe durch Mehrwegnahme als an dem des obern Lides die nöthige Verkürzung erhalten.

5) Durch den Stoffwechsel stationär gewordene fehlerhafte Lage des Tarsus und des ganzen Lids, was eintritt, wenn das Ectropium, wodurch dieses auch immer entstanden sei (bei Bettlern manchmal durch willkührliches Umwenden des Lids, um durch vorgespiegeltes Augenleiden das Mitleid der Menschen rege zu machen), sehr lange bestanden hat.

Allein hierher gehört die von *Dieffenbach* gegen das Entropium überhaupt angegebene Operationsmethode. Sie besteht in Folgendem: Nach einem am unteren Orbitalrande hinlaufenden, $^2/_3$ des Lides betragenden Längenschnitte durch Haut und Zellgewebe löst er die Haut bis zum freien Rand des Tarsus los, trennt mittelst eines nach der Fläche gebogenen zweischneidigen Messers (Taf. **4**. Fig. II.), das er durch die Wunde eingeführt hat und dessen Convexität dem Augapfel zugekehrt ist, auch die Bindehaut in der ganzen Länge der Wunde (Taf. **14**. Fig. I.), geht durch die Wunde mit einem Häkchen oder Hakenzängelchen ein, fasst die Bindehaut an dem freien Rande des Tarsus und zieht denselben in seine frühere Lage zurück (Taf. **14**. Fig. II.). Bindehaut und der Tarsus kommt dadurch in die Hautwunde zu liegen. Mittelst Insectennadeln werden alle drei Wundränder durchstossen und die umschlungene Nath angelegt (Taf. **14**. Fig. III.). Durch diese Einheilung der Bindehaut und des Tarsus in die Wunde soll das Lid in der ihm gegebenen Lage erhalten werden.

Operation des Haasenauges, des Lagophthalmos.

Auch bei dem durch Vernarbung am oberen Augenhöhlenrande entstandenen Haasenauge, mit oder ohne Ectropium, hat man das für Vernarbung am unteren Augenhöhlenrande angegebene Verfahren empfohlen. Da man aber damit nicht auskam, und Wiederverwachsung der gelösten Hautstelle mit dem Augenhöhlenrande fast nie verhütet werden konnte, so hat *v. Ammon* den Vorschlag gemacht, die Narbe von oben nach beiden Seiten zu umschneiden, die beiden Schnitte durch den Lidrand fortzuführen und nach dadurch zugleich bewirkter Lidrandverkürzung die Wundränder über dem sitzengebliebenen Narbenstücke zu vereinigen. Die Narbe könne dann, wo nöthig, später ausgeschnitten werden. Erfahrungen über diese Operationsweise liegen nicht vor. Ein besonderes Operationsverfahren gegen das durch Vernarbung entstandene Haasenauge hat *Friedrich Jäger* angegeben *).

Erst muss durch den Vergleich mit dem andern Auge bestimmt werden, wieviel der Rand des oberen Lids zu lang ist. Dann spannt man die Narbe, indem man den Lidrand mit einer Kornzange fasst und das Lid von dem Orbitalrande abzieht. Hierauf stösst man an dem einen Ende der Narbe ein Messer durch Haut und Bindehaut und führt den Schnitt an dem Orbitalrande bis zu dem andern Ende der Narbe fort. Von beiden Seiten muss dieser Schnitt in die gesunde Haut hineinreichen (Taf. **14**. Fig. IV.). Aus der unter dieser Wunde vorhandenen Hautbrücke, den Lidrand inbegriffen, wird nun so viel abgeschnitten, als der Lidrand zu lang ist (Taf. **14**. Fig. V.).

Der obere Rand der nun T-förmigen Wunde wird mit einer Zange gefasst, von dem Oberaugenhöhlenrande abgezogen, ein zweischneidiges dünnes Messer oder Lancette unter den Orbicularmuskel geführt und damit die Weichtheile von dem Stirnbein sowohl gegen die Mitte der Stirn als gegen die Schläfe und Nase hin losgelöst, wobei Verletzung des Periostiums, sowie der Hauttheile zu vermeiden ist (Taf. **14**. Fig. VI.).

*) *Dreyer*, Diss. de nova blepharoplasticis methodo, c. tabulis II. Vindobonae 1831.

Lassen sich nun die losgelösten Theile leicht vorschieben, so werden die Schenkel der früheren Hautbrücke durch zwei den Tarsus mit fassende Knopfnäthe vereinigt. (Ich würde, da es hier an fester Unterlage gebricht, die umwundene Nath vorziehen.) — Dem Palpebralrande nähert nun der Assistent die Supraorbitalhaut, indem er mit den Händen von oben und von den beiden Seiten die Stirnhaut nach der Orbita hinschiebt. Nun wird auch die noch vorhandene Querwunde durch Knopfnäthe von der Mitte aus vereinigt, zur Unterstützung englische Pflasterstreifen dazwischen gelegt und die Verschiebung der Stirnhaut durch lange Heftpflasterstreifen, die über die Stirn gelegt werden, festgehalten (Taf. **14**. Fig. VII.).

Liderverwachsung, Ankyloblepharon.

Wenn dieses Uebel angeboren vorkommt, so ist die Verbindung der Lidränder wohl nie so fest, dass sie sich nicht durch stumpfe Instrumente heben liesse. Ein schmaler dünner Spatel (Taf. **4**. Fig. III.), ja eine geknöpfte Sonde sind dazu immer ausreichend. Man führt, indem man die Lider mittelst Zeigefinger und Daumen gegen den obern und untern Augenhöhlenbogen auseinanderzieht, einen schmalen Spatel an den innern Augenwinkel, der hier wohl stets offen ist, ein und trennt mit leichter Hand, wo sich der wenigste Widerstand findet, die Lider von innen nach aussen nach und nach bis zum äusseren Augenwinkel. Ränder und Winkel kann man dann mit etwas Bleisalbe bestreichen.

Mir sind Fälle der Art nur in der ersten Lebenswoche vorgekommen, und es fragt sich, ob es nicht zweckmässig wäre, die Operation auf etwas spätere Zeit zu verschieben, da sich die Natur wohl nicht selten von selbst Hilfe schafft. Bei später von Feuer oder Aetzmitteln entstandenen Liderverwachsungen gelingt es dieselben, wenn auch nicht immer, doch nicht selten durch stumpfe Instrumente zu heben, besonders wenn nur die äussere, die Hautkante des Lidrandes verwachsen ist. Sollte dieses aber nicht möglich sein, so schiebt man in den offnen innern Winkel eine Hohlsonde mit ihrem geschlossenen Ende gegen die Liderverbindung ein, spannt diese dadurch an, schiebt in der Hohlsonde ein spitzes Messerchen ein, trennt damit die Verbindung und fährt so bis zu dem äussern Winkel fort (Taf. **14**. Fig. VIII.). Wäre wirklich auch der innere Winkel geschlossen, so müsste man sich hier durch einen Einschnitt einen Weg bahnen.

Um die Wiederverwachsung zu verhüten, hat man mancherlei Vorschläge gethan, die Lider von einander zu erhalten. Ich habe ein anderes Verfahren eingeschlagen; es ist folgendes:

Man breite ein Stück Häutchen von einem rohen Ei auf etwas Glattem aus und ziehe dieses unmittelbar von seinem Träger auf den Rand des unteren Lides, besonders in den äusseren Augenwinkel, die feuchte Fläche des Eihäutchens kommt auf den Lidrand zu liegen. Ist der Lidrand belegt, so lasse man die Lider schliessen und befestige dieselben durch englisches Pflaster genau an ihren Rändern so, dass nur der innere Augenwinkel etwas frei bleibt, damit daselbst Thränen abfliessen können.

War die Verwachsung so fest, dass sich die Lidränder ohne scharfe Instrumente nicht von einander trennen liessen, und reicht die Verwachsung ganz bis in den äussern Augenwinkel, so schützt auch dieses Einlegen von Eihäutchen nicht vollständig gegen Wiederverwachsung, welche vor dem äussersten Winkel beginnend nach und nach mehr oder weniger zunimmt. In diesem Falle ist es besser, die sogen. Kantoplastik zu machen, d. h. nach Aufschneidung des Winkels und Trennung der Lider von einander einen neuen Winkel dadurch zu bilden, dass man die Wundränder mit Bindehaut überdeckt, wie dies bei der Operation der Phimosis palpebrarum angegeben ist.

Lid- und Augapfelverwachsung, Symblepharon.

(Man hat dasselbe (*v. Ammon*) in hinteres und vorderes eingetheilt. Wenn man aber unter Symblepharon eine krankhafte Verbindung der Augapfelfläche mit der inneren Lidfläche versteht, so habe ich keinen Begriff davon, was ein hinteres Symblepharon sein soll. Das Uebel, was zu dieser Benennung Veranlassung gegeben hat, ist eine Verkürzung der Bindehaut in dem Maasse, dass der Zwischenraum zwischen dem Augapfel und den Augenlidern mehr oder weniger vollständig aufgehoben wird.)

Auch hier kommt man, um die Trennung zu bewirken, häufig mit einem stumpfen Instrumente, wie das von *Leber* dazu bestimmte Messer (Taf. **4**. Fig. IV.), oder einem Spatel aus. Was man auch für ein Instrument habe, so muss man es leicht führen, um bei der Trennung die Stelle zu finden, welche die nachgiebigste ist. Kann man dabei ein scharfes Instrument nicht entbehren, so ist das kleine convexe Messerchen von *Scarpa* (Taf. **1**. Fig. XI.) vorzüglich brauchbar.

Besteht die krankhafte Verbindung in einzelnen Balken, so löst man dieselben an dem Augapfel selbst los, wo sie sich gewöhnlich auch am leichtesten trennen lassen. Da dann die Wundflächen nicht auf einander liegen bleiben, so findet keine Wiedervereinigung statt; der Balken schrumpft zusammen, ohne das Auge weiter zu belästigen. Ebenso wird auch die Wucherung, wenn sie sich vom Lidrande zu dem Hornhautrande oder auf dieselbe fortsetzt, von dieser zuerst losgetrennt und dann mittelst eines Zängelchens und einer Scheere von dem Lide abgeschnitten.

Stände aber eine solche Wucherung auch mit der harten Haut in Verbindung, so würden sich nach der Trennung die Wundflächen einander berühren und sonach wieder verwachsen. In manchen Fällen wird man diese Verwachsung dadurch verhüten können, dass man nach *Arlt's* Angabe nach Lostrennung der Wucherung die Wundränder der Bindehaut durch ein paar Knopfnäthe vereinigt. Wo dies nicht thunlich oder hinreichend wäre, könnte man das von *Ryba* *) und von *Arlt* **) bekannt gemachte Verfahren befolgen. Durch die Wucherung wird nahe dem Rande der Hornhaut ein seidner Faden mittelst einer Nadel durchgeführt, dieselbe durch den Faden oder statt dessen durch eine Cilienzange (Taf. **3**. Fig. X.) angezogen und mittelst eines Scalpells erst von der Hornhaut nach ihrer Mitte zu (Taf. **15**. Fig. I.) und dann von der harten Haut lospräparirt. Der dadurch gebildete Lappen wird in der Nähe seines Endes an jedem Rand von einer Heftnadel, in welcher jeder sich das eine Ende eines gewächsten seidnen Fadens befindet, von aussen nach innen durchstossen (Taf. **15**. Fig. II.). Mittelst dieser Nadeln und, wo nöthig, mittelst eines Spatels wird der Lappen gegen die innere Lidfläche zurückgeschlagen, tief hinter das Lid geschoben und daselbst ausgebreitet, so dass die sonst äussere, die Epithelialfläche, nun dem Augapfel zugekehrt ist. Die Nadeln werden nun durch das Lid gestossen und dann entfernt, die Fäden aber angezogen und über einem auf dem Lide gelegenen Bäuschchen oder Heftpflasterrolle zusammengeknüpft (Taf. **15**. Fig. III.). Dadurch drückt der zwischen den Durchstichspunkten der Nadel gelegene Faden das Ende des Lappens an die innere Lidfläche an. Die Bindehautwunde kann durch ein paar Hefte vereinigt werden. Nach etwa drei Tagen wird der Faden ausgezogen. Schwindet der Lappen nicht hinlänglich, so wird ein etwa zwischen den Lidern hervorragendes Stück derselben mittelst der Scheere weggeschnitten.

Wenn die Operation des Symblepharon bei erblindetem Auge behufs der Einlegung eines künstlichen Auges gemacht wurde, so legt man dieses sogleich nach der Operation ein und lässt dasselbe

*) Prag. Vierteljahrschr. für pract. Heilkunde. Jahrg. 1855. 4ter Band.
**) Von Dr. *Kittel* ebendaselbst. Jahrgang 1854. Bd. 1. Seite 161.

mit häufigen, aber kurzen Unterbrechungen etwa 48 Stunden liegen. Natürlich müssen Flächen und Ränder des künstlichen Auges ganz glatt und dasselbe genau passend und besonders nicht zu gross sein. Siehe „das künstliche Auge“ von mir im Jahre 1852 herausgeben.

Wäre die Verwachsung der Bindehaut mit der harten Haut eine unmittelbare und feste, bis zur Uebergangsstelle der Lidbindehaut zu dem Augapfel reichende, so ist von einer blutigen Trennung für einen günstigen Ausgang Nichts zu erwarten. Hier bleibt nur der Versuch der Unterbindung übrig. *Gulz* empfahl dazu einen Bleidrath anzuwenden. Dieser wird mittelst einer gebogenen, an ihrem Oehre mit einer Rinne versehenen Heftnadel unter und an der Uebergangsstelle der Bindehaut durch oder hinter und um die Verwachsung gebracht, ausserhalb der Lider, damit er nicht herausgleite, leicht zusammengedreht und dann mehrere Tage, ja Wochen lang liegen gelassen, damit der Stichkanal sich vollkommen überhäute. Dann erst wird der Bleidrath täglich fester zusammengezogen, bis die Stelle völlig durchschnitten ist.

Die auch angegebene Durchschneidung auf der durch den überhäuteten Stichkanal gebrachten Hohlsonde halte ich wegen leicht nachfolgender Wiederverwachsung nicht für zweckmässig.

Das von *v. Ammon* für das durch Vernarbung bedingte Ectropium angegebene und von ihm auch für das Symblepharon empfohlene Verfahren, die verwachsene Stelle aus dem Lide auszuschneiden und auf dem Augapfel sitzen zu lassen, ist bei einem geringen Symblepharon unnöthig, bei einem ausgebreiteten aber unthunlich.

Petrequin *) schlägt vor, durch die Hautbrücke eine gekrümmte Nadel mit einem doppelten Faden zu führen und den einen Faden, welcher dem Augapfel entspricht, fest, den andern dagegen, welcher dem Augenlid zugekehrt ist, lose zusammenzuziehen, um so zu bewirken, dass die Wunde an der Sclerotika schon vernarbt sei, während am Augenlide der Faden die Haut noch nicht durchschnitten hat. *Heyfeldern* misslang diese Operationsweise in zwei Fällen, wo er dieselbe versucht hatte.

Bei einem bis zum hinteren Theile der Bindehautfalte reichenden Symblepharon ist durch eine Trennung mit dem Messer nichts zu erreichen. Immer werden Lederhaut und Lider von Neuem mit einander verwachsen. Hier bleibt nur das *Himly*'sche Verfahren zu versuchen übrig.

Nach *Fabricius Hildanus*, der das Symblepharon durch einen untergezogenen Faden und daran gehängte Gewichte naeh und nach trennte, heilte *Himly* dasselbe, wenn es, wie gesagt, bis zur Uebergangsstelle der Lidbindehaut zu dem Augapfel sich ausdehnte, auf folgende Weise: Eine gebogene Nadel mit ausgehöhlter Lanzenspitze, hinter welcher sich ein Oehr und in diesem ein seidner Faden befand (Taf. 4. Fig. V.), brachte er an der Seite des Symblepharon zu der hintersten Stelle desselben, durchstiess es daselbst und schob die Nadel so weit durch und hervor, dass er den Faden mit einer Zange fassen konnte. Nachdem die Nadel und das kürzere Ende des Fadens hervorgezogen und die Nadel mit dem andern Ende wieder zurückgezogen war, knüpfte er die Enden desselben um das Symblepharon zusammen, zog nach einigen Tagen mittelst des Fadens einen Bleidrath ein, der so lange liegen blieb (wochenlang), bis der Wundkanal überhäutet war. Dann erst wurde das Symblepharon durch täglich stärkeres Zusammendrehen des Bleidraths oder, wo thunlich, durch das Messer getrennt.

Himly, *Gulz* und andere Aerzte haben von diesem Verfahren glückliche Erfolge gehabt.

*) Traité d'anatomie medic. chir. pag. 98.

Operation bei Lidmangel, Lidergänzung, Lidersatz, Blepharoplastice.

Bei gänzlichem oder nur theilweisem Mangel eines Lids, es betreffe derselbe das Lid in seiner ganzen Dicke oder nur die Hautbedeckung desselben, wird von der nahgelegenen Haut ein Stück abgetrennt und an die Stelle der fehlenden gebracht. Die Trennung findet entweder nur zwischen dem Ersatzstücke und der anderen Haut, oder zugleich von dem Mutterboden Statt. Bei der ersten Art der Operation wird die Haut in einiger Entfernung des zu ergänzenden Theils durchschnitten, das Hautstück nach der Stelle des fehlenden hingeschoben und um die Zurückziehung desselben zu verhüten in der gemachten Wunde Eiterung hervorgerufen und die Granulation befördert.

Eine Operationsmethode, die, wenn überhaupt, doch nur einen sehr geringen Ersatz des Verlorengegangenen gewährt und die kaum zu der Lidbildung gerechnet werden kann.

Bei der zweiten Methode wird der losgetrennte Hautlappen übergeschoben oder übergelegt, überpflanzt, transplantatio.

Die Trennung ist auch hier keine vollständige. Nach Ueberlegung des Losgetrennten werden die Ränder des Lappens mit den Wundrändern der Umgebung vereinigt und in der gegebenen Lage durch die blutige Nath festgehalten. Oft muss die Wunde, welche ausgefüllt werden soll, erst gemacht werden, indem Krankhaftes ausgeschnitten wird, oder es müssen die bereits trocken gewordenen Wundränder, erst wieder blutig gemacht, in frische verwandelt werden.

Jenachdem das obere oder untere Lid, der äussere oder der innere Augenwinkel zu ersetzen ist, muss das Hautstück entweder aus der Schläfen-, Stirn- oder Nasengegend, oder aus der Backe genommen werden. Die Backenhaut ist am leichtesten, die der Stirn am wenigsten verschiebbar, daher erstere zum Ersatze, wo es sich thun lässt, vorzuziehen ist.

Grösse und Form des Ersatzstückes richten sich natürlich nach Grösse und Form des von dem Lide Verlorengegangenen. Je geringer dieses, nicht nur der Breite und Höhe, sondern auch der Tiefe nach ist, je mehr von dem Rande des Lids, von dem Ringmuskel, dem Tarsus und der Bindehaut erhalten wurde, desto vollkommener kann der Ersatz des Lides stattfinden. Ein blosses Hautstück lässt sich am leichtesten ersetzen; fehlt aber der Ringmuskel ganz, so bleibt das neue Lid immer eine bewegungslose Decke des Auges und bei fehlendem Tarsus ist die dem Lide gegebene Form schwerer zu erhalten.

Man hat in Folge der Operation der Lidbildung manches Ungünstige erfahren:

1) Das neue Lid starb ab, wurde brandig.
2) Es schrumpfte zu einer Wulst zusammen.
3) Es zog sich bei Vernarbung der Stelle, von welcher die Haut für das neue Lid weggenommen war, nach dieser Stelle hin.
4) Das untere Lid hing, dem Gesetze der Schwere folgend, von dem Augapfel abgewendet, schlaff herunter und gestattete den Thränen über die Backe zu fliessen.
5) Das obere unbewegliche Lid verdeckte Hornhaut und Pupille, so dass der Operirte nur dann Etwas sah, wenn er das Lid mechanisch in die Höhe hob.

Diese üblen Erfahrungen hat man besonders nach der Blepharoplastik durch Ueberpflanzung gemacht, und es ist die Zahl der glücklichen Erfolge dieser Operation nur gering, ja es würde dieselbe im Verhältniss zu den ungünstigen sicher noch geringer sein, wenn die Aerzte die Bekanntmachung ihrer darüber gemachten Erfahrungen nicht übereilt, sondern so lange aufgehoben hätten, bis die Nachwirkungen der Operationen vorüber waren und wenn nicht, muss ich leider hinzusetzen, so mancher den Nutzen, welchen er daraus für sich zu ziehen hofft, wenn er seine Praxis zu einer

glücklichen stempelt, dem Gewinne vorzöge, welcher der Wissenschaft durch eine wahre und schlichte Darstellung des Beobachteten gewährt wird. Hierher, wenigstens zum ersteren, zur vorzeitigen Bekanntmachung, gehört der *Frick'*sche Fall, der nach der mir von Hrn. Professor *Günther*, damals Unterarzt im Hamburger Hospitale und *Fricke's* Assistent, gemachten Mittheilung, völlig unglücklich abgelaufen ist.

Auf der anderen Seite liegen aber auch Beobachtungen von ganz neugebildeten, wenn auch nicht beweglichen, doch gut geformten und sogar auf ihrer inneren Fläche mit einem schleimhäutigen Ueberzuge versehenen Lidern vor, welche, der Art der Mittheilung und der Persönlichkeit des Beobachters nach, keinen Zweifel an der Richtigkeit der Beobachtung gestatten. Auch ist es allerdings gelungen, von manchen üblen Folgen der Operation die Ursachen aufzufinden und durch Vermeidung dieser jenen vorzubeugen.

1) Das Absterben des neuen Lids beruht auf Mangel an Ernährung und dieser wieder

a) auf zu umfangreicher Trennung der Blutgefässe und Nerven, welche von der andern Haut zu dem loszutrennenden Hautstücke gehen;

b) auf Zerstörung der an der inneren Fläche des Hautlappens hinlaufenden Gefässe und Nerven;

c) auf nur gehemmter Circulation des Blutes.

Man begegnet daher dem Absterben

a) dadurch, dass man das neue Lid oder Lidstück durch eine hinlänglich breite Hautbrücke mit der unverletzten Haut in Verbindung lässt,

b) dass man bei Loslösung des Hautstückes von seinem Grunde die unter demselben hinlaufenden Gefässe gehörig schont, indem man beim Lospräpariren desselben das an ihm haftende Zellgewebe sitzen lässt,

c) dass man eingetretene Stockungen in der Blutcirculation durch antiphlogistische Behandlung beseitigt.

2) Dem Zusammenschrumpfen dadurch, dass man erstlich, so viel thunlich, die Bindehaut schont und sie so mit dem neuen Lide verbindet, dass man demselben dadurch auf der inneren Seite eine Decke und an seinem Rande einen Halt gewährt. Da aber die Zusammenschrumpfung hauptsächlich dann eintritt, wenn sich von der Stelle, von welcher das neue Lid entnommen wurde, Eiter unter dasselbe senkte, und da man gewahrte, dass man durch Erhaltung einer Hautbrücke dieser Senkung des Eiters vorbeugte, so erhielt man zwischen beiden eine Hautbrücke.

3) Da diese Verziehung nur bei der sich nach Eiterung bildenden Vernarbung entstand, so liess man die Stelle, von welcher das neue Augenlid entnommen wurde, von der Haut so viel als möglich bedeckt und verhütete dadurch eine starke Eiterung derselben.

4) Das Herabsinken des neuen Lids wird durch zu grosse Breite desselben, durch seine zu lockere Verbindung an den Augenwinkeln und durch Mangel an mechanischer Unterstützung begünstigt, und so begegnet man demselben also durch Bildung eines schmälern Hautlappens, durch festere Vereinigung desselben an den Augenwinkeln und durch ein leichtes Andrücken des Lids an den Augapfel.

5) Das obere Lid hängt dann zu breit herab, wenn der Orbicularmuskel ganz oder grösstentheils verloren ging. Kann man daher von dem Orbicularmuskel nichts oder nur sehr wenig erhalten, so braucht das Lid der Höhe nach nur so breit zu werden, dass Hornhaut und Pupille gerade noch dahinter verborgen werden können. Dass die Lider sich schliessen, ist keineswegs zur Erhaltung des Auges nothwendig. Ich habe gesehen, dass bei gänzlich verlorengegangenen Lidern die Hornhaut nach vielen Jahren noch völlig klar war. Allerdings hatte der Kranke das Auge durch eine Binde geschützt. Von Feuer so verkürzte obere Augenlider, dass der Kranke die Lider nicht schliessen konnte, sind mir mehrere Fälle vorgekommen, wo die Leidenden ihr gutes Gesicht behielten. Ein so schmaler Lidrest, dass das Auge nicht geschlossen werden kann, bedingt also an sich noch keine Lidbildung, und wenn die Hornhaut sich nur einigermassen dahinter zu verbergen vermag, so kann man der Bildung eines künstlichen Augenlids überhoben sein. Ist die Lidbildung aber wirklich nothwendig, so muss dieselbe unmittelbar nach der Wegnahme der Lider gemacht werden.

Vor Allem kommt es bei der Lidbildung darauf an, was ersetzt werden soll, ob

1) nur ein Mittelstück eines der Lider, also wo der Lidrand noch erhalten ist,
2) das obere Lid,
3) das untere Lid,
4) der äussere Augenwinkel,
5) der innere Augenwinkel,
6) beide ganze Lider.

In allen diesen Fällen und bei Anwendung der gleich anzugebenden verschiedenen Weisen der Lidbildung sind nur folgende Instrumente erforderlich:

1) Ein bis zu seiner Spitze convexes Scalpell,
2) eine anatomische Zange,
3) eine nach der Fläche gebogene stumpfspitze Scheere,
4) Apparat zur umschlungenen und zur Knopfnath.

Nach dem bisher Gesagten wird man nun die verschiedenen Operationsmethoden, deren Beschreibung hier folgt, leichter beurtheilen, aus ihnen die für den gegebenen Fall passende wählen und die dabei nöthigen Abänderungen treffen können.

Für Nr. 1. zu Ergänzung eines fehlenden Mittel- oder eigentlich nur Hautstücks hat *Fricke* folgendes, auch wohl dazu geeignetes Verfahren empfohlen: Bei dem oberen Lide wird nach gehöriger Berechnung und nach Vorzeichnung ein passender Hautlappen aus der Schläfen- und Stirngegend, bei dem unteren Lide in der Schläfen- und Backengegend bis auf eine Hautbrücke umschnitten, von seinem Grunde lospräparirt, nach der Stelle des Lids gedreht, wo die Haut fehlt, passend zugeschnitten und die Ränder des Lappens mit den Rändern der Lidwunde durch die Knopfnath vereinigt (Taf. 15. Figg. V, VI, VII u. VIII.). Die Hautbrücke wird später durchgeschnitten, oder auch wohl ein dreieckiges Stück aus derselben ausgeschnitten.

Bei diesem Verfahren ist die Einheilung des Hautlappens wegen der bei der breiten Brücke unbequemen Drehung desselben sehr schwierig, und wenn diese Drehung durch die von *v. Ammon* vorgeschlagene Verlängerung des inneren Schnittes bis zu der Lidwunde erleichtert wird, so möchte doch dadurch auch wieder die Infiltration von Eiter aus der unbedeckten Fläche unter dem eingelegten Lappen und die Zusammenschrumpfung desselben begünstigt werden.

Der Ersatz eines mittleren Lidstücks, der noch auf manche andre, aber nicht bessere Weise versucht worden ist, kann noch sicherer durch die von *Dieffenbach* für den Ersatz des ganzen Lids angegebene, gleich zu beschreibende Operationsmethode erreicht werden. Sie ist folgende:

Von der Bindehaut eines noch vorhandenen, aber entarteten und wegzunehmenden Lides oder Lidtheils, muss so viel als möglich erhalten und sie daher nach dem Orbitalrande zu lospräparirt werden. Von dem inneren und von dem äusseren Augenwinkel aus werden zwei Schnitte, bei dem unteren Lide nach unten, bei dem oberen nach oben gemacht, die alles Krankhafte einschliessen und dann in einem Winkel zusammentreffen. Ist nun das zwischen den Schnitten und dem Orbitalrande gelegene dreieckige Lidstück

von seinem Grunde lospräparirt, so wird vom äusseren Augenwinkel aus, horizontal nach dem äusseren Gehörgange zu, ein Schnitt geführt, etwa $1^1/_2$ Zoll, d. h. so lang, als der gemachte Ausschnitt breit ist. Von dem Ende dieses Schnittes lässt man einen zweiten Schnitt, bei dem unteren Lide nach unten, bei dem oberen Lide nach oben gehen, welcher mit der zunächst gelegenen Linie des Ausschnitts gleichlaufend (eher dem Auge etwas zugekehrt als abgewendet) mit ihr in gleicher Höhe steht.

Ist der Lappen von seiner Unterlage lospräparirt, und er selbst, sowie die ausgeschnittene Stelle von Blutgerinnsel gereinigt, so wird er auf die unbedeckte Stelle des Lids herübergeschoben, der dem Auge zugekehrte Rand des Lappens wird mit dem inneren Rande des Ausschnitts an mehreren Stellen durch die umwundene Nath vereinigt und ein vorhandener Bindehautlappen durch die Knopfnath mit dem neuen Lide verbunden (Taf. 15. Fig. IX, X, XI, XII.).

Aus schon angeführten Gründen hat *Blasius* gerathen, auch den äusseren Rand des Lappens mit der noch unverletzten Haut durch die blutige Nath zu verbinden (also wohl, wenn nicht durch sutura, doch durch fibula *) und so die nachfolgende Eiterung auf eine kleinere unbedeckte Stelle zu beschränken. Auch würde das untere Lid durch Compressen und Verband zu unterstützen sein.

Zur Bildung des unteren Lids hat *Blasius* den Hautlappen aus der Stirngegend (Taf. 16. Fig. I. u. II.) und in einem anderen Falle aus der Nasengegend (Taf. 16. Fig. III. u. IV.) genommen, welches letztere Verfahren mir wegen grösserer Nähe des Lappens und wegen grösserer Dehnbarkeit der Haut noch empfehlungswerther scheint. In beiden von *Blasius* aufgeführten, glücklich abgelaufenen Fällen wurden die Wundränder der durch die Verschiebung des Ersatzlappens entblössten Stelle mittelst der blutigen Nath vereinigt.

Auch *Hasner von Artha* ersetzte mit glücklichem Erfolge den grössten Theil des unteren Lids durch einen aus der Stirn- und Nasengegend genommenen Hautlappen, wie dies auf Taf. 16. Fig. V. u. VI. dargestellt ist.

Sind die Augenlider so erkrankt, dass an den Augenwinkeln von beiden Lidern mehr oder weniger weggenommen werden muss, und die den Winkel bildenden Theile derselben ersetzt werden müssen, so hat *Hasner von Artha* für den innern Augenwinkel folgende Operationsweise in Anwendung gebracht und als gut gelungen empfohlen.

Nachdem auf die gewöhnliche Weise durch zwei Bogenschnitte, die sich in spitzem Winkel begegnen (Taf. 16. Fig. VII.), das Krankhafte umschnitten und dann vollends exstirpirt worden ist, wird ein Lappen von der Form des Substanzverlustes, die Basis desselben oben, das Ende abwärts gerichtet, aus der Haut der nächsten Seite der Nase genommen (*b*). Seine Basis bleibt vom inneren Winkel des Substanzverlustes durch eine drei Linien breite Hautbrücke getrennt (*c*) und das untere Ende des Lappens läuft in zwei Spitzen aus (*d* u. *e*), von denen jede zum Ersatze eines Theils des Lidrandes bestimmt ist. Nach Trennung der Hautbrücke wird der bis an seine Basis gelöste Lappen über den Defect gelegt und durch die Knopfnaht mit dessen Rand vereinigt (Taf. 16. Fig. VIII.). Die getrennte Hautbrücke aber, welche nun selbst einen Lappen darstellt, wird zur Deckung des Substanzverlustes nach abwärts und einwärts geschoben, an welcher Stelle sie durch die umschlungene Nath befestigt wird.

Die von *Hasner von Artha* so operirte Kranke wurde schon den neunten Tag vollkommen geheilt entlassen. Der neu gebildete Augenwinkel war mit dem entsprechenden Reste der Bindehaut (ohne Anlegung der Nath) in Verbindung gebracht, und seine Form, obwohl an ihm jetzt, die halbmondförmige Falte, die Thränenkarunkel und die Thränenpunkte fehlten, vollkommen wiederhergestellt.

Ganz auf dieselbe Weise lässt sich auch der äussere Augenwinkel neu bilden, nur dass hier der Hautlappen über den Process. zygomaticus aus der Haut der Schläfengegend genommen wird (Taf. 16. Fig. IX. u. X.).

Die Herstellung beider Lider zugleich ist nach der *Dieffenbach*schen Methode kaum zu erreichen, möchte sich hingegen auf die Art bewerkstelligen lassen, auf welche *Hasner von Artha* grösstentheils beide Lider mit gutem Erfolge ersetzt zu haben angiebt.

Bei einer 50jährigen Frau war der gesunde Rest der durch ein carcinomatöses Geschwür entarteten Augenlider in dem äussern Augenwinkel nur etwa drei Linien breit. Um den Ersatzlappen für das obere Lid zu bilden, führte er vom Endpunkte des erhaltenen oberen Augenlidrandes (also 3 Linien vom äusseren Winkel entfernt) einen Schnitt gerade nach aufwärts durch den Augenbraunenbogen in die Stirn, der sich dann bogenförmig gegen die glabella frontis hinzog und zur Nasenwurzel herabsenkte. Der auf diese Weise angedeutete sichelförmige Lappen hatte seine Spitze nach aussen, die Basis an der Nasenwurzel, seine Convexität sah nach aufwärts, die Concavität bildete der obere Rand der ursprünglichen Wunde. Dieser Lappen wurde bis an seine Basis vom Zellgewebe gelöst. Der Schnitt zur Bildung des Lappens für das untere Lid begann am inneren untern Winkel des Substanzverlustes, ging von da nach abwärts in die Wange, wölbte sich allmälig nach aussen und oben und endete einen Zoll unter dem äusseren Augenwinkel.

Der auf diese Art angedeutete sichelförmige Lappen hatte seine Spitze nach innen, die Basis nach aussen, die Concavität nach oben, die Convexität sah nach unten. Er wurde ebenfalls bis an seine Basis vom Zellgewebe abgelöst. Jeder Lappen hatte die Breite von einem Zoll, nur wurde der untere Lappen auch nach auf-, der obere nach abwärts gegen das Auge in der Art verschoben, dass die Spitze des unteren Lappens sich an die Basis des oberen, die des oberen aber an den Rest des oberen Augenlidrandes anlegte; der innere Augenwinkel war somit durch das Zusammenstossen der Spitze des untern mit der Basis des obern Lappens gegeben.

Um die Lappen nun an den bezeichneten Stellen zu befestigen, wurde die Haut der Stirn und Wange in der Umgebung derselben vorerst durch Unterminirung der Wundränder nachgiebig gemacht und sodann der convexe Rand beider Lappen durch die Knopfnath an den Rändern des Substanzverlustes befestigt, und zwar so weit gegen die Basis hin angeheftet, als ohne allzugrosse Spannung möglich war. Nach ihrer Befestigung blieb nur noch eine kleine senkrechte Lücke vom obern Lappen an der glabella frontis und eine horizontale von unten in der Wange. Die beiden, an die Stelle der Lider getretenen Lappen hatten die gehörige Spannung und Grösse, liessen eine gehörig weite Lidspalte zwischen sich und konnten sogar durch Mittheilung der Bewegung der Augenlidreste in etwas gehoben und gesenkt werden.

Durch ein im inneren Winkel auf die Augenlider gelegtes Bäuschchen und eine Binde wurden dieselben an den Augapfel angedrückt und nach vier Tagen waren die Lider an allen Stellen durch unmittelbare Vereinigung angeheilt und verwuchsen später bis an die Hornhaut mit dem Augapfel (Taf. 16. Fig. XI. u. XII.).

*) Der Unterschied, welchen die Alten unter fibula und sutura machten, scheint wesentlich nur in der unvollständigen und in der vollständigen Vereinigung der Wundränder bestanden zu haben. Bei der Fibula, die sie vorzüglich bei und in die Muskeln eindringenden Wunden anwendeten, scheinen sie sich der Nadeln häufig so bedient zu haben, dass sie dieselben liegen liessen und die Fäden über der Wunde zusammenbanden, oder um die Nadel schwangen, sutura convoluta.

Die neuerdings von *Burow* *) in Königsberg angegebene Methode scheint, wenn auch nicht bei dem Mangel eines ganzen Augenlids, doch bei nicht zu grossem Verluste, besonders wenn derselbe nur die Hautdecken betrifft, sehr empfehlenswerth. Sie besteht in der Ausschneidung zweier seitlicher Dreiecke, von denen das eine das zu entfernende Kranke umschliesst, das andere die Verschiebung und dadurch die Vereinigung der Wundränder möglich macht. Wenn also aus dem unteren Augenlide bereits ein dreieckiges Stück, dessen Basis die Lidspalte bildet, ausgeschnitten ist (Taf. 16. Fig. XIII. ABC.), so wird durch einen durch die äussere Commissur gehenden Schnitt die Grundlinie in gerader Richtung so verlängert, dass ein zweites gleichschenkliches Dreieck auf dieser Basis, aber nach entgegengesetzter Richtung gebildet, d. h. ausgeschnitten werden kann (Fig. XIII. ADE.). Die Länge der Grundlinie dieses aus der Schläfengegend auszuschneidenden Dreiecks muss genau die des zu ersetzenden, die Schenkel desselben aber können etwas kürzer sein. Bei dem oberen Lide ist das Verfahren das entgegengesetzte, indem die Spitze des hier aus der Gegend des Jochbogens zu entnehmenden Hilfsdreiecks nach unten gerichtet sein muss.

Ist dies geschehen, so wird der nach aussen liegende Lappen bis in die Nähe seiner Basis lospräparirt und nun so nach innen verschoben, dass die zu einander gehörigen gleichen Schenkel des Dreiecks CA und CB, nach unten, EA und ED, nach oben hin mit einander vereinigt werden können. Der freie Rand AD bildet nach dieser Verschiebung den Rand des unteren Augenlids. Die Vereinigung geschieht durch die umwundene Nath.

Zur Bildung der umwundenen Nath empfiehlt der Erfinder dieser Methode die englischen Nähnadeln, nachdem diese auf einer erhitzten Metallplatte bis zur grauen Färbung ausgeglüht sind, so dass sie sich, ohne zu brechen, biegen lassen. Ihre Spitze wird dann auf polirtem Ambose mittelst polirten Hammers breit geschlagen, so dass sie lanzenförmig wird und dann, wo nöthig, noch geschliffen. Solche Nadeln dringen weit leichter durch als die für gewöhnlich gebrauchten Karlsbader Insectennadeln. Diese Nadeln werden sogleich bis fast an ihr stärkeres Ende eingeschoben und später, wenn die umwundene Nath entfernt werden soll, nicht zurück-, sondern vollends durchgezogen.

Die Umwickelung geschieht mit wenig gedrehten Seiden- oder Baumwollenfaden, am besten mit Flockseide.

Der Verfasser sagt Seite 8: „Ist die Spannung in den vereinigten Theilen nicht sehr beträchtlich, so werden diese Umwickelungsfäden vom Einstichspunkte bis in die Nähe des Wundrandes hin sofort mit Collodium bestrichen und nach dem erfolgten Auftrocknen desselben sogleich entfernt. Das schnelle Entnehmen der Nadeln begünstigt aufs Wesentlichste das Zustandekommen der Vereinigung durch prima unio, da der durch sie bedingte, wenn auch noch so geringe, Reiz fortfällt. Wäre die Spannung eine sehr beträchtliche, und hätte man Ursache zu fürchten, dass die durch das Collodium nach Extraction der Nadeln allein bewerkstelligte Befestigung nicht ausreiche, so verfahre man anders. Unter allen Umständen wird man selbst bei sehr beträchtlicher Spannung es wagen dürfen, einzelne Nadeln an denjenigen Punkten, wo die Zerrung eben am geringsten ist, zu entfernen. Man thut dann wohl, auch nur an den Fäden, die die zu entnehmenden Nadeln umschlingen, das Collodium aufzutragen. Jedenfalls wird man nach Verlauf von 24 Stunden die bei weitem grösste Anzahl der Nadeln entfernen können und vielleicht nur noch an den Eckpunkten eine Nadel liegen lassen dürfen.

*) *Burow*, Beschreibung einer neuen Transplantationsmethode. Berlin, bei Nauck, 1856.

Die Tags zuvor umwickelten Fäden sind selbst dann, wenn gar keine Nachblutung eingetreten ist, so von dem Wundsecrete imprägnirt, dass sie nicht mehr die Fähigkeit besitzen, sich mit Collodium vollzusaugen, und die nöthige Festigkeit der Vereinigung zu geben. Man thut deshalb wohl, einen neuen Faden von Flockseide um die Nadeln über den alten überzulegen und auf diesen erst das Collodium aufzustreichen. Beim Entfernen der Nadeln müssen dieselben, bevor man einen Zug ausübt, um ihre Achse rotirt werden, damit das Collodium, das an ihnen klebt, sich löst und nicht hindernd beim Ausziehen wirke.

Das Collodium darf nie über die Wunde selbst, sondern nur vom Ein- und Ausstichspunkte der Nadel bis in die Nähe des Wundrandes gestrichen werden. Verklebt man mit dem Collodium die Wunde selbst, so kann das Wundsecret keinen Abfluss finden und die Heilung mit prima unio wird vereitelt."

Um die kopflosen Nadeln einzuführen und sie wieder herauszuziehen, kann man sich meines Nadelhalters bedienen, wenn nur wenigstens eine Furche in derselben so eng ist, dass die Nadel darin gut gefasst wird. *Burow* hat dazu ein besonderes Instrument angegeben, das mir aber bei meinem Nadelhalter entbehrlich scheint.

Zur Minderung der Spannung und dadurch zur Unterstützung der umwundenen Nath, hat *Burow* Seite 11 noch ein Verfahren angegeben, das ich bei der Wichtigkeit der Sache hier mittheile: „In einer Entfernung von $1^1/_2$ bis 2 Zollen von dem Wundrande steche ich auf jeder Seite des letzteren und in einer Richtung, die ihm parallel verläuft, eine Nadel in der Art durch die Haut, dass ihr Ausstichs- und ihr Einstichspunkt 6 — 8 Linien von einander entfernt liegen und die Nadel selbst in dieser Strecke dicht unter der Cutis verläuft. Um diese beiden Nadeln herum werden nun in Achtertouren dicke weiche Fäden von lose gesponnener Baumwolle oder Flockseide herumgeschlungen und durch ein beliebig starkes Ausziehen derselben jeder Grad der Spannung von den Wundrändern nach den nach aussen liegenden gesunden Weichtheilen hin übertragen. Es ist dieses Verfahren keineswegs eingreifend oder verletzend. Die Gefahr, in welcher die Wunde, um derentwillen die Nadeln seitlich eingelegt werden, schwebt, ist gewöhnlich in 2 — 3 Tagen höchstens abgewendet, und in dieser Zeit ist die Reaction, welche an den Einstichspunkten der Nadeln sich einleitet, noch auf einer so niedrigen Stufe der Entwickelung, dass, wenn man dieselben entfernt, die Einstichspunkte fast ohne alle Spur von Eiterung heilen und nach kurzer Zeit ohne alle Narbenbildung verschwunden sind."

Wenn, wie gesagt, auch bei gänzlichem Verluste eines Lids die Transplantation nach dieser Methode eine sehr unvollkommene sein möchte, so ist doch bei geringerem Verluste um so mehr davon zu erwarten.

Operation der Wasserblase, der Hydatide der Thränendrüse.

Wenn sich bei andern, die Hydatide der Thränendrüse begleitenden Erscheinungen, nach Aufhebung des oberen Lides in dem äusseren Augenwinkel unter dem Augenhöhlenbogen, bei unentfärbter Bindehaut eine schmerzlose, elastische Geschwulst zeigt, so muss die Operation vorgenommen werden.

Ausser dem Lidhaken braucht man dazu eine schmale Lancette oder einen Troikar, ein Zängelchen, eine schmale aufs Blatt gebogene Scheere, Höllenstein, ein Träger und Charpiefäden.

Der silberne, etwas zusammengedrückte und dadurch schmälere Haken wird in der Gegend des äusseren Augenwinkels hinter das obere Lid gebracht und dasselbe dadurch von dem Gehilfen stark in die Höhe gezogen, doch ist hierzu meistens auch der Daumen des Arztes selbst hinreichend. Der Troikar, oder noch besser die

Lancette, die Flächen derselben nach vorn und hinten gerichtet, stösst man in die Geschwulst nach oben und aussen ein und lässt die Blase sich entleeren (Taf. 16. Fig. XV.). Ist dies geschehen, so sucht man mittelst des Zängelchens die zusammengefallene Blase hervorzuziehen und trennt dabei etwaige einzelne Verbindungen derselben mittelst der Scheere.

Gelingt die Ausziehung der Blase nicht, so wird ein Stückchen Höllenstein mittelst des Trägers eingebracht und die innere Fläche der Blase rings nicht blos leicht, sondern stark berührt. Durch einige eingeschobene Charpiefaden wird die Wunde offen erhalten und das Auge mittelst englischem Pflaster geschlossen. Tritt die Blasenhaut den dritten oder spätestens den vierten Tag nicht hervor, so wird nach Herausnahme der Charpiefaden die Betupfung mit Höllenstein wiederholt. Nach Austritt jener aber die Wunde zur Heilung sich selbst überlassen.

War der Augapfel durch die Hydatide aus seiner Höhle hervorgetrieben, so zieht er sich nach der Operation von selbst wieder zurück.

An dem Augapfel vorkommende Operationen.

Allgemeine Operationen.

Scarification der Hornhaut.

Oberflächliche Einschnitte in die Hornhaut (gegen Verdunkelung derselben empfohlen) müssen, damit man das Eindringen des Instrumentes genauer berechnen könne, mittelst der Spitze eines Messers mit gerader Schneide gemacht werden, etwa mittelst eines *Beer*'schen Staarmessers. Das obere Lid kann dabei nach meiner Methode mit dem silbernen Haken, oder auch durch die Finger eines Gehilfen gehalten werden.

Eröffnung der vorderen Augenkammer.

a) Hornhautstich, punctio corneae, Keratonygma*).

Diese Operation wird gemacht, 1) um Flüssigkeiten aus der Hornhaut selbst zu antfernen, 2) um die in den Augenkammern befindliche wässerige Feuchtigkeit auszulassen, 3) um in derselben vorkommende krankhafte Flüssigkeiten, Lymphe, Eiter, Blut, zu entfernen, 4) behufs der Staaroperation, 5) zur Bildung einer künstlichen Pupille.

Den Hornhautstich behufs der Staaroperation hat man ursprünglich mit dem Worte Keratonyxis bezeichnet; doch werde ich das dabei nothwendige Verfahren hier übergehen, indem ich mir die nähere Angabe desselben für die Staaroperation, sowie auch für das Eiterauge vorbehalte.

Behufs der einfachen Eröffnung der vordern Augenkammer muss der Stich in die Hornhaut immer in der unteren Hälfte derselben und nicht zu fern von ihrem Rande gemacht werden, damit das Flüssige leichter abfliessen könne. Auch wenn das zu Entleerende sich in der Hornhautsubstanz selbst oder zwischen ihr und der sogenannten Wasserhaut (Onyx) befindet, muss doch die Hornhaut völlig, d. h. bis in die vordere Augenkammer durchstossen werden, da sonst der in der Hornhautsubstanz befindliche Abscess oder der Onyx sich nicht entleeren kann. Man braucht dazu nichts als eine schmale Lanze, etwa zur Entfernung von wässeriger Feuchtigkeit die in Taf. 5. Fig. IV., zur Entleerung von Blut die auf Taf. 4. Fig. VII. abgebildete.

Nachdem die Lider durch einen Gehilfen, oder auch durch den Arzt selbst gehörig auseinander gehalten sind, fasst dieser das Instrument wie eine Schreibfeder, jedoch so, dass, da man hier von unten nach oben einstossen will, der Daumen nach hinten zu liegen kommt, stösst dieselbe eine bis $1^1/_2$ Linie von dem unteren Hornhautrande ein (Taf. 17. Fig. I.) und zieht es nach theilweiser Entleerung der vorderen Kammer wieder langsam heraus. Da die wässerige Feuchtigkeit nur dann ausgelassen wird, wenn die Augenkammern voll und die Hornhaut gespannt ist, so spritzt dieselbe dabei zuweilen in einem weiten Bogen hervor. Wünscht man eine stärkere Entleerung, so dreht man beim Herausziehen die Lanze ein Viertel um ihre Achse und lässt sie so einen Augenblick ruhen. Nach dem Herausziehen schliesst sich die Wunde sogleich wieder und von einer nachfolgenden Entzündung ist nichts zu bemerken, so dass die Operation den andern, ja noch denselben Tag ohne Gefahr für das Auge, nur an einer andern Stelle wiederholt werden darf.

b) Hornhautschnitt, Keratotomia.

Unter dieser Benennung versteht man nicht nur einen Einschnitt in die Substanz der Hornhaut, sondern die Durchschneidung derselben und die dadurch bewerkstelligte Eröffnung der vorderen Augenkammer.

Man macht diese Operation, wenn eine mehr ausgiebige Eröffnung der vorderen Augenkammer nöthig wird, z. B. bei fremden, in dieselbe eingedrungenen Körper, meistens bei der Staaroperation, auch wohl bei Blut- und Eitersammlung, wenn eine raschere und vollständigere Entleerung derselben nöthig wird.

Von dieser Operation in den einzelnen Fällen wird später die Rede sein. Bei der Herausnahme fremder Körper aus der vorderen Augenkammer richtet sich die Grösse des Schnittes darnach, dass der Körper durch die Wunde entweder leicht austreten, oder mittelst eines eingeführten Zängelchens hervorgezogen werden könne.

Das zum Hornhautschnitte nöthige Messer, Karatotom, kann, ausser bei Staaroperation, schmal sein, muss eine gerade, in der Breite zunehmende Schneide und eine Lanzenspitze haben. Es wird dies eine halbe bis eine Linie von der harten Haut entfernt in die Hornhaut ein- und etwa drei bis vier Linien in horizontaler Richtung davon wieder aus derselben ausgestossen und bis zur Vollendung des Schnittes fortgeschoben (s. die Staarausziehung und Taf. 17. Fig. II.).

Eröffnung der hinteren Augenkammer.

Diese Operation ist bis jetzt nur durch die harte Haut gemacht und nur bei grauem Staare und bei Hypopion der hinteren Augenkammer empfohlen worden. In beiden Fällen aber halte ich die

*) *Kühn* in der neuen Ausgabe von *Blancardi's* Lexicon medicum sagt unter scleroticonyxis: „Graeca lingua substantivo nyxis vacat, nygma potius debebat scribi.

Operation, und überhaupt die Eröffnung der hinteren Augenkammer auf diese Weise gemacht, für gefährlich und unzweckmässig, und gebe daher keine Beschreibung derselben. Zeigt sich aber in der Gegend der hinteren Augenkammer, also an der Lederhaut, ein Abscess, so wird derselbe, wie jeder andere Abscess, mit einer Lancette, oder mit der Spitze des Messers ohne weitere Rücksicht auf Form oder Structur der Theile geöffnet.

Was aber die Eröffnung der hinteren Augenkammer durch die Hornhaut betrifft, so wird davon beim Hypopion die Rede sein.

Ausschneidung der Hornhaut, Keratectomia.

Von der Hornhaut werden entweder nur einzelne Lamellen ausgeschnitten, oder der Ausschnitt dringt durch die ganze Dicke derselben.

Es wird diese Operation zu mehreren Zwecken, besonders zur Beseitigung von Hornhautverdunkelungen gemacht, und in diesem Falle bildet sie zuweilen nur einen Theil der Keratoplastik, von welcher nachher.

Soll sie zur Entfernung in der Hornhaut festsitzender fremder Körper gemacht werden, so kommt man mit einer breiten Staarnadel und, wo nöthig, mit einem *Pamart*'schen Spiesse oder der *Jäger*'schen Zange (Taf. 6. Fig. I.) aus. Nachdem die Lider wie bei der Staaroperation befestigt sind und der *Pamart*'sche Spiess in der Entfernung einer Linie von der Hornhaut in dem inneren Augenwinkel in die Lederhaut eingestossen, oder besser der Augapfel mittelst des seidenen Fadens oder jener Zange festgehalten ist, stösst man die Spitze der Lanze etwa eine halbe Linie nach aussen von dem fremden Körper entfernt, schräg in die Hornhaut ein, horizontal unter denselben weg und auf der entgegengesetzten Seite, in gleicher Entfernung von dem fremden Körper heraus, der dadurch ausgeschnitten wird.

Soll eine die Pupille verdeckende Hornhautverdunkelung ausgeschnitten werden, so bedarf man dazu eines spitzen, zweischneidigen, nicht zu dünnen Scalpells, etwa des kleinen Staphylommessers (Taf. 4. Fig. XI.). Nach der angegebenen Vorbereitung fasst man das Messer wie bei Staaroperationen, stösst es von aussen nach innen horizontal, etwas mehr als ein Drittel vom Rande der Hornhaut in dieselbe ein, schiebt mit leichter Hand dasselbe parallel mit der Irisfläche fort und nach innen in gleicher Entfernung vom Rande der Hornhaut wieder heraus. Ist das Messer zu dünn, so biegt sich bei dem Versuche zum Ausstiche die Spitze des Messers und dringt immer zwischen den Lamellen der Hornhaut weiter vor, so dass es herausgezogen werden muss. Gelingt aber der Ausstich, so wird beim Fortschieben des Messers eine runde Lamellenschicht aus der Hornhaut ausgeschnitten.

Ist auch die dahinter gelegene Hornhaut verdunkelt, so stösst man das Messer von Neuem, aber der Lederhaut näher, in die Hornhaut ein und löst so noch mehrmals eine tiefere und grössere Lamellenschicht der Hornhaut los. Ist die dahinter gelegene Hornhautschicht klar, oder fürchtet man die Hornhaut zu durchdringen, so schliesst man das Auge sogleich, behandelt es streng antiphlogistisch und lässt es bei seltener Untersuchung wohl Monate lang geschlossen. *Gulz* hat von 7 Operationsfällen doch 2 gehabt, wo die Operirten das Gesicht theilweise wiedererhielten.

Nach der Durchführung des Messers noch festsitzende Lamellen müssen mit Zängelchen und Messer vollends losgelöst werden. Man kann auch dem Ausschnitte eine dreieckige Form geben, wie dies unter Keratoplastik angegeben ist. Leider kann man die Tiefe der Hornhautverdunkelung fast nie genau bestimmen. Ich habe schwache Trübungen gesehen, welche, wie sich bei der Section ergab, die ganze Hornhaut durchdrangen.

Die Ausschneidung der Hornhaut in ihrer ganzen Dicke ist eine Operation, welche nach *Darvin*'s Vorschlag von *Dieffenbach* bei einem Centralleukom mit so gutem Erfolge ausgeführt wurde, dass, seiner Angabe nach, das zweijährige Kind vollkommen sah. Er führte eine feine krumme Nadel, nur wenig von der Grenze des Leukoms entfernt, durch die Hornhaut in die vordere Augenkammer und auf der entgegengesetzten Seite wieder heraus, stiess ein Messer an der Gränze des Leukoms ein und schnitt dieses mittelst des Messers, eines Zängelchens und der Scheere aus, so dass die Wunde eine vertikal myrthenförmige war; dann heftete er dieselbe mittelst des eingezogenen Fadens. Auch hat man zur Vereinigung der Wunde die Einlegung von silbernen Stiftchen empfohlen.

Diese schwierigen Operationen können durch die Anwendung des Chloroforms allerdings erleichtert werden.

Auch an dem Rande der Hornhaut wird zuweilen ein Stück derselben entfernt und zwar, je nachdem die vordere Augenkammer länger offen stehen soll oder nicht, wird von der Hornhaut ein flacheres Stück ab- oder ein tieferes Stück ausgeschnitten.

Nachdem die vordere Augenkammer, wie bei Keratotomia angegeben ist, geöffnet wurde, fasst man den oberen Wundrand knapp mit dem Stachelzängelchen und schneidet von dem Rande ein halbmondförmiges Stück ab, indem man entweder die Convexität einer nur flach gebogenen Scheere dem Hornhautrande und dem Zängelchen zukehrt, oder wenn der Ausschnitt breiter sein soll, die Convexität der Scheere der Mitte der Hornhaut zuwendet. Eine Operation, welche z. B. bei Hydrophthalmos zum Offenerhalten der beiden Augenkammern gemacht werden kann.

Theilweise Wegnahme, Amputation des Augapfels.

Die Wegnahme eines grösseren Theils des Augapfels in der harten Haut ist bei mehrerlei Augenübeln vorzunehmen und gehört sonach zu den allgemeinen an dem Augapfel vorkommenden Operationen. Noch kürzlich ist sie von *Guspin* bei Entzündung des Augapfels empfohlen worden, welche von tief in das Auge eingedrungenen fremden Körpern unterhalten wird und mit Schwund des Augapfels endigen würde. Die Entzündung wird dadurch abgekürzt, dem Schwunde vorgebeugt und für Einlegung eines künstlichen Auges ein besserer Stumpf gewonnen, als er sich nach Schwund zu bilden pflegt.

Man bedarf dazu eines grossen zweischneidigen, sogenannten Staphylommessers (Taf. 4. Fig. IX.), einer nicht zu stark auf das Blatt gebogenen Scheere, einer Nadel mit Faden, oder eines nicht zu stark gekrümmten scharfen Hakens.

Nachdem der Augapfel durch die silbernen, hinter die Lider eingebrachten, oder durch die *Dieffenbach*'schen Haken frei gemacht wurde, stösst man den Haken durch den vordern Theil des Augapfels, oder führt durch denselben mittelst einer Nadel einen gewächsten seidnen Faden, dessen Enden man zu einer Schlinge verbindet. Hat der Arzt Schlinge oder Haken mit der einen Hand gefasst, so stösst er mit der anderen Hand das Staphylommesser von der äusseren Seite in der Mittellinie des Auges horizontal in die harte Haut da ein, wo der vordere Theil des Augapfels weggenommen werden soll. Ist das Messer auf der entgegengesetzten Seite wieder ausgestossen und durchgeschoben, so wird dasselbe wieder zurückgezogen und der untere, so wie der obere Theil des Schnittes mittelst der Scheere vollendet. Die Vollendung des Schnittes nach beiden Richtungen mit der Scheere ist der mit dem Messer deshalb vorzuziehen, weil das Auge bei dem Zurückziehen des Messers wieder ruhig wird und nicht, wie dies bei ganz offner Wunde leicht geschieht, der ganze Glaskörper herausgepresst wird. Das rasch geschlossene Auge wird mit englischem Pflaster verklebt, mit einem Bäuschchen bedeckt und dieses mit Heftpflaster oder einer Binde auf dem Auge befestigt. Einstossen und Durchführen des Messers geschieht ebenso wie bei der Staphylomoperation.

nur dass das Messer hinter der Hornhaut in die Sclerotica eingestossen wird.

Demours hat dazu den von *Guérin* zur Keratotomie erfundenen, von *Dumont* verbesserten, hierzu vergrösserten und etwas veränderten Schnepper empfohlen. Mit den von mir angebrachten Verbesserungen (Taf. 4. Fig. X.) besteht derselbe aus einer silbernen Platte, in welcher sich eine runde Oeffnung befindet, um den abzutragenden Theil des Augapfels aufzunehmen. Die Oeffnung muss die passende Grösse haben und es darf sonach an Platten mit Oeffnungen von verschiedener Grösse nicht fehlen. An den Seiten hat die horizontal liegende Platte eine Umbiegung, welche nach dem einen Ende derselben spitz zusammenläuft, an dem andern Ende hat sie zwei Vorsprünge, welche den Griff umfassen. Die dadurch befestigte Platte wird aber noch durch eine in dem Griffe befindliche Feder zurückgehalten.

Auf der Platte liegt eine lanzenförmige Klinge, deren Stiel durch den Griff bis an das Ende desselben durchgeht und daselbst ein angeschraubtes Knöpfchen hat. Durch eine in dem Griffe befindliche Spiralfeder wird die Klinge nach vorn über die Oeffnung in der Platte gedrängt. Wird die Klinge an dem Knöpfchen hinter die Oeffnung der Platte hinlänglich stark zurückgezogen, so wird sie durch eine Feder festgehalten, durch einen Druck auf das an der vordern Seite des Griffs befindliche Knöpfchen wieder frei gemacht, so dass nun, durch die Kraft der Spiralfeder getrieben, sie wieder über die Oeffnung weggeht und so in einem Augenblicke alles vor der Oeffnung Liegende wegschneidet.

Die zwei halben Ringe halten die Augenlider zurück und der Bügel hinten schützt das vorgezogene Knöpfchen der Klinge vor Berührung. Den bei *Demours* geraden Bügel, habe ich nach hinten biegen lassen, weil es mir bei dem geraden Bügel geschah, dass die zwischen Daumen und Zeigefinger befindliche Haut bei dem Losdrücken sich zwischen das Knöpfchen und das Ende des Griffs schob, so dass der abzuschneidende Theil des Augapfels nicht vollständig losgetrennt wurde.

Schneidet die Klinge ordentlich aus, so fliegt der abzuschneidende Theil des Augapfels gleichsam weg und das Auge muss sogleich geschlossen werden. Ein paar Streifchen englischen Pflasters reichen bei ruhigen Kranken zum Verbande hin (Taf. 17. Fig. III.).

Besondere Operationen.

Schieloperation.

Die Operation der Durchschneidung der Augenmuskeln und ihrer Sehnen ist bereits abgehandelt und es bleibt nur noch übrig zu bestimmen, ob 1) bei dem idiopathischen Schielen die Muskel- oder die Sehnendurchschneidung und an welcher Stelle des Muskels dieselbe zu machen ist, 2) ob dabei und in welchen Fällen an demselben Auge ein zweiter Muskel zu durchschneiden ist, und 3) in welchen Fällen des idiopathischen Schielens die Operation auch auf dem andern Auge und ob sogleich oder erst später vorzunehmen sei.

Der Zweck dieser Operation ist bei dem idiopathischen Schielen nicht nur die Herstellung der zum gemeinschaftlichen Sehen nothwendigen Richtung der Augenachsen, oder, wenn gemeinschaftliches Sehen nicht herzustellen ist, doch um des Aussehens willen jene Richtung annähernd zu erwirken, sondern auch, dass die Herstellung in der Art sei, dass die Richtung der Augenachsen zu einander bei den Bewegungen der Augen die richtige bleibe. Dies kann aber nur bei freier Bewegung der Augen geschehen, und diese wird nur stattfinden, wenn der getrennte Muskel sich wieder mit dem Augapfel vereinigte. Die Bewegung des Auges wird aber um so freier sein, je näher der neue Vereinigungspunkt dem alten, dem natürlichen liegt, also am freiesten, wenn sich beide Muskelabschnitte wieder vereinigen. Damit aber dadurch das Schielen nicht von Neuem hervorgerufen werde, so dürfte eine solche Vereinigung nur durch Zwischensubstanz zwischen den beiden Muskelenden erfolgen. Dass eine solche aber wirklich vorkommt, ist mehrfach beobachtet *) und diese Art der Heilung bereits von mir beschrieben worden. Auch muss sie da stattgefunden haben, wo bei aufgehobenem Schielen und freier Bewegung des Auges das vordere Muskelende nicht weggenommen wurde und doch nicht geschwunden ist **).

Leichter wird die Wiedervereinigung nach der Durchschneidung von Muskel- als von Sehnenfasern stattfinden, da fibröse und sehnige Gebilde zu Ausscheidung eben nicht sehr geneigt sind, hier die Wundflächen der Sehnen nur schmal und die Enden nicht gegen einander gerichtet sind. Schwerlich wird sich die ganz vorn an ihrem Ansatze losgetrennte Sehne wieder mit dem Augapfel vereinigen, meistens geht sie nur mit der Bindehaut Verbindungen ein und die Bewegung des Auges ist dann nach dieser Seite eine nur sehr geringe. Es scheint mir sonach nicht rathsam, die Sehne ganz vorn an ihrem Ansatze von dem Augapfel zu trennen.

Ebenso wenig rathsam ist es aber auch, den Muskel selbst zu durchschneiden. Denn obgleich eine Vereinigung der getrennten Muskelenden hier leichter zu Stande kommt, so ist dieselbe auch hier nicht häufig, und wenn sie erfolgt, so findet doch meistens zugleich eine Verbindung des hinteren Abschnitts mit der harten Haut, also so tief hinten statt, dass die Bewegung des Augapfels eine sehr beschränkte wird. Kommt die Vereinigung der Muskelenden aber nicht zu Stande (wenn die Muskelcontractur stark war), so erfolgt der hintere Ansatz des Muskels an die Lederhaut, zum grossen Nachtheile der Augenbewegung, sehr weit hinten oder wohl gar nicht. Das Sicherste ist also wohl die Sehne selbst, aber da zu trennen, wo in ihr noch einzelne Muskelfasern vorhanden sind; am besten wohl mit der nach dem Rande gebogenen, geknöpften Scheere.

Ist der Muskel oder die Sehne wirklich vollständig getrennt und es zeigt sich beim Geradeaussehen des anderen Auges noch eine Abweichung der Axe des operirten Auges, nach der Schielrichtung oder nach oben oder unten, so mache man vor der Hand an diesem Auge keine weitere Operation; es gleicht sich eine solche fehlerhafte Stellung meistens nach einiger Zeit mehr oder weniger, vollständig, aber freilich nur dann aus, wenn in den Augen noch Harmonie im gleichzeitigen Sehen besteht. Nur müssen die Augen im gemeinschaftlichen Sehen gehörig geübt werden. Mehrmals habe ich das nach oben stehende Auge schon nach einigen Tagen herunter treten sehen. Wenn aber nach der Durchschneidung des äusseren geraden Muskels Schielen nach oben und aussen zurückbliebe, könnte man vielleicht versuchen, den unteren schiefen Muskel zu trennen.

An dem andern Auge ist dieselbe Operation vorzunehmen, wenn beim Geradeaussehen des operirten Auges das Schielen nur mittelst des anderen Auges fortbesteht und dieses nicht frei und vollständig in dem der Schielrichtung entgegengesetzten Augenwinkel bewegt werden kann, was (wie in der angeführten und in der später 1856 von mir erschienenen Schrift: „Zur Lehre vom Schielen“

*) Siehe z. B. *Baumgarten's* Schrift: „Das Schielen und seine operative Behandlung.“

**) Schon 1843 habe ich in meiner Schrift über das Schielen darauf aufmerksam gemacht, dass die nach dieser Operation sich so oft zeigende und als Wucherung betrachtete Anschwellung nichts ist, als der angeschwollene und später schwindende oder abfallende vordere Muskelabschnitt.

dargethan wurde) ein Beweis ist, dass die Unterhaltungsursache des Schielens auch in diesem Auge liegt. Diese zweite Operation muss aber auf der Stelle gemacht werden, denn wird sie verschoben, so geht meistens der gute Erfolg der ersten Operation wieder verloren und es muss dann nach der später gemachten zweiten die erste sogleich mit wiederholt werden.

Nach der Operation muss das Auge kühl gehalten werden und gerade aussehen, damit recht bald eine günstige Vereinigung des hinteren Muskelendes, entweder mit dem anderen Ende, oder mit der harten Haut zu Stande komme. Entzündliche Erscheinungen fordern, wenn sie bedenklich werden, antiphlogistische Behandlung.

Man hat viel von orthopädischer Nachbehandlung gesprochen, dabei aber nur das operirte Auge berücksichtigt, ja sogar den Rath gegeben, das nicht operirte Auge dabei zu schliessen. Wenn aber meine aufgestellte Ansicht, dass das Schielen nicht eine fehlerhafte Richtung der Axe eines Auges zu dem Gegenstande, sondern die fehlerhafte Richtung der Augenaxen gegen einander, die richtige ist, so kann auch die orthopädische Nachbehandlung nur darin bestehen, dass das den Augen wiedergegebene normale Richtungs-Verhältniss der Augenaxen zu einander erhalten werde und demgemäss beide Augen bei dem Sehen offen bleiben müssen. Der Kranke muss daher auch eine solche Stellung annehmen, dass die zu betrachtenden Gegenstände mit beiden Augen gesehen werden können. Wurde z. B. der rechte grade Muskel des linken Paares (der innere grade Muskel des rechten Auges) durchschnitten, so muss nach etwa 24 Stunden der Operirte so sitzen, dass sich die meisten zu betrachtenden Gegenstände auf seiner rechten Seite befinden (das ganze Zimmer und besonders die hereinführende Thüre). Bestand freilich schon vor dem Eintritte des Schielens keine Harmonie im Sehen und entstand das Schielen um die bei gleichzeitigem Sehen beider Augen vorhandene Störung zu heben, so wird man dasselbe weder durch eine Operation, noch durch irgend ein orthopädisches Verfahren vollständig zu heben im Stande sein.

Operation des Flügelfells, des Pterygium.

Zweck der Operation ist, die durch das Flügelfell entstandene Beschränkung des Gesichts zu heben oder derselben vorzubeugen; Nebenzweck, der aber auch Hauptzweck sein kann, ist die durch dasselbe bestehende Entstellung zu beseitigen. Hat man den Hauptzweck im Auge, so ist die Entfernung des vor der Pupille oder derselben zunächst gelegenen Theils des Flügelfells bei der Operation die Hauptsache und zwar so, dass keine Störung des Gesichts zurückbleibt oder wiederkehrt.

Ein feines, leicht federndes Hakenzängelchen, ein grösseres, sich weiter öffnendes, ein kleines Staphylommesser oder ein *Himly*-sches Staarmesser, und eine nach der Fläche gebogene Scheere sind, ausser den Lidhaltern, die zu dieser Operation nöthigen Instrumente.

Das Flügelfell ist ein entarteter Theil des Hornhautepitheliums und der Bindehaut, und es muss daher von den unterliegenden, sowie von diesen Gebilden selbst, von denen es oft eine Duplicatur ist, getrennt werden.

Nachdem die Lider, wie bei der Staaroperation, von einander entfernt sind und indem sie in dieser Lage erhalten werden, umfasst man mittelst des Hakenzängelchens das Flügelfell auf der Hornhaut, nahe an seinem Ende, hebt dasselbe empor und stösst unter dem Zängelchen die Spitze des Messers unter und durch das Flügelfell durch, und trennt dasselbe erst an seiner Spitze und dann an dem Hornhautrande von der Hornhaut los.

Hätte man sich zur Lostrennung eines einschneidigen Messers (Staarmessers) bedient, so müsste man nach Lostrennung der Spitze des Flügelfells das Messer mit seiner Schneide gegen die Peripherie der Hornhaut kehren (Taf. 17. Fig. IV.). Nun wird mittelst des Zängelchens, oder bei fleischigen Flügelfellen, mittelst eines stärkeren Hakenzängelchens, der über der harten Haut gelegene, nun schlaff gewordene Theil des Flügelfells, in der Gegend der Hornhaut in der ganzen Breite gefasst, angezogen und nach *Arlt*'s Angabe mittelst einer nach der Fläche convexen (besser wohl einer nach der Fläche gebogenen Kniescheere) von der Spitze nach der Basis zu, etwa zur Hälfte seiner Länge in einem Schnitte weggeschnitten (Taf. 17. Fig. V.). Ist das Flügelfell sehr fleischig, so kann das Wegschneiden in zwei sich begegnenden Schnitten (der unterste zuerst) geschehen, indem man durch diesen den grössten Theil des Flügelfells umfasst, wodurch die Operation in drei Acte zerfällt. Weiteres Wegschneiden des Flügelfells nach seiner Basis zu, wie man das früher that, scheint unnöthig und man ist daher davon zurückgekommen.

Beer trennte einfacher das Flügelfell sogleich von der Spitze nach der Peripherie der Hornhaut los, ein Verfahren, das auch ich oft mit gutem Erfolge geübt habe. Nur muss, wenn die Hornhaut nicht getrübt bleiben soll, die Lostrennung am äussersten Ende der Spitze, ja der Schnitt lieber noch ein klein wenig davor beginnen.

Trennt man es hingegen nach *Rosas* an seiner Spitze blos durch Zug von der Hornhaut los, so wird das Epithelium der Hornhaut in grösserem Umfange von der Hornhaut losgelöst als nöthig ist und die diesem Losreissen folgende Entzündung hat Eiterung auf dieser Stelle und Trübung der Hornhaut daselbst zur Folge.

Ist bei dem Pterygium die Thränenkarunkel vorgezogen, so muss man bei der Operation besonders vorsichtig sein, dass man dieselbe bei Abtragung des Pterygium mit der Scheere nicht mit wegschneide. Um sich über die Lage der Thränenkarunkel zu vergewissern, muss man daher vor der Operation den Kranken nach aussen sehen lassen.

Nach Stillung der Blutung weiss ich gegen einen Versuch, die beiden Wundränder durch zwei einfache Hefte, wie dies von *Coccius* vorgeschlagen ist, zu vereinigen, nichts einzuwenden, da durch Schliessen der Bindehautwunde die Lederhaut bedeckt und so vielleicht einer stärkeren Entzündung vorgebeugt wird.

Szokalski hat angeblich das Flügelfell durch auf folgende Weise unternommene Unterbindung beseitigt:

Jedes Ende eines etwa 14 — 15 Zoll langen Fadens wird in eine gebogene Heftnadel gefädelt und die eine dieser Nadeln an dem Grunde des Flügelfells, die andere an dem Hornhautrande unter demselben von oben nach unten durch die Bindehaut gestossen, so dass der doppelte Faden etwa 4 Zoll lang hervortritt. Die Fäden werden nun knapp an den Nadeln durchschnitten und von den sechs Enden an dem Grunde des Flügelfells und an der Hornhaut, der obere und untere, die anderen beiden noch herabhängenden aber unter einander vereinigt, zusammengezogen und geknüpft. Die Fadenenden werden in der Umgegend des Auges durch Heftpflasterstreifchen befestigt und das Auge geschlossen. Ist bis etwa zum siebenten Tage durch die Ligatur Alles getrennt, so wird der auf der Hornhaut befindliche Rest mit Messer und Scheere abgetragen *).

Operation der Hornhautbeere, des Hornhautstaphyloms **).

Wir müssen unterscheiden zwischen durchsichtiger und undurchsichtiger Hornhautbeere. Bei ersterer kann eine Operation nur dann statt haben, wenn dieselbe mit Wassersucht verbunden

*) Oestreich. Wochenschrift 1845 Seite 1103, und Archiv für physiolog. Heilkunde von *Roser* und *Wunderlich*, 1845, 2tes Heft, „Die Abtragung des Pterygiums mittelst der Ligatur.“

**) σταφυλή, Beere.

ist und dem Fortschritte dieser vorgebeugt werden soll, in welchem Falle also die Operation nicht sowohl gegen die Hornhautbeere, als vielmehr gegen die Wassersucht des Augapfels, Hydrophthalmos gerichtet ist.

Bei dem undurchsichtigen Staphylome ist der Zweck der Operation, dem Auge eine bessere Form zu geben, entweder um ein künstliches Auge einlegen zu können oder um durch vollständigere Bedeckung des Augapfels mittelst der Lider denselben besser gegen die Einwirkung der äusseren Natur zu schützen.

Man hat die Hornhautbeere zu beseitigen gesucht:

1) Durch Eiterung, und zwar a) durch Berührung derselben mit Aetzmitteln, b) durch Durchziehung eines Haarseils. Beide Methoden sind langweilig und der Eiterungsprocess endigt fast nie zugleich mit der Vernichtung des Staphyloms, sondern erst mit der Verkleinerung des Augapfels, wodurch das Aussehen des Kranken nicht gebessert wird, indem ein eingelegtes künstliches Auge bei dann grösserem Umfange durch Mangel an Bewegung einen starren Blick erhält.

2) Durch Unterbindung; eine andre Methode, welche schon zu *Celsus* Zeiten und zwar so geübt wurde, dass ein doppelter Faden am Grunde der Hornhautbeere horizontal durch die Hornhaut gestossen und je zwei Enden nach oben und unten zusammengeknüpft wurden.

3) Durch Abschneidung eines linsengrossen Stücks aus der höchsten Stelle der Hornhautbeere, eine Operationsmethode, welche auch schon von *Celsus* aufgeführt, später besonders von *Scarpa* empfohlen, welche noch immer geübt wird und in bestimmten Fällen von grossem Werthe ist.

Man bedarf dazu:

1) eines geraden, zweischneidigen, an Breite und Stärke zunehmenden Messers mit Mittelgräde (Taf. 4. Fig. XI.), (Messer mit stumpfem Rücken, wie das *Beer*'sche, lassen da, wohin dasselbe gerichtet ist, ein zu grosses Stück des Staphyloms undurchschnitten);

2) eines Hakenzängelchens;

3) einer nach dem Rande convexen Scheere.

Nach Befestigung des oberen Lids, bei ruhigen Kranken mittelst der Finger des Gehilfen, bei unruhigen mittelst des unter dasselbe eingeführten silbernen Hakens, und des untern, gleichfalls durch den Gehilfen, mittelst der Finger oder des Hakens (s. die Einleitung), wird das wie das Staarmesser gefasste Messer mit seiner flachen Seite nach hinten gewendet, nur 1—2 Linien hinter der grössten Wölbung der Hornhautbeere in der Richtung des horizontalen Durchmessers von der äusseren Seite her eingestossen und in dieser Richtung durch die Beere so rasch durchgeschoben, dass wo möglich keine wässerige Feuchtigkeit ausfliesst, bevor die Hornhaut nach oben oder nach unten völlig durchschnitten ist und der Lappen nur noch an der entgegengesetzten Seite anhängt. Um zu verhüten, dass beim Durchschieben des Messers das Auge sich verschiebt, senkt der Arzt an dem Einstiche den Mittelfinger der Hand, welche das untere Lid zurückhält, in den inneren Augenwinkel. Der nun mit dem Hakenzängelchen gefasste Lappen wird mittelst der Scheere vollends losgeschnitten, die dabei so gehalten wird, dass ihre Convexität der Sclerotica zugekehrt ist.

In den für diese Operation geeigneten Fällen setzt sich der Hornhautrest nach der Operation, wird vollkommen flach und bleibt es auch nach der Heilung der Wunde.

4) Durch einen Seitenausschnitt. Um den Verlust der Convexität der Hornhaut so viel als möglich zu verhüten, ist es zuweilen vorzuziehen, statt dieser Operation die Hornhaut an der Peripherie ein- und daselbst ein Stückchen aus derselben auszuschneiden. Der Einschnitt in die Hornhaut geschieht mittelst eines schmalen, vorn zweischneidigen Messers (Taf. 4. Fig. VIII.), das schräg von oben und aussen nach unten und innen, die Schneide der Peripherie der Hornhaut zugekehrt, ein und in der Entfernung von 3—4 Linien ausgestossen wird, so dass die Hornhaut dadurch an ihrem Umfange ebenso lang eingeschnitten wird. Die Hornhaut selbst wird nun an ihrem nach der Mitte zu gelegenen Wundrande mittelst eines Hakenzängelchens gefasst und ein schmales $1/2$ bis 1 Linie breites Streifchen mittelst einer nur flach aufs Blatt gebogenen convexen Scheere, die Convexität nach dem Rande der Hornhaut gerichtet, ausgeschnitten.

Der Rückkehr des Staphyloms wird zwar dadurch nicht an sich, aber doch zuweilen insofern vorgebeugt, als dadurch Zeit gewonnen wird, den das Staphylom bedingenden krankhaften Zustand zu heben.

5) Durch Wegnahme des ganzen oder doch des grössten Theils des Staphyloms. Man machte sonst einen Kreuzschnitt in dasselbe bis an die Grenze der harten Haut und schnitt die vier dadurch gebildeten Lappen mit der Scheere weg, welches Verfahren durch das einfachere verdrängt wurde: das Staphylom an seinem Grunde mit dem Messer wegzunehmen. Hierzu braucht man:

Ein Messer von gleicher Form als das vorher beim Abschnitte angegebene, aber breiter als das Staphylom an seinem Grunde ist (Taf. 4. Fig. IX.), und ausserdem, beim harten Staphylome eine Heftnadel mit eingezogenem seidnem Faden und beim weichem, ein Hakenzängelchen und eine nach dem Rande gebogene Scheere.

Sind die Lider auseinander gehalten, wozu man hier meistens der silbernen Haken bedarf, und das Staphylom mittelst des Zängelchens, oder wenn es hart ist, mittest eines durch dasselbe gezogenen seidnen, zu einer Schlinge geknüpften Fadens von dem durchgeschobenen Finger des Arztes festgehalten (es kann diese Befestigung zwar auch mittelst eines Hakens geschehen, aber dieser stösst sich wegen der nothwendig stärkeren Krümmung schwerer durch das Staphylom durch und gleitet während der Operation leicht heraus), so wird das Messer am Grunde des Staphyloms im horizontalen Durchmesser der Hornhaut angesetzt und wie oben bei dem Abschnitte, nur langsamer, durchgeschoben, damit man die Stelle, an welcher der Ausstich erfolgen soll, richtig trifft. Da das abgeschnittene Staphylom durch die Schlinge oder das Zängelchen gehalten ist, so vertauscht man nach dem Schnitte das Messer sogleich mit der Scheere und trennt die Hornhautbeere, da wo sie noch festsitzt, von dem Auge wo möglich mit einem Schnitte los. Da der Augapfel nach Vollendung des Schnittes stets nach oben flieht und sich hinter dem obern Lide zu verbergen strebt, so ist es besser darauf zu sehen, dass der Schnitt nach oben mittelst des Messers vollendet werde, da sonst durch die Gewalt beim Herabziehen des Hornhautlappens der Augapfel gequetscht und der Glaskörper hervorgetrieben wird. So wie dies geschehen ist, muss der Gehilfe das obere Lid sogleich herunter gleiten lassen, indem er den Haken herabschiebt und dabei den oberen Theil desselben etwas zurückbeugt.

Bei Durchführung des Messers durch das Staphylom wird gewöhnlich die Linse durchschnitten, die dann nach vollendetem Schnitte hervor und aus dem Auge heraustritt.

Der Verband ist ein ganz einfacher, durch einige Streifchen englischen Pflasters.

Beer giebt an, dass bei 102 Fällen dieser Art der Abtragung nur dreimal die Form des Auges verloren gegangen war, welche unglückliche Ausgänge er überdies dem fehlerhaften Verhalten der Kranken zuschreibt. Ich habe bei einigen 40 Fällen, wo ich diese Operation gemacht habe, stets einen günstigen Ausgang gehabt.

Demours hat zur Abtragung des Staphyloms den oben bei der theilweisen Wegnahme des Augapfels angegebenen Schnepper empfohlen. Es ist dies freilich ein zusammengesetztes, durch Federkraft wirkendes und daher auch mit meiner Verbesserung doch

immer weniger sicheres Instrument; aber es wird dadurch die Operation nicht nur sehr abgekürzt und ganz schmerzlos gemacht, sondern es wird auch dabei verhütet, dass der Inhalt des Augapfels durch rasche und starke Zusammenziehung der geraden Muskeln vorstürzt und so die Form des Augapfels sicherer erhalten. Ich habe dasselbe mehrere Mal mit überraschend günstigem Erfolge angewendet; da aber die Handhabung desselben schwierig ist, so kann ich es auch in den dafür geeigneten Fällen doch nur den Aerzten empfehlen, die sich im Gebrauche desselben am Cadaver hinlänglich geübt haben. Das Instrument muss übrigens natürlich kleiner sein, als für obige Operation und die Oeffnung in der Silberplatte muss für die Grösse des Staphyloms genau passen. Auch muss der Augapfel vor der Operation durchaus mittelst eines durch das Staphylom gezogenen Fadens oder durchgestossenen Häkchens angezogen und festgehalten werden.

6) Durch Spaltung des Staphyloms, eine Methode, welche von *Küchler* *) empfohlen und oft ausgeführt worden ist.

Mittelst eines Scalpells wird das Staphylom von seiner Spitze bis zu seinem Grunde gespalten und die noch vorhandene Linse aus dem Auge entfernt. Die Heilung der Wunde wird der Eiterung überlassen und diese, wenn sie zu langsam fortschreitet, durch Betupfen der Wundränder mit Höllenstein befördert.

7) Durch einen einfachen halbmondförmigen Einschnitt am Grunde des Staphyloms und Entfernung der Linse durch denselben; eine von mir vorgeschlagene Operationsweise, die bereits mehrmals in den dafür passenden Fällen mit gutem Erfolge ausgeführt worden ist.

Man bedarf dazu des *Beer*'schen oder *Himly*'schen Staarmessers und eines geraden, oder noch besser eines gebogenen Stachelzängelchens (Taf. 5. Fig. XIII.).

Nach Befestigung der auseinander gezogenen Lider wird die untere Hälfte der Hornhaut am Grunde des Staphyloms, wie bei der Staarausziehung abgelöst, nur dass hier das Messer ganz horizontal geführt wird. Tritt darnach die Linse nicht sogleich von selbst heraus, so sucht man den Austritt derselben durch veranlasste Bewegung des Auges und durch Fingerdruck auf den untern oder obern Theil der Lederhaut zu befördern. Wollte dies aber nicht gelingen, so zieht man meine (Taf. 5. Fig. V.) oder irgend eine andere an den Rändern gut schneidende Staarnadel, die Flächen nach vorn und hinten gekehrt, durch die Wunde horizontal von innen nach aussen zu der unmittelbar hinter dem Hornhautlappen liegenden Linse, senkt die Spitze ein und schneidet, indem man die Lanze nach aussen zieht, die noch vorhandene Kapsel ein. Tritt die Linse auch dann nicht, oder nach leichterem Drucke hervor, so führt man das gebogene, wegen seiner längeren Arme sich besser als das gerade öffnende Stachelzängelchen hinter die Hornhaut ein und zieht mittelst desselben die Linse, das Zängelchen drehend, hervor.

Jede der noch gangbaren Operationsmethoden passt aber nur für bestimmte Fälle, in denen sie dann den anderen vorzuziehen ist **). Bei dünnen, nur Wasser haltenden Hornhautbeeren, die ein mehr bläuliches Ansehen haben und sich weich und elastisch anfühlen (Taf. 21. Fig. II. A u. B.), darf nur der Ausschnitt gemacht werden, da die übrige Hornhaut sich bei der Vernarbung grösstentheils aufklärt und das Gesicht, wenn es nicht von selbst zurückkehrt, doch häufig durch eine Pupillenbildung theilweise wieder herzustellen ist. Der Abschnitt der oberen Stelle des Staphyloms ist in seinen Folgen deshalb weniger günstig, weil, wie schon bemerkt, die Hornhaut dabei flacher wird. Doch ist diese Operation dann nothwendig, wenn die oberste Stelle sehr dünn und von der Regeneration daselbst nichts zu erwarten ist.

Bei den Staphylomen hingegen, welche weisser, mässig, d. h. flach erhaben erscheinen, die fest, aber dabei doch elastisch sind, ist die vorliegende Linse die Unterhaltungsursache, und diese ist es daher, welche auf dem von mir angegebenen Wege durch den Einschnitt (Keratotomie) entfernt werden muss. Wäre die Hornhaut dabei bedeutend verdickt und setzte sie sich daher nach dem Austritte der Linse nur wenig, so muss die Entzündung der Hornhaut am besten dadurch unterhalten werden, dass man die völlige Schliessung der Wunde hindert, indem man quer in dieselbe einen Faden weicher Charpie einlegt, bis die Hornhaut zu normaler Dicke zurückgekehrt ist. Ist das Staphylom der Art sehr hervorragend (Taf. 21. Fig. III.), so ist es besser, den grössten Theil desselben wegzunehmen und nur ein 1—2 Linien breites Stück der Hornhaut rings um zurückzulassen, weil sich dieser Rand schnell verflacht und durchscheinender wird und die Wunde sich leichter und rascher schliesst.

Ein weisses, stark gewölbtes Staphylom, das sich hart anfühlt und völlig unelastisch ist (Taf. 21. Fig. IV.), besteht aus entarteter Hornhaut und ihres Epitheliums und muss, da hier an eine Rückbildung nicht zu denken ist, durch totale Wegnahme entfernt werden. In dem Falle wo die staphylomatöse Entartung der Hornhaut sich bis an die harte Haut erstreckt, oder wenn gar die harte Haut selbst schon mit in den krankhaften Process hineingezogen wurde, aber nur in diesen Fällen, kann ich die Anwendung des von mir verbesserten Schneppers empfehlen. Nur darf man hier nicht vergessen, vor der Operation durch das Staphylom einen Haken zu stossen, oder noch besser, wie angegeben, einen seidnen Faden durchzuziehen, und dann an der dadurch gebildeten Handhabe die Hornhautbeere fest zu halten, weil sie sonst durch den Schnepper leicht schief abgeschlagen wird.

Die gänzliche Wegnahme ausgenommen, bleibt nach Ausführung dieser Operationsarten, ein Theil der Hornhaut zurück, so dass die durch die Wegnahme entstandene Wunde nur klein ist, bald heilt und dem Operirten eine mehr oder weniger deutliche, bis zur Erkennung der Grundfarben gehende Lichtempfindung erhalten wird. Wäre es hier nicht Sünde, durch einen tiefen Schnitt in die Hornhaut den Augapfel in, starke Verkleinerung desselben bewirkende, Eiterung zu setzen und dadurch dem Kranken aller Lichtempfindung zu berauben?

Operation des Eiterauges, des Hypopion.

Ob der in die Augenkammern ergossene Eiter auf mechanischem Wege ausgelassen, oder die Wiederaufnahme desselben in den Organismus auf dynamischem Wege befördert werden solle, darüber sind die Meinungen der Aerzte getheilt. Auf beiden Wegen zeigten sich glückliche und unglückliche Erfolge, von denen sich um so schwerer bestimmen lässt, auf welche Seite die Mehrzahl der einen oder der andern fällt, als nur zu häufig der Onyx, die Ansammlung des Eiters zwischen der Wasserhaut und Hornhaut, mit dem Hypopion verwechselt wurde *).

Wenn man sich aber gestehen muss, dass mancher üble Ausgang des Hypopion vielleicht durch die Operation verhütet worden

---

*) *Küchler*, Eine neue operative Heilmethode der sämmtlichen wahren Hornhautstaphylome u. s. w. Braunschweig 1853.

**) In einem besondern Aufsatze werde ich mich über Entstehung und Beschaffenheit der Staphylome erklären.

*) Das sicherste Unterscheidungszeichen zwischen beiden Krankheitsformen, auf das ich meine Schüler von jeher aufmerksam gemacht habe, besteht wohl darin, dass bei wechselnder Betrachtung des Auges von vorn und von der Seite man im letzteren Falle mehr von der Iris erblickt, wenn der Eiter sich nicht in der vorderen Augenkammer, sondern nur zwischen der Wasserhaut und Hornhaut befindet.

wäre, so fragt es sich, zu welcher Zeit und unter welchen Verhältnissen die Auslassung des Eiters durch Eröffnung der Augenkammern zu unternehmen sei. Die Antwort darauf ist ganz einfach dann, wenn man erkannt hat, dass der Eiter selbst einen nachtheiligen Einfluss auf den Augapfel ausübt. Dies werden wir annehmen dürfen, wenn die mit der Ergiessung des Eiters verminderte Entzündung wieder steigt, mit der Zunahme des Eiters sich Röthe, Geschwulst und Schmerz, ungeachtet der Anwendung passender Mittel, wieder vermehren, ohne dass sonst eine Unterhaltungsursache der Entzündung und Eiterung aufzufinden ist. Die Eröffnung selbst geschieht mittelst des schmalen Keratotom an dem unteren Theile der Hornhaut auf die bereits angegebene Weise, so dass dadurch eine Wunde von **3—4** Linien Länge entsteht. Nur wenn die Augenkammer von Eiter stark erfüllt wäre, dürfte man mit einer breiten Lanze einen Einstich am untern Rande der Hornhaut machen. Bei enger Augenkammer, also bei nur wenigem Eiter, dringt eine schnell breit werdende Lanze schwerer ein als das Messer; eine langsam breit werdende aber kann, um eine hinlänglich grosse Wunde zu machen, nicht tief genug eingestossen werden. Um dem Eiter den Austritt zu erleichtern, schiebt man entweder nach *Demours* eine Schlinge von Silberdraht, oder einen schmalen Spatel durch die Wunde in die vordere Augenkammer ein und lüftet im letzteren Falle die Wunde, indem man das Instrument $^1/_2$ um seine Achse dreht.

Will man den andern Tag den zum Theil wieder angesammelten Eiter austreten lassen, so drückt man, ehe der Spatel eingeschoben wird, den unteren Wundrand mit demselben etwas nieder, wodurch sein Eintritt erleichtert wird.

Die Operation des hinteren Eiterauges, des Hypopion posterius, wird nur dann nöthig, wenn die Pupille geschlossen ist und der Eiter also keinen freien Austritt in die vordere Augenkammer hat. Vorwölbung der Iris an ihrem unteren Theile, heftiger Supraorbitalschmerz, der auch dann fortdauert, wenn wegen Eiter in der vorderen Augenkammer diese geöffnet wurde, und endlich Durchschwitzen des Eiters auf die Oberfläche der Iris, deuten darauf hin.

Um die Entleerung des Eiters aus der hinteren Augenkammer zu bewirken, wird nach Eröffnung der vorderen Augenkammer auf angegebene Weise eine flache Staarnadel mit der einen Schneide in die Wunde und in die vordere Augenkammer durch Zurückziehen des Griffs hineingezogen, und dieselbe, die Schneiden derselben nach oben und unten gekehrt, in der Richtung des Vertikaldurchmessers des Auges, fast vertikal durch die Mitte der Iris in die hintere Augenkammer eingestossen. Durch Heben des Griffs wird die Wunde nach unten vertikal und in Bezug auf die Iris radial bis gegen den Ciliarkreis der Iris erweitert.

Zur Entleerung in die Augenkammern ergossenen Blutes würde dasselbe Verfahren angewandt werden.

Operation der Pupillenverdeckung, Pupillenverziehung. Koreparhelkysis.

Die Benennung dieser Operation bezieht sich allerdings auf das Verfahren bei derselben und nicht auf die Krankheit, gegen welche sie angewendet wird, und insofern gehört sie eigentlich zu den allgemeinen und nicht zu den speciellen Augenoperationen. Da sie aber nur gegen ein bestimmtes Augenübel, die Verdeckung der Pupille, gerichtet ist, so können wir sie als eine specielle Augenoperation betrachten.

Sie ist für den Fall empfohlen, wo die Hornhaut, ausgenommen an ihrem Umkreise oder bis auf eine helle Stelle desselben, völlig verdunkelt ist, die Iris aber sich noch im gesunden Zustande befindet, die Pupille also noch völlig offen ist. Hier besteht noch seitliches Sehen, das bei Anwendung von Mydriaticis heller wird.

Man bedarf dazu einer lanzenförmigen, $1^1/_2$ Linie breiten Staarnadel und eines feinen Häkchens.

Vor der Operation muss die Pupille durch ein Mydriaticum mässig erweitert werden, da ohne diese Erweiterung der Pupillarrand der Iris der Linsenkapsel so nahe liegt, dass dieselbe bei der Operation leicht verwundet wird. Ist diese Erweiterung erfolgt und sind die Lider wie bei der Staaroperation auseinander gehalten, so wird die Lanze an der Grenze der harten Haut, fast vertikal zur Hornhaut durch diese gestossen und in der vordern Augenkammer so weit vorgeschoben, dass die dadurch gemachte Wunde das Häkchen auch an seinen innern Lippen leicht durchlässt, daselbst also eine Länge von etwa $1^1/_4$ Linie hat. Weiter darf sie nicht sein, weil sonst der zweite Act der Operation nicht von dauernd gutem Erfolge ist.

Dieser zweite Act besteht nun darin, dass das Häkchen durch die Wunde eingeführt und in der vordern Augenkammer flach vor der Iris bis über den Pupillarrand weggeschoben, in der Pupille angekommen $^1/_4$ um seine Achse gedreht, der Griff des Häkchens so viel gehoben wird, dass dasselbe den Pupillarrand fassen kann, ohne die Linsenkapsel zu berühren, und dass dann das Instrument, nachdem es wieder $^1/_4$ um seine Achse gedreht ist, mit dem Pupillarrande durch die Wunde hervorgezogen wird. Damit die Iris dabei nicht durch die Wundlippen von dem Haken abgestreift werde, muss der Haken mit seiner Convexität in den einen Wundwinkel eingedrückt und der Griff eben dahin geneigt werden. Ist der Pupillarrand vorgetreten, so wird der Haken entfernt, beide Augen geschlossen und der Operirte im Dunkeln gehalten. Um sicher zu gehen, dass die Einheilung der Iris in die Wunde nicht durch die Zusammenziehung des Pupillarrandes gestört werde, kann man den andern Tag nochmals ein Mydriaticum anwenden.

Dies ist die Verziehung nach *Himly*, der überhaupt diese Operation zuerst angegeben und ausgeführt hat.

Da man aber gesehen hatte, dass durch eine Hornhautwunde, deren Ränder sich wegen Grösse oder Form der Wunde nicht sogleich schliessen konnten, der Pupillarrand der Iris vorgedrängt wurde, so meinte man, dass dieser Vorfall zur dauernden Verziehung der Pupille genüge. *Adams* suchte daher den Vorfall der Iris nach einer gemachten Hornhautwunde durch Druck auf den Augapfel hervorzubringen und half dem Hervortreten des Pupillarrandes mittelst eines Zängelchens nach. Andere suchten dies dadurch zu erreichen, dass sie der Hornhautwunde eine Form gaben, bei welcher sich die Wundlippen nicht aneinander legten und die Iris daher leichter vortreten konnte, eine runde Form, und erfanden dazu mancherlei Instrumente [*Guspin*, *Desmarres*]. Soll die Verziehung der Pupille einfach mit Einklemmung des Pupillarrandes der Iris gemacht werden, so ist wohl die angegebene *Himly*sche Methode als die einfachste und beste zu wählen. Doch möchte diese Operation überhaupt nicht für sich allein zu machen, sondern stets mit der Irisausschneidung zu verbinden sein, von welcher nachher die Rede sein wird.

Operation der Pupillenverschliessung. Pupillenbildung, Koremorphosis, conformatio pupillae artificialis.

Der Zweck dieser Operation ist, dem Lichte einen Durchgang zur Fläche der Netzhaut zu verschaffen. Sie wird also gemacht:

1) wenn der einen Kreis bildende Pupillarrand unter sich unmittelbar (synicesis) oder mittelbar durch ein membranöses Exsudat verwachsen ist, also bei atresia iridis, oder
2) wenn eine vollständige Verwachsung des Pupillarrandes in seinem ganzen Umkreise mit der Linsenkapsel, synechia posterior completa, oder
3) mit der Hornhaut, synechia anterior completa stattfindet, da im ersteren Falle die die Stelle einnehmende Linsenkapsel,

im zweiten, die diesen Raum ausfüllende Hornhaut undurchsichtig geworden ist;

4) wenn die Pupille noch durch die Pupillarmembran verschlossen ist (ein sehr seltener Fall, der mir nur einmal bei einem etwa zwölfjährigen Knaben vorgekommen ist, wo aber die Pupille nur theilweise durch ein horizontal über sie weggehendes Dreieck verschlossen war);

5) wenn die Iris durch Hornhauttrübung mit oder ohne gänzliche Schliessung der Pupille so verdeckt ist, dass sie nur noch am Rande der Hornhaut durchscheint;

6) wenn die ganze Iris entweder durch Hornhautverdunkelung oder durch die ganze vordere Augenkammer ausfüllendes Exsudat verdeckt ist.

Die neue Oeffnung für den Eintritt des Lichts (der Aetherwellen) in das Auge kann a) in der Iris, oder b) in der harten Haut, Gefäss- und Netzhaut gebildet werden.

In den ersten fünf Fällen wird die neue Pupille in der Iris gemacht, in dem letzten Falle kann sie in der Lederhaut, Gefäss- und Netzhaut, oder zugleich mit in der Iris und Hornhaut angelegt werden.

Zuerst von der Pupille in der Iris. Der Ort für dieselbe ist:

1) Wo sich im gesunden Zustande der Iris die Pupille befand; Mittelpupille.

2) Zwischen dieser Stelle und dem Ciliarrande der Iris; Seitenpupille.

3) Am Ciliarrande der Iris; Randpupille.

Die Mittelpupille ist, da sie dem Orte der natürlichen entsprechend, den Hauptstrahl des zu betrachtenden Gegenstandes so aufnimmt, dass er den lichtempfindlichsten Theil der Netzhaut, den gelben Fleck trifft, der Seitenpupille, und diese wieder, als der Mittelpupille näher gelegen, der Randpupille vorzuziehen. Von Seiten- und Randpupillen hat wieder die nach innen und unten vor den anderen der Art, und die nach unten, vor der nach oben, die nach innen aber, vor der nach aussen den Vorzug. Da aber der Eintritt des Lichts in das Auge Durchsichtigkeit der Hornhaut voraussetzt, so kann natürlich die Pupille in der Iris nur da gebildet werden, wo die Hornhaut noch durchsichtig oder doch durchscheinend ist.

Art und Weise der Bildung.

1) Durch Einschnitt in die Iris, koretomia, iridotomia.

2) Durch Ausschnitt aus derselben, iridectomia, korectomia.

3) Durch Losreissung derselben von dem Ciliarligamente, iridodialysis, koredialysis.

4) Durch Ausreissung eines Theils der Irisfasern, rhexis.

Die Koredialysis wird noch mit der Einklemmung der Iris, iridenkleisis, oder mit der Ausschneidung derselben verbunden. Auch ist (von *Donegana*) empfohlen worden, mit derselben die Einschneidung der Iris zu verbinden, koretomedialysis.

Es würde zu weit führen und nutzlos sein, alle veralteten und bereits als unzweckmässig erkannten Modificationen der Ausführung jener Methoden zu beschreiben, und wer sich daher über das Geschichtliche der Pupillenbildung genauer unterrichten will, muss sich zu anderen Abhandlungen, in denen dieses niedergelegt ist, wenden. Hier nur die Angabe, wie diese verschiedenen Operationsarten, nach meinem und anderer beschäftigter Augenärzte Urtheile, am sichersten und besten auszuführen sind, und wo die eine oder wo die andere vorzugsweise anzuwenden ist. Welche Methode der Pupillenbildung aber auch angewendet werden soll, so muss zur Befestigung des gehobenen oberen Lids der verkleinerte *Pellier*sche Lidhalter, so wie bei Staaroperationen gebraucht werden. Das untere Lid wird nur, wenn der Arzt beide Hände zur Operation bedarf, von einem Gehilfen, sonst von dem Arzte selbst zurückgehalten.

Da es meistens wichtig ist, die Stelle, wo die Pupille angelegt werden soll, genau zu treffen, der Raum aber, in welchem die zu brauchenden Instrumente sich zu bewegen haben, häufig nur sehr eng ist, so muss der Arzt darauf denken, das Auge ruhig zu erhalten. Es kann dies zwar meistens durch die Anwendung von Chloroform mit Aether erreicht werden; wenn aber Arzt oder Kranker die Wirkung desselben fürchten, so kann der Augapfel selbst bewegungslos gemacht werden und zwar am sichersten und gefahrlosesten durch Anwendung scharfer Häkchen, von denen auf jeder Seite eins, wie bei der Tenotomie (s. d. Tenotomie), durch die Bindehaut gestossen und einem Gehilfen übergeben wird. Die *Jäger*'sche Zange gewährt eine ähnliche Befestigung und auch der seidne Faden wird hier dazu meistens ausreichend sein.

Iriseinschnitt, Iridotomia, Koretomia.

Diese von *Woolhouse* vorgeschlagene und angeblich zuerst von *Cheselden* vorgenommene Operation *) ist als einfacher Einschnitt durch vielfaches Misslingen, indem die gemachte Pupille sich meistens wieder schloss, so in Misscredit gekommen, dass sie kaum irgend mehr ausgeübt und von fast allen Schriftstellern über Augenkrankheiten verworfen oder doch auf das Bestehen der Pupillarmembran beschränkt wird.

Cheselden's Operationsweise ist nicht gehörig beschrieben und man machte daher den Einschnitt in die Iris bald horizontal in der Mitte derselben, bald zugleich vertikal, als Kreuzschnitt, bald horizontal über oder unter der Mitte, bald vertikal neben derselben nach aussen oder nach innen (Taf. 17. Fig. VII. a. bis e.), und zwar bald ohne alle Rücksicht auf die Structur der Iris, bald indem man hoffte, dass die von querer Durchschneidung der Radialfasern entstehende Oeffnung sich weniger leicht schliesse, als die nach der Richtung derselben gemachte. Man that dies mittelst schneidender, durch die harte Haut oder durch die Hornhaut eingeführter Nadeln, ja sogar mittelst einer durch die Hornhaut eingestossenen Scheere, deren Blätter an den äusseren Kanten schneidend waren und die damit durchbohrte Iris einschnitten, so wie die Scheere geöffnet wurde (*Montain*). Oder man machte erst einen Hornhautschnitt und führte dann eine feine Scheere ein, mittelst welcher die Iris durchstossen und eingeschnitten wurde (*Sharp*, *Janin*), ja man verdoppelte diesen Scheerenschnitt, indem man dabei auf die Zurückrollung der Spitze des dadurch gebildeten Irislappen rechnete. *Maunoir*, der diese Methode, die, wie ich erfahre, noch hier und da geübt wird, angegeben hat, bedient sich dazu einer feinen Scheere, deren eines Blatt sehr spitz, das andre aber an der Spitze mit einem Knöpfchen versehen ist (Taf. 4. Fig. XII.). Nach wie bei Staarausziehung geöffneter Hornhaut wird der spitzige Scheerenast in der Mitte der Iris durchgestossen, die Scheerenäste bis an den Ciliarrand der Iris fortgeschoben und durch Schliessung derselben die ganze Iris eingeschnitten. Durch einen zweiten, von demselben Punkte ausgehenden, divergirenden und bis zum Ciliarrande der Iris reichenden Scheerenschnitt, wird ein dreieckiger, an dem Ciliarbande festsitzender Lappen der Iris gebildet.

Ich habe die Koretomia oft gemacht und gefunden, dass nur die in der Richtung der Radialfasern der Iris gemachte Oeffnung, nicht aber die durch quere Trennung derselben entstandene Pupille, sich sogleich und nach Anwendung von Mydriaticis noch stärker erweitert, sobald die Iris an der Stelle, wo die Pupille angelegt werden soll, noch contractionsfähig ist und die Pupille selbst nur etwa zwei Linien vom Ciliarrande der Iris beginnend, sich nach der Mitte derselben zu erstreckt, oder über diese hin-

---

*) Philosoph. Transactions No. 402. Art. 7. und Memoires de l'Acad. Roy. de Chir. Tom. 2. Eloge de Ms. Cheselden von Morand.

ausgeht und offen bleibt, wenn nicht durch irgend eine Einwirkung die der Verwundung nachfolgende Entzündung so gesteigert wird, dass die Menge des ausgeschiedenen Faserstoffs die neugebildete Pupille wieder verschliesst. Denn da die Nerven der Iris, so wie die Blutgefässe derselben concentrisch nach der Mitte der Iris laufen, so werden bei einem Radialeinschnitte die Stämmchen dieser Nerven und Blutgefässe geschont, und so kommt es, dass nach einem solchen durchaus schmerzlosen Einschnitte in die Iris die nachfolgende Entzündung eine sehr geringe, in der Regel gar nicht bemerkbare ist.

Die Koretomie darf also, wenigstens als einfacher Einschnitt, nur in der Richtung der Radialfasern der Iris gemacht und nur zur Bildung einer Mittelpupille, oder einer der Mitte der Iris nahegelegenen Seitenpupille angewendet werden.

Der günstige Erfolg, den man wenigstens theilweise von der *Maunoir*'schen Methode, der Einschneidung der Iris gehabt hat, beruht auch unstreitig darauf, dass die Radialfasern der Iris eingeschnitten werden und dass diese Schnitte sich daher nicht wieder vereinigen und so die Spitze des Irislappens sich zurückzieht und dem Lichte den Eintritt in das Auge gestattet.

Zu der Operation bedarf man nichts als einer lanzenförmigen, nicht zu breiten, entweder geraden, oder meiner nach dem Rande gebogenen Staarnadel, deren Lanze schneidende Ränder hat und nur so lang ist, dass sie, durch die Hornhaut bis zur Iris eingestossen, mit ihrem Halse sich in der Hornhautwunde befindet, die also die Länge von etwa 1 bis 1½ Linien hat.

Ist rings synechia posterior da (s. Taf. 21. Fig. I.) und die Hornhaut wenigstens in der Mitte frei von Verdunkelung, so wird die wie eine Schreibfeder gefasste gerade Nadel, die eine Fläche nach vorn, die andre nach hinten gekehrt, 1 bis 1½ Linien von der harten Haut, in der Richtung von aussen und oben nach innen und unten, fast vertikal durch die Hornhaut gestossen, über die Mitte der Iris weg bis etwa 1½ bis 2 Linien vom Ciliarrande fortgeführt und daselbst, nachdem die Nadel ¼ um ihre Achse gedreht wurde, in die Iris eingesenkt. Die in diese, und natürlich auch zugleich mit in die Kapsel gemachte Wunde, wird nun bis fast zum Einstiche in die Hornhaut dadurch erweitert, dass der Griff der Nadel mehr und mehr gehoben und sie selbst nach dem Einstiche zu zurückgezogen wird (Taf. 17. Fig. X.).

Soll nun die Nadel herausgezogen werden, so muss sie zuvor ¼ um ihre Achse zurückgedreht werden.

Ist aber die Pupillargegend der Iris mit der Hornhaut verwachsen, und kann also keine Mittelpupille gebildet werden, so wird eine nach dem Rande gebogene etwas kürzere Staarnadel gewählt, ½ Linie von der Sclera, wie bei der Staaroperation, durch die Hornhaut gestossen (Taf. 17. Fig. VIII.), ¼ um ihre Achse gedreht und sogleich in die Iris eingesenkt, dann in der Richtung der Radialfasern bis zu der Stelle der Synechie erweitert und die zurückgedrehte Nadel ausgezogen (Taf. 17. Fig. IX).

Da, wie schon gesagt, Radialwunden der Iris sich nicht leicht wieder vereinigen, so muss man sich sehr in Acht nehmen, die Iris nicht an anderen Stellen zu verletzen, als da, wo die Pupille angelegt werden soll, weil mehrere Pupillen dem Sehen durch Blendung der Netzhaut schaden. Aus diesem Grunde ist es besser, die Lanze sogleich nach der Durchstossung der Hornhaut in die Iris zu senken, als sie erst bis zu der Verbindung derselben mit der Hornhaut fortzuführen und dann die Pupille zu bilden und durch Zurückziehen der Lanze zu erweitern.

Befindet sich die Linse und ihre Kapsel in natürlicher Lage, so werden sie dabei von der Lanze nicht berührt, da die hintere Augenkammer nach der Peripherie zu weiter ist, die an die Hornhautmitte angewachsene Iris aber sich nach der Mitte zu von der Kapsel mehr und mehr entfernt.

Wenn auch gegen den von *Guérin* *) bei verschlossener Pupille vorgeschlagenen Kreuzschnitt an sich nichts einzuwenden ist, so möchte doch ein zweiter Schnitt höchstens dann zu versuchen sein, wenn sich für ihn an der mit der Iris verwachsenen Kapsel und Linse eine feste Unterlage fände; denn ohne diese würde die bereits eingeschnittene Iris nicht Widerstand genug leisten.

(Der Wiedereröffnung der durch Exsudat verschlossenen Pupille durch Einschnitt oder Einschnitte hat man unnöthiger Weise einen besondern Namen, korepalinanoixis, gegeben.)

Vom Gebrauche der Scheere ist schon deshalb abzurathen, weil zu ihrer Einführung ein grosser Hornhautschnitt nothwendig ist und die Durchstossung der Iris mittelst eines Scheerenastes, selbst einer so feinen Scheere, als der von *Maunoir* angegebenen, oft schwierig ist und eine Gewalt erfordert, welche die Iris schwer erträgt. Ich habe diese Operation nur einmal, aber wegen nachfolgender starker Entzündung und Wiederverschliessung der Pupille mit ungünstigem Erfolge gemacht.

Ist die Pupille durch die bestehende Pupillarmembran verschlossen, so wird erst Atropin eingeträufelt und dann die Nadel auf dieselbe Weise eingeführt, nur dass bei dem Einschnitte in diese Membran die Iris selbst nicht verletzt werden darf. Ganz ebenso wird verfahren, wenn die Pupille durch eine Pseudomembran geschlossen und die ganze Iris dadurch gespannt ist, besonders wenn bereits die Obliteration der ernährenden Gefässe und die Resorption schon thätig gewesen ist. Hier gelingt es zuweilen die Membran einfach zu durchschneiden und dadurch eine Pupille zu bilden.

Irisausschneidung, Iridectomia, Korectomia.

Der erste Act der Operation besteht in der Eröffnung der vorderen Augenkammer, der zweite in Fassung und Vorziehung der Iris und der dritte in Ausschneidung derselben.

Ist die Pupille noch offen oder doch noch ein Theil derselben vorhanden, oder ist das Gegentheil davon nicht ganz klar, so muss zur Erweiterung derselben eine Viertelstunde vor der Operation 1 Tropfen einer Auflösung von Atropin. sulf. (gr. j in Aq. dest. ℥jj aufgelöst) in das Auge getröpfelt werden. Durch Erweiterung der Pupille wird der zweite und dritte Act der Operation sehr erleichtert und auf jeden Fall erlangt man dadurch über das Vorhandensein der Pupille und über das Maass ihrer Bewegung mehr Gewissheit.

Man braucht zu der Operation:

1) ein Keratostom,
2) ein Irishäkchen,
3) ein Stachelzängelchen,
4) eine aufs Blatt gebogene convexe Scheere.

Die Eröffnung der vorderen Augenkammer geschieht mittelst eines schmalen, an der Spitze zweischneidigen Messers mit gerader Schneide (Taf. 4. Fig. VIII.), oder mittelst eines geradschneidigen (etwa des *Beer*'schen) Staarmessers, das aber nicht sehr breit sein darf, damit man nicht seine Schärfe an der grösseren Breite zu wahren habe. Spitze und Schneide des Messers werden vor seinem Gebrauche mit Oel betupft.

Erster Act. Das Messer wird wie eine Schreibfeder gefasst und seine Flächen nach vorn und hinten gekehrt, etwa eine halbe Linie von der harten Haut, oder ganz an der Grenze derselben, je nachdem die Hornhaut in grösserem oder geringerem Umfange klar ist, in der Gegend eingestossen, in welcher die Pupille gebildet werden soll, und zwar am unteren Theile der Hornhaut horizontal, oder nach Verhältniss etwaiger Hornhauttrübung von unten etwas nach oben und innen, oder von oben und aussen nach unten. Damit

*) Traité sur les maladies des yeux.

die Hornhautlamellen mehr vertikal durchstossen und die innere Wunde der Hornhaut nicht viel enger als die äussere werde, muss Griff und Schneide des Messers dem Arzte ein klein wenig zugeneigt sein. Wenn das Messer etwa zwei Linien parallel mit der Iris fortgeschoben ist, wobei man sich zu hüten hat, dass die Fortschiebung nicht zwischen den Lamellen der Hornhaut geschehe (s. die Staaroperation), so wird es in derselben Richtung ausgestossen und vollends durchgeschoben, so dass der Schnitt an der Oberfläche der Hornhaut etwa drei Linien lang ist. Damit sich dabei der Augapfel nicht verschiebe, thut man gut, den Finger in der Gegend des Ausstichs gegen die harte Haut zu setzen (s. Staarausziehung).

Das Messer ist zur Eröffnung der vorderen Augenkammer hier der Lanze vorzuziehen, weil die Spitze der Lanze die Iris leicht verletzen könnte, wodurch eine die Operation störende Blutung erzeugt werden könnte. *Beer* bediente sich, wenigstens später, nicht der Lanze, sondern eines Staarmessers, mit welchem er die vordere Augenkammer auf angegebene Weise öffnete.

Zweiter Act. Die Pupille muss wenigstens theilweise in dem gesunden Theile der Iris angelegt werden, damit sie sich im Dunkeln und auf Mydriatica erweitere und sich so weniger leicht wieder schliesse, später aber durch Bewegung der Iris ihre Grösse dem Lichtgrade entsprechend verändern könne. Zweitens muss sie der Mitte der Iris so nahe als möglich gebildet werden; denn sie ganz in der Mitte zu machen, möchte wohl entweder die Structurveränderung der Iris, oder die Trübung der Hornhaut nie erlauben. Der Arzt schiebt daher das eingebrachte Häkchen flach über die Iris, wenn die Pupille, oder noch ein Theil desselben besteht *), bis über den Pupillarrand, wenn sie aber nicht mehr besteht, bis gegen die Mitte der Iris ein (Taf. 18. Fig. I.), dreht das Häkchen $^1/_4$ um seine Achse, hebt den Griff desselben, senkt es so in die Pupille oder in die Substanz der Iris ein und zieht es, indem er es wieder $^1/_4$ um seine Achse dreht und dadurch die Iris durchbohrt hat, zurück. Um die vielleicht noch durchsichtige Linsenkapsel nicht zu verletzen, darf bei noch offener Pupille das Häkchen nicht vorgeschoben werden. Beim Herausziehen aus der Wunde wird das Häkchen, damit die Iris nicht abgestreift werde, wie bei der Pupillenverziehung angegeben ist, mit seiner Convexität in dem einen Wundwinkel angedrückt und der Griff desselben zu gleicher Zeit dahin geneigt.

Dritter Act. Schon vor dem Einbringen des Häkchens muss die Scheere mässig geöffnet, mit ihrer convexen Seite der Hornhaut zugekehrt, an der Hornhautwunde zum Abschnitte der Iris bereit liegen, so dass, wenn das gefasste Stück der Iris hervortritt, es sich zwischen ihren Blättern befindet. Diese werden, wo nöthig, noch vorgeschoben, an die Wunde angedrückt und das Irisstück rasch abgeschnitten (Taf. 18. Fig. II.). Vorziehen und Abschneiden muss fast ein Moment sein, damit nicht durch eine Bewegung des Augapfels das gefasste Irisstück wieder entschlüpfe, oder die Iris von dem Ciliarligamente abreisse. Es ist daher auch fehlerhaft, diesen Act von einem Gehilfen ausführen zu lassen. Wünschenswerth ist es, dass der Durchmesser der neuen Pupille etwa zwei Linien betrage, jedoch darf sie aber auch nicht viel grösser sein, damit die Netzhaut nicht durch zu viel einfallendes Licht geblendet werde. *Beer*, welcher dieses Operationsverfahren der Korectomie angegeben hat, sagt von einem auf diese Weise von ihm mit Ausschneidung des Pupillarrandes Operirten, dass er ohne Brille und ohne die geringste Beschwerde, wie vormals den kleinsten Druck lesen konnte.

*) Manche Aerzte, z. B *Desmarres*, wollen die Korectomie nur dann gemacht wissen, wenn die Pupille wenigstens noch theilweise vorhanden ist. Dass diese Ansicht unrichtig ist, wird sich nachher bei Betrachtung der Wahl der Operationsmethoden zeigen.

Lässt sich die Iris nicht ohne Gefahr der Zerreissung bis vor die Wunde herausziehen, so muss sie innerhalb der vorderen Augenkammer ausgeschnitten werden, nachdem man die Spitzen der Scheere in die vordere Augenkammer hinter das Häkchen gebracht hat.

Reisst das Häkchen bei dem Vorziehen der Iris aus, so muss diese mittelst eines gezähnten Zängelchens gefasst und abgeschnitten werden.

Tritt nach Eröffnung der vorderen Augenkammer die Iris zwischen die Wundränder, so kann man der Einführung des Häkchens in die vordere Augenkammer überhoben sein. Man fasst dann mit einem feinen Zängelchen die Iris an dem oberen Wundrande der Hornhaut und schneidet mit der Scheere ein Stück von angegebener Grösse aus derselben aus. Es ist besser, die Iris auf diese Weise zu fassen, als die Pupille ohne diese Fassung auszuschneiden, weil sie sonst statt einer runden eine längliche Form erhält und nicht so hoch angelegt wird.

Durch einen Druck auf die harte Haut einen Vortritt der Iris zu bewirken, wie dies von mehreren Aerzten empfohlen worden ist, möchte ich nicht anrathen, da durch einen solchen Druck der Augapfel unnöthiger Weise leidet.

Wenzel hat zuerst die Ausschneidung einer Pupille genau angegeben; die von ihm ausgeübte und beschriebene Methode besteht darin, dass die vordere Augenkammer wie bei der Staaroperation geöffnet wird, dass aber der Arzt, während er bei der Staaroperation die Spitze des Messers durch die Pupille in die Linsenkapsel senkt, das Messer fort und an dem entgegengesetzten Pupillarrande wieder aus derselben herausschiebt und die Kapsel so halbmondförmig einschneidet, der Ausschnit hier in die verschlossene Iris geschieht. Der so gebildete Irislappen wird dann mit der Zange gefasst und mittelst einer convexen Scheere ausgeschnitten.

Diese Methode erfordert aber bei ihrer Anwendung einen weit grösseren Hornhautausschnitt und ist schon dadurch für das Auge gefährlicher. Auch muss die Linse, da die Einschneidung der Iris nie ohne Verletzung der Linsenkapsel geschieht und geschehen kann, stets ausgezogen werden, es mag dieselbe verdunkelt sein oder nicht, wodurch natürlich das Sehvermögen beeinträchtigt wird. Dasselbe gilt von der *Stromeyer*'schen Methode und seinem dazu erfundenen, dem *Jäger*'schen für die Staarausziehung bestimmten Doppelmesser ähnlichen Instrumente. Es sind daher diese Methoden nicht zu empfehlen; beide setzen übrigens einen so günstigen Zustand der Hornhaut und Iris voraus, wie er da, wo die Pupillenbildung zu machen ist, nur selten vorkommt.

Die *Reissinger*'sche, die *Luer*'sche und die diesen nachgebildete *Bowmann*'sche Scheere, sind so zusammengesetzte Instrumente, dass ihre Erlangung, Handhabung und Erhaltung viel zu schwierig sind, als dass man sie empfehlen könnte. Was die Hand des Arztes durch einfache Instrumente erreichen kann, muss man nicht durch so zusammengesetzte ersetzen wollen.

Schauenburg *) hat noch ein anderes Verfahren der Ausschneidung der Iris angegeben, das auch dann seine Anwendung finden soll, wenn man bei fast ganz verdunkelter Hornhaut aus dem nach Eintröpfelung von Atropin-Auflösung verstärktem Lichtscheine auf das Bestehen der Pupille schliessen darf. Er machte, nachdem er die Wirkung der eingetröpfelten Atropin-Auflösung abgewartet hatte, in dem Scleralfalze der Hornhaut durch diese und die Iris mit einer Lanzennadel einen fast senkrechten Einstich, so dass die Iris daselbst in der Breite einer Linie eingeschnitten wird, zieht die Lanze aus der Iris zurück und erweitert dann den Schnitt

*) Die künstliche Pupille vor und in dem Auge. Berlin 1854, bei G. Reimer.

in der Hornhaut bis zu drei Linien. Dann wird ein stumpfes Häkchen durch Hornhaut und Irisrande hinter diese eingebracht, bis in die Pupille vorgeschoben, dasselbe $1/4$ um seine Achse gedreht und nun mit dem ganzen Iristheile aus der Hornhautwunde vorgezogen und mittelst der Scheere abgeschnitten, so dass eine fast viereckige Pupille entsteht.

Irislosreissung, iridodialysis, koredialysis *).

Oft genug hat durch äussere Gewalt eine Loslösung der Iris von dem Ciliarligamente statt gefunden, bald zum Nachtheile des Sehens bei noch vorhandener Pupille, bald mit Wiederherstellung des Sehens durch diese neue Pupille, und nie hat sich meiner Erfahrung nach und meines Wissens im letzteren Falle diese Pupille wieder geschlossen, wenn nicht die Iris noch anderweitig verwundet oder der Augapfel von einer heftigen, von andern Gebilden als der Iris ausgehenden, oder von anderer Ursache als der Zerreissung der Iris entstehenden Entzündung ergriffen wurde. Es ist daher zu verwundern, dass man nicht schon früher auf den Gedanken kam, eine Pupille in dieser Gegend zu bilden.

Jeder der Erfinder bediente sich dazu einer von ihm angegebenen, nach der Fläche gebogenen Nadel, die er durch die harte Haut einführte, in der hinteren Augenkammer bis zum Ciliarligamente vorschob und daselbst von hinten nach vorn die Iris von demselben lostrennte. Aber von dieser Verfahrungsweise, so wie von der *Himly*'schen **), die Nadel nach dem Einführen durch die Lederhaut erst durch die Iris zu stossen und diese dann loszutrennen, so wie von der Anwendung der über die Nase gebogenen Nadel dieses Letzteren, um die Iris an der Schläfengegend loszutrennen, ist man mit Recht längst abgegangen, indem man die dazu nöthigen Instrumente auf gefahrloserem Wege, d. h. durch die Hornhaut, einbringt.

Man bedarf dazu nur einer Lanze, oder eines Staarmessers und eines feinen von *Bonzel* angegebenen Häkchens, dessen Krümmung genau die in Taf. **4**. Fig. XIII. dargestellte sein muss, d. h. die Krümmung muss die eines halben Kreises nicht überschreiten, weil sich sonst die Spitze des Häkchens zu entfernt von seiner Convexität einsenkt.

Die Lanze oder das Messer wird so weit von dem Ciliarrande der Iris als es die Zugänglichkeit der vorderen Augenkammer zu demselben gestattet, durch die Hornhaut vertikal eingestossen und nach Durchdringung der Hornhaut mit Vermeidung der Verwundung der Iris, also indem der Griff des Instruments etwas nach dem Auge geneigt wird, so weit vorgeschoben, dass die Wunde an ihren inneren Rändern ein wenig breiter ist als das einzuführende Häkchen; die äussere Wunde also **2** Linien, die innere $5/4$ Linien misst. Ist der Raum zwischen Hornhaut und Iris so eng, dass man fürchten muss, bei weiterem Vorschieben der Lanze die Iris zu verletzen und dadurch eine die weitere Operation störende Blutung zu veranlassen, so erweitert man im Zurückziehen der Lanze durch die Spitze derselben die Wunde nach einer Seite, besonders an ihren inneren Lippen.

Wäre die helle Stelle der Hornhaut, wo die Pupille gebildet werden soll, nur schmal, so hat man angerathen, den Einstich in die verdunkelte Stelle der Hornhaut selbst zu machen. Meistens ist aber die Iris mit einer so verdunkelten Hornhaut, dass die Koredialysis nöthig wird, so verwachsen, dass das an dieser Stelle eingeführte Häkchen nicht zu dem Ciliarrande der Iris vordringen kann. Vermuthet man dies, so muss der Einstich nur an der Gränze der Verdunkelung geschehen.

*) Sie wurde fast gleichzeitig von *Schmidt* in Wien und *Scarpa* in Pavia empfohlen.

**) Die Krankheiten und Missbildungen des menschlichen Auges.

Um das Häkchen leichter einzubringen, drückt man mit demselben den einen Wundrand ein wenig nieder und schiebt erst dann dasselbe flach zwischen Iris und Hornhaut bis zum Ciliarligamente ein (Taf. **18**. Fig. III.). Dass das Häkchen daselbst angekommen ist, erkennt man daran, dass die leichtfühlende Hand einen elastischen Widerstand findet und das Häkchen selbst nicht mehr sichtbar ist. Nun dreht man den Griff des Instruments $1/4$ um seine Achse und senkt, indem man denselben hebt, das Häkchen ein, zieht es an und trennt so die Iris langsam von dem Ciliarligamente los. Um nicht mit dem Häkchen die vielleicht noch helle Linsenkapsel zu verletzen, wendet man dabei die Spitze des Häkchens ein wenig von derselben ab und vermeidet es, bei dem Zurückziehen den Griff des Instruments zu heben. Man darf sich mit der Lostrennung nicht übereilen, denn nicht selten löst sich die Iris erst dann hinlänglich los, wenn man sie durch ruhiges Halten des Häkchens in Spannung erhält.

Manche Aerzte haben bei der Lostrennung der Iris Aeusserungen der heftigsten Schmerzen des Kranken und nachfolgende neuralgische Zufälle beobachtet. Ich habe dies nie gesehen und bin geneigt anzunehmen, dass diese Zufälle auf unrichtiger Fassung mittelst des Häkchens beruhen, wenn man bedenkt, dass bei zufälligen und absichtlichen Verwundungen der Iris weder Menschen noch Thiere irgend eine Schmerzäusserung von sich geben und dass die vielen zu der Iris gehenden Ciliarnerven Bewegungsnerven sind, so darf man wohl annehmen, dass diese Zufälle, welche bei Lostrennung der Iris von dem Ciliarbande eingetreten sind, mehr dem Einhaken in das Ciliarband und der Zerreissung desselben als der Loslösung der Iris von ihm zuzuschreiben sind.

Zur Lostrennung der Iris bedarf es nur einer sehr geringen Gewalt, und ein geübter Arzt und eine leicht fühlende Hand bemerken daher sogleich, ob sich das Häkchen in der Iris oder in dem Ciliarbande befindet, und wird im letzteren Falle das Häkchen sogleich durch Senkung des Griffs wieder herausheben und richtiger einsenken. Um dieser fehlerhaften Fassung zuvorzukommen, darf das Häkchen nicht viel weniger als im Halbkreise, aber auch nicht stärker gebogen sein, weil es sonst nicht so gut in die Iris eindringt, sondern an ihr hingleitet, oder sie nicht nahe genug an ihrem Ciliarrande fasst und sie dann leichter einreisst.

Ist die Lostrennung gehörig erreicht, etwa in einer Länge von **3**—**4** Linien, und ist die Operation überhaupt leicht gewesen, so hat man nicht zu fürchten, dass sich die Pupille wieder schliesst, und man darf daher das Häkchen durch Vorschieben und $1/4$ Drehung um seine Achse und Senkung des Griffs aus der Iris loshaken, und es aus dem Auge zurückziehen, indem man durch seitliche Biegung des Griffs die Convexität des Häkchens zuerst aus der Wunde hervortreten lässt, wodurch man das Einhaken desselben in die Hornhaut vermeidet. Nur wenn das Häkchen zu weit vorgedrängt in das Ciliarligament einhakte und der Kranke bei der Lostrennung viel Schmerz empfand, oder die Iris bei nicht genug vorgeschobenem Häkchen oder wegen übler Beschaffenheit derselben einriss oder mehrfach verwundet wurde, hat man von der nachfolgenden Entzündung eine Verschliessung der neuen Pupille zu fürchten.

Die Verbindung der Iris mit dem Ciliarligamente kann aber eine durch fibröse Exsudate krankhaft verstärkte und die Ablösung derselben also eine erschwerte, oder die Beschaffenheit der Iris so weich sein, dass sie bei dem Versuche, sie mittelst des einfachen Häkchens loszutrennen, einreisst. Um dies zu verhüten, hat *Reissinger* sein Doppelhäkchen erfunden (Taf. **4**. Fig. XIV. AB.). Die Häkchen selbst werden durch Federkraft auseinander gehalten und durch Vorschieben des Schliessers vereinigt. Das Häkchen wird geschlossen durch die Hornhautwunde, wie das einfache Häkchen eingeführt und erst dann geöffnet, wenn es bereits an dem Ciliar-

ligamente angekommen und $1/4$ um seine Achse gedreht ist (Taf. 18. Fig. VI.). Sind die dadurch auseinander gewichenen Häkchen eingesenkt, so wird das Zängelchen wieder geschlossen und die so doppelt oder eigentlich dreifach gefasste Iris von dem Ciliarligamente losgezogen. Das Uebrige der Operation bleibt sich gleich.

Die von *Jüngken* [nach *Gräfe*], *Schlagintweit, Langenbeck* und Andern angegebenen Instrumente zur Spitzendeckung des einfachen so wie des doppelten Häkchens, damit man nicht an einer falschen Stelle in die Iris einhake oder beim Herausziehen in der Hornhaut haften bleibe, sind für einen geübten Augenarzt ganz überflüssige, die Operation nur erschwerende Dinge *).

Man ging bei Erfindung dieser Deckungsmittel von der Ansicht aus, dass das oder die Häkchen in der vorderen Augenkammer zwischen Hornhaut und Iris weit fortgeschoben werden müssten und dabei leicht einhaken könnten. Da aber durch diese Operation nur eine Randpupille gewonnen wird, eine Mittel- oder Seitenpupille aber stets einer Randpupille vorzuziehen ist, so darf diese Operation nur dann gemacht werden, wenn die Hornhaut in so weitem Umfange verdunkelt ist, dass nur noch die Anlegung einer Randpupille übrig bleibt. Dann ist aber die Entfernung des Ciliarrandes der Iris von dem Einstiche in die Hornhaut eine nur sehr geringe und der Weg für das Häkchen ein sehr kurzer, leicht zu überwachender.

Für Anwendung der Assalinischen Zange wird mehr freie Iris und Hornhaut erfordert, als in den für diese Operation sich eignenden Fällen vorhanden ist, abgesehen davon, dass die Iris dadurch gequetscht wird.

Um der Verengerung und Wiederverschliessung der Pupille vorzubeugen, hat man dreierlei Veränderungen bei der Koredialysis angegeben: 1) Mit Einklemmung der Iris, iridenkleisis; 2) mit Abschnitt des erfassten Irisstücks, iridectomia; 3) mit Einschneidung, iridotomedialysis.

Bei ersterer, von *Langenbeck* zuerst ausgeführten Methode, wird die von dem Ciliarligamente losgetrennte Iris, wie bei der Koreparhelkysis, in die Wunde hineingezogen (Taf. 18. Fig. IV.), indem der Griff des Häkchens nach der der Spitze entgegengesetzten Seite geneigt und das Häkchen selbst, damit die Iris nicht abgestreift werde, in den seiner Convexität entsprechenden Wundwinkel angedrückt wird. Bleibt die Iris eingeklemmt, so zieht man den Haken zurück und überlässt dieselbe der Verwachsung mit der Hornhaut. Ist aber die Hornhautwunde nicht so eng, dass die Iris dadurch fest gehalten würde, so zieht man dieselbe durch die Wunde noch weiter hervor und schneidet das vorgezogene Stück mittelst der Scheere hinter dem Häkchen ab (Taf. 18. Fig. V.).

Ueberhaupt ist wohl diese, schon von *Assalini* ausgeführte Verbindung der Koredialysis mit der Korectomie stets der einfachen, so wie der mit Iridenkleisis verbundenen Koredialysis vorzuziehen, da die Oeffnung in der Iris dadurch nicht nur gesicherter ist, sondern auch der Mitte näher gebracht wird, als dies bei der einfachen Iridodialysis der Fall ist. Die von *Donegana* **) angegebene Iridotomedialysis besteht darin, dass die Iris nach ihrer Lostrennung vom Ciliarligamente noch eingeschnitten wird. *Donegana* hat dazu eine sichelförmige Nadel angegeben. Aber die nach der Loslösung vom Strahlenbande so schlaffe Iris einzuschneiden, möchte wohl nicht leicht, besonders nicht mit concaver Schneide gelingen. Eher möchte dabei die Iris noch weiter vom Strahlenbande losgetrennt werden. *Donegana* will zwar auf diese Weise viele glückliche Operationen gemacht haben; aber die von ihm auf diesem Wege vollführten und in seinem Werke abgebildeten Pupillen sind bei einer Beschaffenheit der Hornhaut und Iris gemacht, die für jede Art der Pupillenbildung günstig war und bei welcher diese Methode hätte gar nicht angewendet werden sollen, da diese Beschaffenheit die Anlegung einer Seitenpupille erlaubte, welche, wie schon gesagt, einer Randpupille bei weitem vorzuziehen ist.

Nach dem Vorschlage von *Huguier* *), die Iris erst nach dem Einschneiden auf beiden Seiten des Schnitts von dem Ciliarbande abzulösen, möchte wohl nur selten gelingen.

*) Solche, und überhaupt zur Lostrennung der Iris vom Ciliarligamente erfundene Instrumente sind: das Röhrchen von *Langenbeck*, das unter dem Haken vorgeschoben wird, indem dessen Rand, da wo der Haken aufliegt, etwas breiter ist. Das Coreoncion von *Gräfe* u. *Jüngken*, dessen Stäbchen vor das Häkchen vorgeschoben wird. Von *Schlagintweit* dasselbe Instrument (Iridankistron), nur dass das Stäbchen in die Krümmung des Häkchens geschoben wird, die Concavität desselben ausfüllend; das Raphiankistron von *Emden*, die Hakennadel von *Lusardi*, die Staarnadellanze von *Wagner*, der Lanzenhaken von *Geiger*. Ferner die Instrumente von *Grülmann*, *Dzondi*, *Nowicki* (Labidobelanonkistron), *Geiger*, *Franke*, *Wernek*.

**) Della pupilla artificiale etc. Milano 1809.

Irisausreissung, Iridorhexis.

Eine Operationsweise, welche von *Desmarres* geübt und beschrieben ist**). Sie soll bei der Pupillensperre dann angewendet werden, wenn dieselbe mit synechia anterior oder posterior verbunden ist. Man braucht dazu:

1) eine Lanze,
2) das gebogene, gezähnte Zängelchen,
3) eine Hohlscheere.

Nachdem am Scleralrande der Hornhaut in diese selbst mittelst der Lanze eine Wunde von der Grösse gemacht wurde, wie sie zur Korectomia angegeben ist (Taf. 18. Fig. VII.), geht man sogleich mit der geschlossenen Zange, deren Convexität dem Augapfel zugewendet ist, unter dem Hornhautlappen bis zur Verbindung der Iris mit der Kapsel oder der Hornhaut ein, drückt den vorderen Theil der nun geöffneten Zange gegen die Iris, so dass der zwischen die Aeste der Zange getretene Theil derselben fassbar wird, schliesst die Zange und reisst das Stück von seinen Verbindungen und von der übrigen Iris ab, zieht es aus der Wunde hervor und schneidet es mit der Scheere weg (Taf. 18. Fig. VIII.). Ist die Pupille zu schmal gerathen, so geht man mit der Zange nochmals in die vordere Augenkammer ein, schiebt aber nun die Spitze des einen Astes des Zängelchens hinter die Iris, fasst noch ein Stück der Iris und reisst es aus.

Desmarres hat dazu eine Zange empfohlen, welche sich nur bis zu einer bestimmten Weite öffnet. Ich habe unter gleichen krankhaften Verhältnissen die Koretomie angerathen und kann daher hier die Rhexis nur dann empfehlen, wenn die durch die Koretomie gebildete Pupille nicht gross genug sein sollte. In diesem Falle wird man durch eine gemachte Hornhautwunde das Zängelchen so einführen, wie es eben zur Erweiterung der Pupille angegeben wurde und an der einen Seite der Pupille ein Stück zur Vergrösserung derselben ab- und ausreissen. Hierbei bliebe wenigstens der eine Rand der Pupille, durch eine reine Schnittwunde gebildet, die Verwundung durch Abreissen wäre weniger gross und die Verschliessung weniger zu fürchten.

Die Rhexis kann aber auch an dem Ciliarrande der Iris vorgenommen werden. Es ist dies schon öfters wider den Willen des Arztes bei der Loslösung der Iris von dem Ciliarbande vorgekommen, aber vorsätzlich finde ich sie nur von *Heusinger* gemacht und empfohlen.

Die Hornhaut wird wie zur Loslösung der Iris durchstochen; statt des Häkchens aber wird ein feines gezähntes Zängelchen bis zum Ciliarrande der Iris eingeführt, diese daselbst in gehöriger Breite gefasst und das Gefasste ausgerissen und, wo nöthig, abge-

*) Des operations de pupille artificielle. 1841.

**) *Desmarres*, Handbuch der gesammten Augenheilkunde. Erlangen 1852.

schnitten. *Heusinger* hat dadurch in den verzweifelten Fällen, auch wo die noch lichte Stelle der Hornhaut nicht ganz durchsichtig war, den Kranken noch etwas Gesicht verschafft. Ja es wurde dieses später noch dadurch besser, dass sich die Hornhaut an der Stelle der neuen Pupille etwas mehr aufhellte.

Oft kann man bei keiner dieser Operationsmethoden sogleich nach den Operationen erkennen, ob dieselbe wirklich gelungen ist oder nicht. Fast immer wird die neue Pupille durch das ergossene Blut mehr oder weniger verschlossen. Hat man aber die Ueberzeugung, dass die Operation richtig gemacht wurde, so verliere man nicht sobald die Hoffnung, wenigstens wiederhole man die Operation nicht sobald, oder schlage einen anderen Weg derselben ein; denn das Gesicht tritt nicht selten erst nach Wochen und Monaten, und manchmal in einem Grade ein, dass der Arzt selbst dadurch überrascht wird.

Ist das Uebel, welches die Pupillenbildung nothwendig macht, mit Linsenverdunkelung verbunden, so kann dieselbe, wenn auch vermuthet, doch erst wenn die Pupille bereits gebildet ist, und zuweilen wegen Bluterguss auch dann noch nicht mit Sicherheit erkannt werden. Ausziehen lässt sich der Linsenstaar nur bei der Ausführung der *Wenzel*'schen Methode der Korectomie; ein Verfahren, dessen Nachtheile wir bereits nachgewiesen haben. Nach der *Beer*'schen Methode der Irisausschneidung, oder nach der mit Koredialysis verbundenen, auch nach Rhexis und nach Korectomie in der Mitte der Iris kann man die Reclination der Linse nach unten oder nach aussen machen. Bei den übrigen Methoden möchte es gerathener sein, den Staar später durch Scleronygma zu dislociren.

Adams *) hat vorgeschlagen, die neugebildete Pupille auf mechanischem Wege dadurch offen zu erhalten, dass man den vorhandenen grauen Staar zugleich womöglich zerbröckele und einen Theil desselben in die Pupille bringe. Wenn aber der Staar auch wirklich zertheilbar wäre, so möchte, wenn die Instrumente, wie empfohlen und wie allgemein geschieht, durch die Hornhaut eingebracht sind, dieser Vorschlag wohl kaum auszuführen sein. Auch möchten, wenn der Staar nicht sehr weich wäre und schnell aufgelöst würde, von der mechanischen Einwirkung auf die Iris üble Folgen zu fürchten sein.

Wahl der Operationsmethode.

Es bleibt nur noch übrig zu bestimmen, in welchen Fällen jede dieser verschiedenen Methoden vorzugsweise ihre Anwendung findet.

Die Koretomie ist die am leichtesten auszuführende, schmerzloseste und sicherste Methode der Pupillenbildung, und ist daher, wo sie zu machen ist, besonders wenn die Pupille in der Mitte angelegt werden kann, jeder andern Methode vorzuziehen. Daher wenn die Hornhaut klar und der Pupillenrand der Iris mit der Linsenkapsel vollständig verwachsen, die Linse aber noch vorhanden ist, auf welcher dann die Einschneidung der Iris und der Kapsel gemacht und sie selbst zerstückelt oder dislocirt werden kann. So muss sie auch gemacht werden, wenn die Pupillarmembran noch vorhanden, und endlich wenn der Pupillarrand der Iris mit der Mitte der Hornhaut rings verwachsen, neben der Mitte die Hornhaut hell und die dahinter gelegene Iris übrigens gesund ist.

Wenn aber bei Pupillensperre und ungetrübter Hornhaut die Iris keine feste Unterlage an Kapsel und Linse hat und nach der Entstehung des Pupillenverschlusses hinlängliche Zeit vergangen war [nach Verschwinden aller entzündlichen Erscheinungen wenigstens Monate], aus der man schliessen kann, dass die Natur für Herstellung der Pupille nichts mehr thun werde, so ist die Verbindung des Pupillarrandes unter sich in der Regel fester als die der Iris mit dem Ciliarbande. Wendet man in diesem Falle die zur Zerschneidung der Exsudate und der Wiedereröffnung der Pupille nöthige Gewalt an, so weicht die Iris vor der Schneide des Instruments mehr und mehr zurück und trennt sich endlich von dem Ciliarligamente los. Hier darf also die Koretomie nicht unternommen, sondern es muss die Korectomie gemacht werden.

Dasselbe ist der Fall, wenn die Pupillensperre keine vollkommene, ein Theil der Pupille noch vorhanden, dieselbe aber von Hornhauttrübung verdeckt ist. Fehlerhaft ist es aber, die Korectomie, wie dies einige Schriftsteller gethan haben, auf diesen Fall und auf die einfache Pupillenverdeckung beschränken zu wollen.

Die Koredialyse, am sichersten mit Korectomie verbunden, findet dann ihre Anwendung, wenn die Iris von Hornhauttrübung bis gegen den Ciliarrand verdeckt ist, dieser selbst aber noch gesund erscheint.

Die Rhexis neben der Mitte der Iris ist dann zu empfehlen, wenn der Pupillarrand der Iris mit der Hornhautmitte verwachsen, daneben aber die Hornhaut hell und die bereits versuchte Koretomie kein hinlänglich befriedigendes Resultat gegeben hatte.

Die Rhexis am Ciliarligamente aber nur dann, wenn die Hornhaut allein an dieser Stelle noch hell oder doch durchscheinend, und aus der Farbe und der Structur der Iris oder aus vorhergegangenen Erscheinungen zu vermuthen steht, dass die Verbindung der Iris mit dem Ciliarrande durch neu erzeugte fibröse Gebilde krankhaft verstärkt ist.

Pupillenbildung in der harten Haut, Sclerectomia.

Da die harte Haut undurchsichtig ist und zur Pupillenbildung in der Gefässhaut und Netzhaut stets mit weggenommen werden muss, so hat man diese Art der Pupillenbildung nach dem Ausschnitte aus der Sclera benannt.

Zwar ist es bis jetzt keinem Arzte, welcher die Pupillenbildung in der harten Haut an lebenden menschlichen Augen unternahm (*Beer*, *Himly*, *Riecke*, *Mösner*, *Ullmann*, *Hüter*, *Müller*, *v. Ammon* u. s. w.), so wenig wie mir selbst gelungen, die Pupille für das Licht durchgängig zu erhalten, indem dieselbe, wenn auch einige Zeit offen und das Sehen vermittelnd, immer wieder durch Verwachsung der Wundränder, oder durch Trübung der überhäuteten Stelle verloren ging. Aber von *Stilling* und Anderen an Thieraugen angestellte Versuche sprechen doch für die Möglichkeit des Offenerhaltens einer solchen Pupille und eines dadurch herzustellenden, obgleich nur sehr geringen Sehens, und von den sechs Menschen, an denen *Riecke* eine solche künstliche Pupille anlegte, behielten doch wenigstens zwei eine hellere Lichtempfindung, als sie vor der Operation hatten. Da aber für ganz Erblindete auch das geringste Sehen, ja schon eine verstärkte Lichtempfindung von hohem Werthe ist, so wäre es Unrecht, die Versuche zur Erreichung dieses Ziels, wie dies fast schon geschehen zu sein scheint, ganz aufzugeben, besonders da ja diese Operation nur dann gemacht werden darf, wenn entweder die ganz verdunkelte Hornhaut, oder die durch Exsudat völlig erfüllte vordere Augenkammer (wie in dem von *Ullmann* erzähltem Falle *) dem Arzte jede Hoffnung auf anderweitige Herstellung des Gesichts benimmt.

Autenrieth, der diese Operation schon 1814 **) vorgeschlagen hat, verrichtete dieselbe so, dass er nach vertikaler Trennung der

*) A treatise on artificial pupil. London 1819.

*) *von Ammon's* Zeitschrift für Ophthalmologie 2r Bd. 1s Heft.

**) *Weber*, J. S. praes. de *Autenrieth*. Dissertat. sistens observationes in coretodialysin et pupillam in sclerotica operiendam. Tubingae 1817.

Bindehaut an dem äusseren Rande der Hornhaut und nach Zurückschiebung derselben nach aussen daselbst ein etwa zwei Linien grosses Stück aus der harten Haut und der Gefässhaut mittelst eines Staarmessers, einer Zange und einer gebogenen Scheere ausschnitt. Ein von ihm dazu vorgeschlagenes trephinartiges Instrument hat er nie selbst angewendet.

Um eine bessere Rundung der Pupille herzustellen, machte *von Gärtner* den Schnitt durch Lederhaut und Gefässhaut mittelst des Staarmessers, wie man bei Staarausziehung denselben in der Hornhaut macht. Er liess das Messer horizontal, die Schneide nach unten gekehrt, 2—$2^1/_2$ Linien von der Hornhaut eindringen, führte es von da bis zur Hornhaut und schnitt den bereits unten abgetrennten Lappen nun nach oben mittelst der Scheere halbkreisförmig ab und bildete so eine fast runde Pupille.

Dagegen schnitt *Hüter* auf ähnliche Weise ein dreieckiges Stück der Lederhaut und der Gefässhaut aus. *Riecke* trennte die Bindehaut mit der Kniescheere, brauchte zur Bildung der Pupille ein Staphylommesser und überdeckte die neue Pupille mit dem Bindehautlappen, dessen Wundrand er an dem andern mittelst der Knopfnath befestigte.

v. Ammon, welcher aus seiner Praxis drei Fälle von Pupillenbildung in der harten Haut aufführt, gab dazu ein gebogenes einschneidiges Messerchen an, das er Sclerotom nannte, und schlug, da auch ihm die Offenerhaltung der Pupille nicht gelungen war und er das Gelingen der Operation von der richtigen Ueberdeckung der Wunde mit Bindehaut abhängig glaubte, um dieselbe unverletzt zu erhalten, vor, von innen her ein Stück aus der Chorioidea und Sclera subcutan, mittelst zweier durch die Cornea eingeführter Nadeln auszuschneiden. Doch ist meines Wissens diese Operationsweise von Niemandem an Lebenden versucht worden.

Man fand nämlich, dass in der offenbleibenden Wunde sich von plastischem Exsudate eine helle, den Glaskörper an der Stelle der harten und Gefässhaut überdeckende, einer serösen ähnliche Haut erzeugte, deren Bildung nicht nur von den Wundrändern der genannten Häute, sondern auch von denen der Bindehaut ausging, mit denen sie anfangs durch Blutgefässe, die später obliterirten, verbunden war, und dass die über die Wunde gelegte Bindehaut entweder zusammenschrumpfte, oder doch trübe ward, und dass das unter ihr liegende, den Glaskörper unmittelbar überdeckende Häutchen klarer wurde, wenn es nicht von der Bindehaut überzogen war, sondern die Stelle desselben zugleich mit vertrat. Und so entfernte man dann mit dem Einschnitte in die Lederhaut zugleich die Bindehaut und brachte sie demnach aus dem Bereiche der künstlichen Pupille.

Die Erfahrung hatte aber auch gelehrt, dass besonders die Ränder der dreieckigen und auch die der länglichen Wunde der harten Haut wieder verwuchsen und dass viereckige Wunden derselben noch sicherer als runde offen blieben, und so wählte man zur Bildung dieser Art von Pupillen die viereckige Form (*Hüter*, *Riecke* und *Stilling*), denen man die Grösse der natürlichen Pupille, also von etwa 2 — $2^1/_2$ Linien ins Gevierte gab, und die man in dem äusseren Augenwinkel anlegte.

Man bedarf dazu eines lanzenförmigen Scalpells (Taf. 4. Fig. VII.), oder eines (etwa des *Beer*'schen) Staarmessers, eines Hakenzängelchens (des *Blömer*'schen, Taf. 1. Fig. XII.) und einer feinen Kniescheere, oder besser einer auf das Blatt gebogenen Winkelscheere.

Nachdem die Lider, nicht wie bei der Staaroperation, sondern um mehr Freiheit für den Augapfel zu gewinnen, wie bei der Staphylomoperation, auseinander gehalten sind, wird die Lanze oder das Staarmesser, die Flächen nach den Augenwinkeln gekehrt, in dem ausseren Augenwinkel 2 — $2^1/_2$ Linien von der Hornhaut, in der Höhe des horizontalen Durchmessers des Augapfels durch die harte Haut, Gefässhaut und Netzhaut in den Glaskörper so tief eingestossen, dass die dadurch entstandene Wunde die Länge von 3 bis $3^1/_2$ Linien hat (Taf. 18. Fig. IX.). Nachdem das Messer zurückgezogen ist, wird der eine Ast des Zängelchens durch die Wunde auf die innere Fläche des auszuschneidenden Stückes eingebracht und ebenso, aber nur in dem einen Winkel der Wunde der eine Scheerenast. Nachdem nun der erste horizontale Einschnitt durch alle drei Häute bis zur Hornhaut gemacht worden ist, wird in dem anderen Wundwinkel der gleichlaufende Schnitt gemacht (Taf. 18. Fig. X.) und der viereckige Lappen mittelst eines dritten Scheerenschnittes von seinen Verbindungen losgetrennt. Da der Scheerenast einen Theil des Wundwinkels ausfüllt und die Horizontalschnitte also nicht ganz im Winkel statt finden können, so würden, wenn die vertikale Wunde nicht länger wäre als die Pupille breit werden soll, die horizontalen Schnitte zu nahe aneinander fallen und die Pupille zu schmal werden.

Um aber die Pupille der Augenaxe näher zu bringen und dadurch das Sehen mittelst der neuen Pupille zu verbessern, hat *Hüter* vorgeschlagen, zugleich mit dem Stücke aus der Lederhaut, Gefässhaut und Netzhaut ein Stück aus dem corpus ciliare der Iris und der Hornhaut wegzunehmen. *Hüter* und *Stilling* haben diese Operationsmethode oft an Hunden mit günstigem Erfolge gemacht. Das Verfahren dabei ändert sich im Wesentlichen nur darin, dass das Messer nun 1 — $1^1/_4$ Linien vom Hornhautrande in die Lederhaut eingestossen und in der Hornhaut 1 — $1^1/_4$ Linien von der Lederhaut ausgestossen wird, so dass die Hälfte des auszuschneidenden Vierecks sich in der Lederhaut und die andere Hälfte in der Hornhaut befindet.

Zur Vereinfachung der Operation hat *Bünger* ein eigenes, aus drei Klingen bestehendes Instrument erfunden (Taf. 5. Fig. II.). Es wird dasselbe mit seiner Mittelklinge an derselben Stelle, die für das einfache Messer angegeben wurde, bis in den Glaskörper eingestossen, der Griff dann nach hinten geneigt, das Instrument vorgeschoben und an der angegebenen Stelle in der Hornhaut ausgestossen (Taf. 18. Fig. XI. u. XII). Hier und da zurückbleibende Verbindungen des Lappens werden mittelst Zängelchens und Scheere getrennt. *Bünger* hat noch ein anderes Instrument mit vier Klingen erfunden, mit welchem der viereckige Lappen blos durch Einstossen des Instruments ausgeschnitten wird. Nach *Stilling* fielen aber die mit diesem so zweckmässig erscheinenden Instrumente angestellten Versuche nicht günstig aus.

Vorausgesetzt, dass die Operation nicht bei Cirsophthalmie, bei Synchisis, hydrops oculi, oder anderen bedeutenden Leiden des Auges gemacht werde, sind bei dieser Operation eben keine gefährlichen Folgen zu fürchten, denn der Schmerz ist nicht gross, die Blutung zwar nicht unbedeutend, aber doch nicht Gefahr drohend, und von der nachfolgenden Entzündung ist schon wegen der verminderten Spannung der Augenhäute im Allgemeinen nicht viel zu fürchten. Der Austritt der Linse und ein grösserer Vorfall des Glaskörpers sind aber deswegen üble Zufälle, weil durch das Zusammensinken der Augenhäute die Wundränder sich einander nähern und um so leichter mit einander verwachsen.

Sind etwa zurückbleibende Partien der Chorioidea oder der Iris mittelst des Zängelchens, oder schwarzes Pigment mittelst des Pinsels aus der Wunde entfernt, so ist die Nachbehandlung wie die nach Staarausziehung. Leichte Bedeckung des operirten Auges mittelst eines Leinwand-Bäuschchens und Schliessen des anderen Auges durch englisches Pflaster, ruhiges Verhalten des Kranken ohne Vorneigung des Kopfes; die ersten Tage Auflegen von auf Eis gelegenen Läppchen und, wo nöthig, weiteres antiphlogistisches Verfahren. Untersuchung des Auges nur im Nothfall vor dem neunten oder zehnten Tage.

Blieb die Pupille wirklich offen, so darf man doch auch im günstigsten Falle für das Gesicht des Kranken nichts Grosses

erwarten; gleich nach der Operation ist dasselbe gewöhnlich besser als wenn sich die Wunde erst durch ein neues Häutchen, eine Pseudocornea (cornea succenturata) geschlossen hat. Das Verhältniss der Durchsichtigkeit dieses Häutchens ist das eines matt geschliffenen Glases gegen das eines vollkommen glatt geschliffenen, und wenn wir auch annehmen, dass durch mehr und mehr eintretende Obliteration der dieselbe ernährenden Gefässstämmchen (wie sich dies allerdings aus Sectionen ergeben hat), die Blutgefässchen der neuen Haut sich mehr zusammenziehen und diese dadurch heller werde, so ist doch wohl eine vollständige Aufhellung derselben nicht zu erwarten. Ueberdies ist ja schon durch den Verlust der Linse, die, wenn sie noch vorhanden war, sich nach dieser Operation stets verdunkelt, und wenn keine Auflösung statt fände, durch Dislocation entfernt werden müsste, das Gesicht kurz und besonders dadurch schwach, dass der Hauptstrahl des zu betrachtenden Gegenstandes nur auf die Peripherie oder doch mehr oder weniger entfernt von ihrem Mittelpunkte auf die Netzhaut fällt. Das Gesicht war daher in den bisher beobachtenden Fällen darauf beschränkt, dass der Operirte nur die Umrisse grösserer Gegenstände und nur wenn sie dem Auge nahe gebracht wurden, erkennen, und nur einfache und helle Farben von einander unterscheiden konnte.

Besteht daher bei einem Erblindeten noch einigermassen lebhafte Lichtempfindung, die dem Kranken immer viel werth ist, und ihm bei seinen Bewegungen zuweilen so leitet, dass er allein durch die Strassen gehen und das Offenstehen einer in einen unbeleuchteten Raum führenden Thüre bemerken, ja bei völlig verdunkelter Hornhaut doch noch einfache Farben von einander unterscheiden kann, so ist die Operation einer Pupillenbildung in der Lederhaut stets gefährlich, indem dadurch dem Kranken auch dieses geringe Sehen, ja alle Lichtempfindung verloren gehen kann, so wie z. B. in dem von *Ullmann* erzählten Falle, wo die 11 Tage nach der Operation noch freie Pupille schon 6—7 Wochen nachher undurchsichtig überhäutet war und *sich die Lichtempfindung* im Verhältniss zu der vor der Operation vorhandenen gemindert hatte. (Möchte doch jeder Arzt die Ergebnisse seiner Praxis so offen mittheilen!)

Staaroperation,
operatio cataractae,

ist die Operation, mittelst welcher der graue Staar aus dem Bereiche der Pupille entfernt wird. Der Zweck dieser Operation ist, den Lichtstrahlen (den Aetherwellen) den durch den grauen Staar verschlossenen Weg zur Netzhaut wieder zu eröffnen.

Um sich die zu Staaroperationen nöthige leichte Hand zu erwerben, muss man sich in Ausübung derselben fleissig üben, was am besten an menschlichen Leichen geschieht, welche auf einen Stuhl gesetzt wurden. Wer dazu nicht Gelegenheit hat, befestige, wenn ihm menschliche Augen fehlen, Schweinsaugen hinter den Augenöffnungen einer Maske, und treffe die Vorrichtung, dass dieselben, um ihren Häuten die gehörige Spannung zu geben, von hinten nach vorn zusammengedrückt werden können. Eine solche Vorrichtung ist in Taf. 6. Fig. V. A u. B, Fig. VI. A u. B, Fig. VII. u. Fig. VIII. A u. B. abgebildet. (S. die zu Tafel 6 gehörende Erklärung.)

Die mancherlei Erfindungen, um dabei die Bewegungen des Auges nachzuahmen, gehören in das Gebiet der Spielerei, da ja das Auge doch vor oder bei der Operation selbst auf irgend eine Weise festgestellt wird.

Um die Veränderungen in der Lage der Linse bei Staaroperationen beobachten und beurtheilen zu können, muss dieselbe undurchsichtig sein. Um nun diese Undurchsichtigkeit zu bewirken, ohne dass die Durchsichtigkeit der Hornhaut dabei leide, hat man eine Spritze erfunden (Taf. 6. Fig. IV.), mittelst welcher Sublimatauflösung in die Linse eingespritzt wird. Mittelst des Stilets, welches durch den Stempel der Spritze und durch diese und das Röhrchen geht, und durch ein in dem Griffe befindliches Schräubchen festgestellt werden kann, wird die harte Haut nebst der Chorioidea und Linsenkapsel durchbohrt. Ist dies geschehen, so lüftet man das Schräubchen, schiebt das Spritzenröhrchen durch die Wunde bis in die Linse, zieht das Stilet zurück und spritzt die Flüssigkeit ein.

Die Staaroperation kann zu jeder Jahreszeit gemacht werden, und man hat daher nicht nöthig, wie dies bisher nicht ungebräuchlich war, den Frühling abzuwarten, nur muss die Witterung eine gute, oder doch eine für die Constitution des Kranken passende, in der Regel nicht zu heiss, nicht zu kalt sein. Sie kann im Kindesalter, im zweiten Lebensjahre und auch im höchsten Lebensalter statt finden, ja sie ist im jugendlichen und im höhern Alter weniger gefährlich als in der mittleren Lebenszeit, da in dieser letzteren der durch die Operation verursachten Verwundung eine stärkere Reaction zu folgen pflegt. Bei in dem ersten Lebensalter am Staare Erblindeten, sogen. Blindgeborenen, zur Operation das zwölfte oder funfzehnte Jahr abzuwarten, wie dies sonst als nothwendig angenommen wurde, ist deshalb fehlerhaft, weil in je jüngeren Jahren der Verlust der Linse statt findet, er sich wie auch bei anderen organischen Gebilden desto leichter und sicherer ausgleicht und daher erfahrungsmässig das Gesicht bis zum vierten Jahre Operirter besser wird als das, bei welchen die Operation später gemacht wurde.

Eine Vorbereitung zu der Operation ist unnöthig, wenn nicht bereits Störungen in der Gesundheit des Kranken eingetreten oder zu fürchten sind. Ist z. B. Stuhlverhaltung da, so muss diese vorher durch auflösende oder abführende Mittel beseitigt werden. Sonst ist es in der Regel gut, wenn dem Kranken nicht Zeit gelassen wird, sich vor der Operation, von deren Gelingen sein ganzes Lebensglück abhängt, zu fürchten, wenn er Tag und Stunde sich später denkt und er durch ihre Ausführung überrascht wird. Häufig habe ich dem Kranken gesagt, dass ich für die am andern Tage zu machende Operation nur etwas vorbereiten wolle, und so war dieselbe vollendet, ehe der Kranke wusste, dass sie vor sich gehen sollte.

Wohl ziemlich allgemein wird die Pupille vor der Operation durch Mydriatica erweitert. Wenn eine solche Erweiterung auch zur Erkennung der Beschaffenheit des Staars und wegen Bestimmung der anzuwendenden Operationsweise stets unerlässlich ist, so ist dieselbe doch nicht immer um der Operation willen nöthig, und braucht ihr also nicht kurz vorherzugehen, ja sie ist zuweilen sogar, wie wir später sehen werden, der richtigen Ausführung derselben hinderlich.

Der Versuch der Umwandlung eines harten Staars mittelst des Galvanismus in einen weichen, um statt der Ausziehung die Umlegung des Staars machen zu können, wie *Strauch* empfohlen hat, möchte schwerlich einen practischen Nutzen gewähren, da die Ausziehung an sich nicht gefährlicher ist als die Umlegung, die Ortsveränderung eines kleinen Staars leichter ist als eines grossen, und ein im Auge durch Galvanismus ohne Nachtheil für dasselbe aufzulockernder Staar sich, wenn er aus seinen Verbindungen getrennt ist, auch ohne Galvanismus auflösen würde.

Um bei unruhigen Kranken die Bewegungen des Auges doch einigermassen zu hemmen, kann man das andere geschlossene Auge mit Baumwolle bedecken und diese durch ein Bäuschchen und durch angespannte Heftpflasterstreifchen andrücken.

Chloroform habe ich bei anderen Augenoperationen, doch nie bei Staaroperationen angewandt, auch dabei seine Anwendung nie nöthig gefunden oder vermisst. Wem es jedoch an hinlänglicher Uebung im Operiren und daher an Leichtigkeit der Hand gebricht, könnte wohl dazu seine Zuflucht nehmen, doch ist seine

Anwendung bei der Staaroperation mit Keratotomie deshalb gefährlich, weil etwa eintretende spastische Zusammenziehung der Augenmuskeln die Linse mit dem ganzen Glaskörper hervorpressen würde, da hingegen bei der Staaroperation mittelst Punction für einen nur einigermassen geübten Augenarzt das Chloroformiren etwas Ueberflüssiges ist.

In vielen Lehrbüchern wird verlangt, dass man für die Operation des Staars die Reife desselben abwarten solle. Der Ausdruck „reif" bezeichnet die mit dem Ablaufe eines organischen Processes erlangte naturgemässe Ausbildung eines organischen Gegenstandes. Auch von dem grauen Staare nimmt man nun an, dass er durch einen organischen, oder durch einen krankhaften Process entstehe, und dass mit dem Erlöschen desselben der Staar den höchsten Grad seiner Ausbildung erlangt habe, und dass diese Ausbildung, die sogenannte Reife des Staars, sich dadurch kund gebe, dass 1) die Verdunkelung den ganzen Umfang der Linse oder ihrer Kapsel einnehme, 2) dass die Verdunkelung dicht, dem Lichte undurchdringlich, 3) die Consistenz des Staars fest oder flüssig und das Gesicht bei entsprechender Pupillengrösse fast ganz aufgehoben sei. Aber erstens entsteht der graue Staar nicht immer durch einen krankhaften Process, sondern vielleicht ebenso häufig aus Mangel an Ernährung, und zweitens kann der krankhafte Process erlöschen, ehe in dem Linsensysteme die angegebenen krankhaften Veränderungen eingetreten sind, wo dann dieselben auf der erlangten Stufe stehen bleiben. Diese Bezeichnung ist daher keine wissenschaftliche und kann nur dazu dienen, ein Beruhigungsmittel für die Laien wegen Verschiebung der Operation abzugeben.

Allerdings muss der Arzt warten, bis der krankhafte Process, auf dem die Staarbildung beruht, vollständig erloschen ist. Die Freude des durch die Operation erlangten Gesichts dauert sonst nicht lange, weil zuweilen bald nach der Operation, oder erst auch nach Wochen, ja Monaten der Krankheitsprocess die sonst vielleicht frei und klar gebliebene hintere Kapselwand, oder noch häufiger die Iris ergreift und Verdunkelung der ersteren, sogen. Nachstaar, oder Pupillensperre bildet und so das neu erlangte Gesicht wieder verloren geht, wie dies auch nach gut gelungenen Staaroperationen nicht selten geschieht. Aber dieses Erlöschen des kranken Processes erkennt man nicht nur an der gänzlichen und saturirten Verdunkelung der Linse oder ihrer Kapsel, sondern auch ohne diese an der freigewordenen Bewegung der Iris, an dem Aufhören von Schmerzen in der Umgegend des Auges und an dem Verschwinden mancher anderer krankhafter Erscheinungen, mit dem Auge in Verbindung stehender Gebilde. Dagegen kann man, wenn die Staarbildung auf mangelhafter oder fehlerhafter Ernährung beruht (bei alten Leuten oder nach Erschütterungen des Auges), die Operation in jedem Zeitraume der Ausbildung des Staars vornehmen.

Ist das Gesicht des anderen Auges noch gut, so operire man nicht; denn das glücklich operirte Auge kann nur störend auf das Gesicht des gesunden einwirken; eine Störung, welche die Natur durch Bildung von Schielen beseitigt.

Der Sitz des Kranken muss so niedrig sein, dass der hinter ihm stehende Gehilfe über seinen Kopf weggreifen und auf die in der Einleitung Seite 1 angegebene Weise denselben an seine Brust andrücken könne. Kinder werden, wie in der Einleitung angegeben, eingewickelt und auf den Schooss einer Wärterin genommen, oder zwischen den Füssen eines Gehilfen stehend, gehalten.

Der Arzt darf nur um so viel höher sitzen, als nöthig ist, dass seine Hand zu dem Auge des Kranken reiche, ohne dass der Arm sich von seiner Brust zu entfernen braucht. Sitzt der Kranke auf dem Taf. 1. Figur I. abgebildeten und beschriebenen Operationsstuhle, so hat nicht nur er, sondern auch der Gehilfe festen und sicheren Boden.

Das Licht muss von oben über die Nase in das Auge fallen, damit dasselbe völlig erhellt und der Arzt durch keine Spiegelung gestört werde. Deshalb muss auch das Fenster, durch welches das Licht einfällt, von unten bis zum Bereiche des Auges des Kranken und noch ein wenig darüber hinaus, andere Fenster aber ganz verdeckt werden.

Hat das nicht zu operirende Auge noch Schein, so muss es durch ein paar Streifchen englischen Pflasters geschlossen werden, da es sich dann ruhiger verhält.

Die Befestigung des oberen Lides geschieht mittelst des in die Augenhöhle eingeschobenen *Richter*'schen Hakens auf gleichfalls in der Einleitung beschriebenen Weise, jedoch mit der Abänderung, dass der Gehilfe, um mit seiner Hand den Bewegungen des Instruments nicht hinderlich zu werden, den Haken mit der gleichnamigen, bei dem rechten Auge also mit der rechten Hand hält, denselben mittelst des Ringfingers an den Oberaugenhöhlenknochen andrückt und den kleinen Finger neben dem Ringfinger unthätig ruhen lässt (Taf. 19. Fig. I.). Natürlich fasst nun die andere Hand des Gehilfen unter das Kinn des Kranken. Das untere Lid hält der Arzt.

Um die Stelle des zu machenden Einstichs genau zu treffen, hält der Arzt das Instrument so, dass die Spitze desselben nur eine Linie vom Augapfel entfernt ist und wartet so den günstigen Augenblick zum Einstechen ab. Bei grösserer Entfernung des Instruments ist oft vor dem Einstiche die richtige Stelle schon wieder vorüber.

Nicht durch vieles Einreden, wohl aber durch dann und wann ein paar freundliche Worte des Arztes wird der Kranke am ehesten beruhigt. Hilft dies nicht, oder sind die Bewegungen unwillkührliche, so gewinnt man zuweilen durch Berührung des Auges mit der Staarnadel, oder der Messerklinge, oder durch eine scharfe Ansprache einen Stillstand in der Bewegung, den der Arzt aber nicht unbenutzt darf vorübergehen lassen, sondern das schon ganz nahe liegende Instrument sogleich einsenken muss.

Ist das in das Auge gesenkte Instrument eine Nadel, so muss die Wunde das Hypomoglion für die Bewegungen derselben abgeben. Diese dürfen alle nur dadurch gemacht werden, dass man den Griff des Instruments nach der entgegengesetzten Richtung von der bewegt, in welcher sich die Nadel im Auge bewegen soll. Geschieht dies nicht, so werden die Wundränder gequetscht.

Die verschiedenen Weisen, nach welchen die Staaroperation gemacht wird, sind: die Ortsveränderung, dislocatio, die Zerschneidung, concisio, und die Ausziehung, extractio cataractae.

Ortsveränderung des Staars, dislocatio cataractae.

Durch diese Operation soll die Lage des Staars so verändert werden, dass die Pupillengegend davon frei wird. Es kann dies geschehen 1) durch Verschiebung des Staars, und
2) durch Umlegung desselben.

Die Verschiebung geschieht wieder
- a) durch Niederdrückung des Staars, depressio, oder
- b) durch Erhebung desselben, sublatio, oder
- c) durch Verziehung des Staars nach aussen, deductio.

Die Umlegung wird gemacht
- a) nach hinten, und
- b) nach aussen.

Bei allen diesen Operationsweisen kann das zu brauchende Instrument entweder durch die harte Haut oder, wie *Buchhorn* schon 1806 vorgeschlagen hat, durch die Hornhaut zu dem Staare geführt, die Operation also per scleronygma oder per keratonygma gemacht werden.

Bei der Ortsveränderung des Staars kommt es nicht nur darauf an, dass derselbe aus dem Bereiche der Pupille entfernt werde,

sondern auch darauf, dass er nicht wieder in dieselbe zurückkehre, und wenn dies ja geschieht, derselbe doch durch die Kraft der Aufsaugung entfernt werde. Er muss daher von seinen Verbindungen so viel als möglich getrennt werden, so dass er weder in seine frühere Stellung zurückgezogen, noch ferner ernährt werden könne und so der Aufsaugung verfalle.

Um die Lage und Richtung des eingeführten Instruments zu dem Staare, und um die während der Operation vor sich gehende Ortsveränderung des letzteren besser beobachten zu können, ist es nothwendig, dass die Pupille sich in mehr als mittlerer Erweiterung befinde. (Unter mittlerer Erweiterung verstehe ich die ein Drittel der ganzen Irisbreite einnehmende Grösse der Pupille.) Diese erreicht man durch die örtliche Anwendung eines Mydriaticum, wodurch zugleich die bei der stärkeren Beleuchtung des Auges eintretende Verengerung der Pupille verhindert wird. Bei Ortsveränderung des Staars mittelst Keratonygma muss die Pupille gross sein, wenigstens zwei Dritttheile der ganzen Irisbreite haben, damit sich das Instrument (die Nadel) in derselben frei bewegen könne. Man lässt daher Atropin. gr. j in Aqu. destill. ʒj auflösen und tröpfelt davon eine Viertelstunde oder 20 Minuten vor der Operation einen Tropfen in das Auge. Soll aber die Operation mittelst Scleronygma gemacht werden, so darf die Pupille die Mittelerweiterung nicht viel überschreiten, weil sonst bei dem Bemühen, den Staar zu entfernen, derselbe leicht in die Pupille oder durch dieselbe in die vordere Augenkammer tritt. Hier ist es besser, zur Erweiterung der Pupille das Extract. hyoscyam. oder eine weit schwächere Atropinauflösung zu wählen. Der Hyoscyamus wirkt freilich langsamer und man muss von einer gesättigten Auflösung desselben (Extr. hyoscyam. gr. vj — vij Aqu. destill. ʒj) zwei Stunden vor der Operation in das Auge tröpfeln.

Wir wollen nun die verschiedenen Weisen der Ortsveränderung des Staars einzeln betrachten.

Niederdrückung des Staars, depressio cataractae.

Sie ist wohl die erste Operationsweise des grauen Staars, auf die man vermuthlich dadurch gekommen ist, dass man wahrgenommen hatte, dass das Gesicht am grauen Staare Leidender dadurch wiedergekehrt war, dass der Staar durch eine Erschütterung des Auges von seinen Verbindungen getrennt, auf den Boden der hinteren Augenkammer herabsank und dem Lichte den Weg zur Netzhaut wieder frei machte. Sie wurde früher und darf nur mittelst Scleronygma geübt werden. Man bediente sich dazu einer runden Nadel; sie macht die geringste Verwundung, und wo man daher, wie hier, mit ihr auskommt, verdient sie vor schneidenden Nadeln den Vorzug. Nur muss dieselbe nicht etwa so verfertigt sein, wie sie in *Avicenna*, *Heister* u. s. w., sondern so wie sie in Taf. 5. Fig. VII. abgebildet ist; sie darf nur etwa $1^1/_2$ Zoll lang, muss zwar fein, aber nur in dem Grade sein, dass sie sich beim Durchstossen durch die harte Haut nicht biegt; auch darf sie nicht elastisch sein, weil man ihr sonst nach der Durchstossung im Auge keine andere Richtung geben kann als die, welche der Wundkanal in der Lederhaut hat. Von der Spitze aus darf sie erst nach etwa $^3/_4$ Zoll Länge an Stärke etwas zunehmen; der Handgriff muss wie bei allen Staarnadeln achtkantig mit gleichen Flächen sein, damit sie mit Leichtigkeit zwischen den Fingern gedreht werden kann.

Ist die Pupille nur mässig erweitert (etwa durch Anwendung von Hyoscyamusextract-Auflösung) und hat der kleine Finger in der Gegend des Jochbogens für die Hand einen Stützpunkt gefunden, so wird die wie eine Schreibfeder gehaltene Nadel, deren Spitze vorher in Oel getaucht oder wenigstens angefeuchtet wurde, über den Querdurchmesser des Augapfels etwa $1^1/_2$ Linien von der Hornhautgränze durch die Lederhaut vertikal zu ihr rasch eingestossen, indem sie zugleich zwischen den Fingern gedreht wird. Wurde die Nadel in der angegebenen Entfernung von der Hornhaut ein- und durchgestossen, so befindet sich die Spitze derselben in der hinteren Augenkammer vor den Ciliarfortsätzen (Taf. 19. Fig. II. a.). Der Griff der Nadel wird nun etwas zurückgebogen und sie so nach vorn geschoben, so dass sie in der Pupille vor dem Staare erscheint (Taf. 19. Fig. II. b.). Jetzt wird die Nadel noch weiter nach innen bis hinter den entgegengesetzten Pupillarrand geschoben und durch Senkung des Griffs so gehoben, dass sie auf den Rand des Staars zu liegen kommt (Taf. 19. Fig. II. c.). Wird nun der Griff gehoben, so steigt der Staar hinter der Pupille herab und verbirgt sich, aber meistens nur zum Theil hinter die Iris (Taf. 19. Fig. III.). Selbst wenn der Staar noch so viel über den Rand der erweiterten Pupille in die Höhe ragt, dass man annehmen muss, er werde bei wieder zu ihrer natürlichen Grösse zurückgekehrter Pupille nicht ganz hinter der Iris verborgen sein, darf man denselben bei dem geringsten Widerstande, den er leistet, nicht tiefer zu drücken versuchen, weil sonst die Netzhaut dadurch gequetscht wird. Nur wenn er ganz wieder aufsteigt, darf man nochmals den Versuch machen, ihn von der Pupille zu entfernen, und zwar dadurch, dass man, wenn die Nadel auf seinem oberen Rande ruht, durch eine rasche Bewegung des Griffs nach oben ihn gleichsam hinunter schnellt.

Die Nadel sogleich nach dem Einstossen derselben hinter den Staar zu bringen und sie daselbst über seinen Rand zu heben, wie dies meistens empfohlen wird, kann ich deshalb nicht anrathen, weil dabei die Ciliarfortsätze und der Glaskörper verletzt und zerrissen werden.

Er bleibe nun, wie dies meistens der Fall ist, liegen, oder er steige wieder auf, so zieht man doch die Nadel sogleich heraus und überlässt im letzteren Falle den Staar der Aufsaugung.

Mittelst Keratonygma darf die Niederdrückung durchaus nicht gemacht werden; denn da beim Zurückziehen der Nadel aus der Hornhaut wässerige Feuchtigkeit ausfliesst, und sich daher nach den Gesetzen der Raumerfüllung die inneren beweglichen Theile des Auges vorneigen, so drängt sich auch der Staar, wenn er etwa theilweise oder ganz wieder aufgestiegen, oder die Pupille sehr weit ist, in die Pupille, drückt den Pupillarrand und veranlasst für das Leben des Auges gefährliche Zufälle, von denen später die Rede sein wird.

Erhebung des Staars, sublatio cataractae.

Diese von *Pauli* angegebene Operationsweise, welche ich selbst mehrmals und immer mit gutem Erfolge geübt habe, darf aber aus dem so eben angeführten Grunde gleichfalls nur mittelst Scleronygma gemacht werden. Die runde Nadel wird auf dieselbe Weise, wie bei der Niederdrückung, aber unter dem Horizontaldurchmesser des Auges eingestossen, nach vorn und unten, unter den unteren Rand des Staars geführt und dieser durch Senkung des Griffs des Instruments nach oben und aussen vor der Pupille vorbei in die Höhe gehoben (Taf. 19. Fig. IV.). Bleibt er daselbst zurück oder lässt er doch den inneren und unteren Theil der Pupille frei, so darf man keine weitere Ortsveränderung versuchen. Auf jeden Fall hat man dann den Vortheil, dass der Staar aus allen seinen Verbindungen vollständig gelöst ist, und so einer raschen Aufsaugung verfällt. Auch lässt der Staar, da er bei der Hebung zugleich etwas nach aussen gebracht wurde, bei etwaiger Senkung gewöhnlich den inneren Theil der Pupille frei und gestattet dem Kranken doch einiges Gesicht, wenigstens bei etwas erweiterter Pupille.

Verziehung des Staars, deductio cataractae.

Der Staar wird dadurch vor der Pupille vorbei nach aussen gezogen und zwar entweder mittelst Scleronygma oder mittelst Keratonygma.

Verziehung durch die Lederhaut, deductio per scleronygma.

Auch hier darf die Pupille nur mässig erweitert sein; die Nadel die man dazu braucht, muss dreikantig und etwas mehr gebogen sein als die in Taf. 5. Fig. VI. abgebildete *Langenbeck*'sche (etwa die *Scarpa*'sche). Dabei muss sie etwas stärker und ihr Hals verhältnissmässig dünner, d. h. wie alle durch die harte Haut einzuführenden Staarnadeln, so dünn sein, dass er die durch die Nadel gemachte Wunde nicht vollständig ausfüllt, wodurch Quetschung der Wunde bei den Bewegungen der Nadel verhütet wird.

Der Arzt fasst die Nadel so, dass die gewölbte Fläche derselben nach oben, der Griff nach unten gerichtet ist, der Daumen auf der dem Kranken, Zeige- und Mittelfingel auf der dem Arzte zugekehrten Seite des Griffes liegen und stösst an der schon angegebenen Stelle über dem Horizontaldurchmesser des Auges die Spitze der Nadel durch die harte Haut, vertikal zu derselben durch, indem er den höher gelegenen Mittelfinger vorschiebt und den Griff etwas hebt. Ist die Nadel bis an den Hals durchgedrungen, so wird sie, die Spitze nach unten gekehrt, von aussen nach innen, von hinten nach vorn und von oben nach unten zwischen Iris und Staar vor der Mitte des Letzteren vorbeigeschoben, bis man annehmen darf, dass die Spitze über den Rand des Staares wegragt. Die Nadel wird nun $^1/_4$ um ihre Achse so gedreht, dass die Spitze derselben nach hinten sieht und der Staar also durch dieselbe gefasst werden kann. Indem der Arzt den Griff der Nadel sich etwas zuneigt, zieht er dieselbe soweit zurück, als die Grösse des dadurch nach aussen gezogenen Staars es gestattet, d. h. dass derselbe wo möglich aus dem Bereich der sich in Mittelerweiterung befindenden Pupille komme, ohne die Netzhaut zu quetschen (Taf. 19. Fig. V.). Die Nadel wird nun wieder $^1/_4$ um ihre Achse gedreht und in der entgegengesetzten Richtung, wie sie eingestossen war, zurück und aus dem Auge gezogen.

Man kann die Nadel auch so einstossen, dass der Griff dabei nach oben gerichtet ist, indem man die Nadel unterhalb des Horizontaldurchmesser des Auges einstösst und dabei den nach vorn gelegenen Daumen an dem Griffe etwas herabschiebt. Das übrige Verfahren ist mit Rücksicht auf den Ort des Einstichs und der Richtung der Nadel dem ersteren gleich.

Verziehung durch die Hornhaut, deductio per keratonygma.

Hierzu braucht man die von *Langenbeck* zum Keratonygma angegebene Nadel (Taf. 5. Fig. VI.).

Nach starker Erweiterung der Pupille wird die Spitze der Nadel in dem Horizontaldurchmesser der Hornhaut da auf dieselbe aufgesetzt, wo sich ihr entgegen der äussere Rand der stark erweiterten Pupille befindet.

Das Einsenken und Vorschieben der Nadel geschieht auf die angegebene Weise, nur dass die Nadel nach innen zu durch die Pupille hinter die Iris, bis über den Rand des Staars weg geschoben, dann um ihre Achse gedreht und der Staar dann mehr durch Vorbiegen des Griffs als durch Zurückziehen der Nadel, vor der Pupille vorbei nach aussen geschoben wird (Taf. 19. Fig. VI.). Ist keine Linse mehr vorhanden, so wird bei beiden Operationsarten die Spitze der vorgeschobenen Nadel in die Kapsel gesenkt und dieselbe dann nach aussen gezogen.

Sollte der graue Staar mit synechia posterior verbunden sein und der Arzt Hoffnung haben, diese Verbindung ohne Nachtheil für das Auge trennen zu können, so muss er zu der vorzunehmenden Ortsveränderung des Staars sich einer gut schneidenden, und daher breiteren Staarnadel, etwa der meinigen (Taf. 5. Fig. III.) bedienen. Sie wird, wie angegeben, durch die harte Haut in die hintere Augenkammer eingestossen, ihre Flächen der Iris und dem Staare zugewendet und sie zwischen beiden so vorgeschoben, dass ihre Spitze in der Pupille sichtbar wird (Taf. 20. Fig. VI.). Durch Senken und Heben des Griffs mit oder ohne Vorschieben des Instruments werden nun die Verbindungen getrennt.

Wurde die Lanze der Synechie wegen unterhalb des Querdurchmessers des Augapfels eingestossen, so wird sie nach Trennung der Verbindung zwischen Staar und Uvea, nachdem sie durch Hebung des Griffs zum unteren Rande des Staars geführt ist, mit ihrer einen Fläche gegen diesen gelegt und durch Senkung des Griffs die Sublation des Staars bewerkstelligt. Wurde die Lanze oberhalb des Querdurchmessers eingestossen, so wird das entgegengesetzte Verfahren eingeschlagen und die Depression des Staars gemacht.

Da die Sublation und Depression des Staars schon an sich nicht durch die Hornhaut vorgenommen werden dürfen, so darf dies um so weniger bei der Complication des Staars mit Synechie geschehen, da bei dem Bemühen, diese Verbindung zu lösen, der Pupillarrand der Iris gequetscht werden würde.

Die Umlegung des Staars, reclinatio cataractae.

Umlegung nach hinten.

Die Umlegung nach hinten, 1785 von *Wilburg* angegeben, wurde früher nur durch die harte Haut, später auch durch die Hornhaut gemacht; darf aber, meiner Ansicht nach, nur durch die Hornhaut geschehen. Denn der Staar kann bei Einführung der Nadel durch die feste Haut nur dann nach hinten umgelegt werden, wenn die Nadel ein Beträchtliches über der Mitte der vorderen Fläche des Staars aufgelegt wird. Der untere Rand des Staars bleibt daher entweder in seinen Verbindungen und es steigt dann der Staar meistens wieder auf oder diese zerreissen, und der Staar tritt, während sich der obere Rand nach hinten senkt, mit seinem vorderen Rande in die Höhe und in die Pupille.

Da das Misslingen der Umlegung des Staars nach hinten durch die harte Haut um so häufiger vorkam, je schmäler die Nadel war, deren man sich bediente, so kam man auf die Idee, nicht nur eine breite, sondern sogar eine doppelte Nadel dazu anzuwenden, daher die *Weinhold*'sche Staarnadelscheere und die von *Jäger* angegebene doppelte Nadel, um den Staar nicht nur in der Gegend seines Randes, sondern auch in seiner Mitte zu fassen und ihn dadurch sicherer umzulegen; aber diese zusammengesetzten Instrumente sind nicht nur schwieriger genau zu verfertigen und zu handhaben, sondern sie verletzen auch den Augapfel stärker und sind dadurch gefährlicher.

Man bedient sich dabei der von *Langenbeck* angegebenen dreikantigen Nadel, und nachdem die Pupille durch eine Atropinauflösung stark erweitert ist, fasst man die Nadel so, dass der Daumen an der Seite des Griffs liegt, welcher der gewölbten Seite der Nadel entspricht, stützt den kleinen Finger gegen den äussern Rand der Augenhöhle, hält die Nadel so, dass je nachdem sie etwas mehr oder weniger gebogen, oder die Hornhaut mehr nach oben als nach unten steht, die Aushöhlung derselben mehr nach oben, oder nach oben und hinten ist und der Griff also mehr oder weniger nach oben gerichtet ist (Taf. 20. Fig. I. von vorn, Fig. II. a. im seitlichen Durchschnitt), stösst die Spitze vertikal zur Hornhaut durch dieselbe etwas höher als da, wo sich der untere Pupillarrand dahinter befindet, senkt den Griff und schiebt die Nadel so viel in die Höhe, dass der convexe Theil derselben an den obern Rand des Staars zu liegen kommt (Taf. 20. Fig. III. von vorn und Fig. II. b. im seitl. Durchschnitt). Nun wird der Griff wieder bis zur horizontalen Richtung gehoben und die Nadel dabei etwas nach hinten geschoben, damit sich, während der obere Rand des

Staars nach hinten und unten weicht, die Convexität der Nadel nicht zu weit von dem Rande des Staars entferne. Der Staar wird dadurch so umgelegt, dass der obere Rand der hintere und die vordere Fläche die obere wird (Taf. 20. Fig. IV. *). Tiefer als bis zur Horizontallage braucht der Staar nicht umgelegt zu werden, in welcher er durch den Glaskörper am leichtesten zurückgehalten wird. Ohnedies würde man, um den Staar tiefer umzulegen, die Nadel entweder der Hornhautmitte zu nahe einstossen müssen oder beim Umlegen den untern Pupillarrand der Iris quetschen, was sorgfältig vermieden werden muss. Nun lasse man die Nadel auf dem Staare ein wenig ruhen, damit dem Glaskörper Zeit gegönnt werde, den Raum wieder auszufüllen, welcher durch die Bahn des Staars entstand. Bleibt er, wenn der Griff etwas gesenkt und so die Nadel gehoben wird, in dieser Lage, so wird die Nadel ausgezogen.

Tritt aber der hintere Rand des Staars wieder in die Höhe, so habe ich die noch nach vorn und unten bestehende Verbindung der Kapsel mit der Glashaut oder der Linse in dem untern Kapselfalze dadurch gehoben, dass ich die Spitze der mit ihrer Convexität nach oben gerichteten Nadel hinter die Iris vor den vorderen Rand des Staars brachte (Taf. 20. Fig. V.) und denselben etwas nach hinten schob, wo dann der Staar die ihm vorher gegebene Lage wieder einnahm und darin verharrte. Man hat diese Art der Ortsveränderung, bei welcher man den Staar durch die Hornhaut nach hinten umlegt, bisher immer die Niederdrückung durch die Hornhaut genannt. Aber man betrachte, wenn die Nadel auf angegebene Weise eingeführt ist, ihre Lage zu dem Staare, und erwäge, dass die Convexität derselben nur am Rande der vorderen Fläche des Staars ruht und dass der Druck nicht von oben nach unten, sondern von vorn nach hinten und unten geht, so wird man einsehen, dass hier keine Niederdrückung, sondern nur Umlegung statt finden kann.

Sollte die Niederdrückung gemacht werden, so müsste der concave Theil der Nadel über den oberen Rand des Staars gebracht und der Griff des Instruments dann nur gehoben werden. Aber aus angegebenen Gründen ist die Niederdrückung durch die Hornhaut gefährlich und daher nicht anzurathen. Wohl geschieht es zuweilen, dass bei einem Staare, den man für fest genug zur Umlegung hielt, während derselben die weiche Rindensubstanz sich loslöst und der harte Linsenkern wieder vor die Pupille tritt. In diesem Falle muss man allerdings den Staar niederzudrücken oder nach aussen zu schieben suchen.

Umlegung nach aussen durch die Lederhaut.

Sie wurde durch die harte Haut, von *Scarpa* zuerst und vielfach ausgeübt und 1803 bekannt gemacht.

Da die Umlegung durch eine breite Nadel sicherer zu bewerkstelligen ist, als mittelst einer schmalen, und hier der Hals der Nadel die Wunde nicht wie bei der Hornhaut zu verschliessen hat und eine flache zweischneidige Nadel noch leichter eindringt, so wählt man eine solche, und zwar, aus gleich anzugebendem Grunde eine nach dem Rande gebogene, also die meinige (Taf. 5. Fig. V.). *Scarpa* brauchte dazu seine gebogene, mehr dreikantige Nadel; diese dringt aber schwerer durch die Sclerotica ein.

Wenn der Staar per scleronygma umgelegt wird, so ist der in der harten Haut befindliche Stützpunkt des Instruments und also der Mittelpunkt des Kreises, den die Bewegung des Staars bilden soll, von dessen Rande entfernt, und der Kreis der Bewegung und sonach die im Auge (im Glaskörper) entstehende Verwundung oder Quetschung grösser, als wenn sich der Rand des Staars ganz nahe an dem Stützpunkt des Instruments, also an der Wunde der Sclera befindet. Aus diesem Grunde verziehe ich den Staar erst nach aussen und bringe ihn so der Wunde in der Lederhaut, mithin dem Stützpunkte der Nadel näher. Wird der Staar nun erst umgelegt, so ist seine Kreisbewegung eine weit kürzere und das Auge, in Sonderheit der Glaskörper leidet dabei weniger.

Der Arzt fasst die Nadel so, dass sich der Daumen an dem Griffe auf der Seite des convexen Randes der Lanze befindet und dieser selbst dem Arzte zugekehrt ist. Die Lanze wird nun an der angegebenen Stelle der festen Haut eingestossen, und sobald sich der Hals in der Wunde befindet, $1/4$ um ihre Achse gedreht und so die eine Fläche nach vorn, die andere nach hinten gerichtet, zwischen Staar und Traubenhaut in die Pupille geführt. Hier muss man die Nadel so weit vorschieben, bis die Spitze derselben hell und glänzend erscheint. So lange dies nicht der Fall ist, befindet man sich hinter der zuweilen noch ganz durchsichtigen vorderen Kapselwand, die dann unverletzt zurückbleibt, und wenn schon getrübt, die Operation theilweise erfolglos macht, oder bei späterer Verdunkelung derselben den guten Erfolg wieder aufhebt. Ich habe mehrmals gesehen, dass der Arzt, da die Lanze in der Pupille ziemlich hell erschien, aber sich hinter der vordern Kapselwand befand, nicht begreifen konnte, warum die Pupille nicht schwarz werden wollte und, um dies zu erreichen, vergebliche Bewegungen mit der Nadel machte. Erscheint die Nadel ganz klar, so wird sie auf der entgegengesetzten Seite hinter die Iris bis über den Rand des Staars geschoben und nun um ihre Achse $1/4$ zurückgedreht.

Jetzt wird auf vorher angegebene Weise die Verziehung des Staars gemacht, dann die Nadel $1/4$ nochmals um ihre Achse gedreht und etwas zurückgezogen, so dass die Lanze mit ihrer Fläche auf dem Staar ruht und nun durch Vorbeugen des Griffs die Umlegung nach aussen gemacht (Taf. 19. Fig. VII.). Um zu sehen, ob der Staar auch in seiner Stellung bleibt, neigt man den jetzt fast gerade nach vorn gerichteten Griff etwas nach hinten und zieht die Nadel erst dann zurück, wenn man sieht, dass der Staar nicht, oder doch nur so viel zurückgeht, dass die Mitte der Pupille frei bleibt. Sonst sucht man durch Wiederholung der Umbeugung den Staar erst noch stärker zurückzubringen.

Zuweilen geschieht es, dass bei weicher Rindensubstanz mit übrigens fester Linse sich ein Theil der Rindensubstanz loslöst, und der Kern, da er nun wenig Fläche zum Umlegen bietet, so wie dies bei der Umlegung des Staars nach hinten durch die Lederhaut angegeben ist, um die Staarnadel herumrollt und sich entweder mit seiner hinteren Fläche vor die Pupille oder gar mit dem einen Rande in die Pupille auf den unteren Theil des Pupillarrandes legt. Dasselbe geschieht auch bei harten und kleinen Staaren. Hier darf man ihn nicht liegen lassen, sondern muss ihn in die hintere Augenkammer zurückbringen, darf aber nun, und im ersteren Falle keinen Versuch mehr zur Umlegung machen, denn es möchte dieselbe wohl nie, oder nicht ohne vielfache Verletzung des Glaskörpers gelingen, sondern man mache allenfalls, wenn der Staar dazu gut, d. h. nicht schief liegt, einen Versuch zur Verschiebung, nach welcher Richtung es sei, lasse den Staar ruhig hinter der Pupille liegen und ziehe die Nadel heraus. Er wird daselbst entweder ganz aufgelöst, wenn auch 10—12 Monate darüber vergehen sollten, oder es senkt sich, nach theilweiser Aufsaugung, der schwerere Kern auf den Boden der hinteren Augenkammer.

Umlegung nach aussen durch die Hornhaut.

Auch auf diesem Wege kann diese Art der Umlegung des Staars geschehen. Das Verfahren dabei weicht von dem bei der Umlegung nach unten nur durch den Ort des Einstichs (dem äusseren

---

*) Man vergleiche diese Figur mit den in anderen Lehrbüchern davon gegebenen Abbildungen.

Pupillarrande entgegen) ab. Doch entbehrt diese Operationsweise des Vortheils, den bei der Umlegung nach unten die Schwere des Staars gewährt. Auch kann man denselben nicht, wie beim Scleronygma, hinter der Pupille verbergen.

Bei der Ortsveränderung durch die harte Haut geschieht es leicht, dass die Nadel in die Linse eindringt und diese an die Nadel angespiesst wird. Meistens kann man die Nadel nur dadurch lösen, dass man den Griff derselben rasch zwischen den Fingern rollt und die Nadel dann etwas zurückzieht.

Vor Allem muss man bei der Ortsveränderung die mehrfache Verletzung des Glaskörpers so viel als möglich zu vermeiden suchen, und lasse daher den Staar, wenn er sich auch wieder vor die Pupille legt und nur die Iris besonders deren Pupillarrand nicht drückt, lieber ruhig an seinem Orte, und ziehe die Nadel ohne Weiteres heraus. Die Auflösung geht nicht selten schneller vor sich als man denkt, und der Operirte bekommt sein Gesicht, wenn auch später, doch sicherer wieder.

Steigt der Staar sogleich nach Ausziehung der Nadel wieder auf, so darf diese doch nie wieder eingeführt werden, da man nicht sicher ist, dass die Spitze derselben die Chorioidea und die anderen Gebilde des Auges in der bereits gemachten Wunde durchdringe.

Welche Art der Ortsveränderung auch gemacht sei, so dürfen mit dem operirten Auge nie Sehversuche gemacht werden, da die bei der Bewegung des Auges stattfindende Zusammenziehung der Muskeln den Staar leicht von dem ihm gegebenen Platze verdrängt und ihn hinter die Pupille bringt.

Zerschneidung des Staars, concisio, discisio cataractae.

Der Zweck dieser Operationsweise, die Zerschneidung der Linsenkapsel und der Linse, ist, dieselbe in mehrfache Berührung mit der wässerigen Feuchtigkeit zu bringen und dadurch die Auflösung des Staars zu bewirken oder zu beschleunigen.

Man hat die Auflösung des Staars auch durch Anwendung des Haarseils, welches mittelst einer feinen Heftnadel durch die Mitte der Hornhaut und durch die Linse ein- und im äusseren Augenwinkel durch die harte Haut wieder herausgeführt werden soll, zu erreichen gesucht (*Gibson*). Später (**1840** u. **41**) haben *Crusell* und *Strauch* in Petersburg zur Auflösung des Staars den Galvanismus angewendet, indem sie zu diesem Zwecke eine mit einem galvanischen Apparate in Verbindung stehende Nadel in die Linse brachten. Aber die Resultate dieser Versuche sind nicht von der Art gewesen, dass man hoffen dürfte, es könne dadurch die Staaroperation in einigen Fällen ersetzt oder gar ganz verdrängt werden. Denn wenn in dem einen oder dem andern Falle eine Auflösung des Staars wirklich statt gefunden hat, so fragt es sich, ob dieselbe auch dem Einflusse des Galvanismus, oder nicht vielmehr der bei der Anwendung desselben stattfindenden Eröffnung der Kapsel und der durch Erschütterung der Linse entstandenen Trennung ernährender Gefässe zuzuschreiben ist, besonders da wohl angenommen werden muss, dass ohne Isolirung der eingestossenen Nadel, da wo sie die harte Haut oder die Hornhaut berührt, der Galvanismus mehr auf diese Häute, als auf die Linse einwirkt.

Die Zerschneidung scheint an Alter der Ortsveränderung des Staars nicht viel nachzugeben. Denn schon *Celsus* sagt, wo er von der Operation des grauen Staars spricht: *Acu concidenda ac in plures partes dissipanda est.*

Die Zerschneidung kann sowohl durch die Lederhaut als durch die Hornhaut gemacht werden; für beide braucht man natürlich schneidende Nadeln, die jedoch nach dem Orte ihrer Einführung eine verschiedene Gestalt haben müssen.

Zerschneidung durch die Lederhaut.

Hierzu kann man sich einer geraden, schneidenden Lanzennadel bedienen, kann jedoch, um dabei nöthig werdende Ortsveränderung, besonders durch Verziehung, besser bewerkstelligen zu können, dazu auch meine gebogene Nadel nehmen (Taf. 5. Fig. V.).

Wollte man nach *Stevenson's* *) Angabe nur die hintere Kapselwand zerschneiden, so müsste man dazu wohl stets eine gerade Nadel nehmen.

Ueber diese Operationsart habe ich zwar keine Erfahrung und kenne auch keine anderen als die von *Stevenson* selbst gemachten Beobachtungen, möchte aber die Operationsweise deswegen nicht anrathen, weil die hintere Kapselwand grosse Lebensthätigkeit besitzt (weshalb sie sich auch selten verdunkelt), ihre Verwundungen sich daher schnell schliessen und die Operation sonach vergeblich gemacht oder mehrmals wiederholt werden, und die Heilung sehr langweilig sein würde. Denn es müsste ja Linse und vordere Kapselwand durch Erschütterung und Zerreissung der Gefässe ihre Ernährung verlieren, ehe die erstere aufgesaugt werden und letztere zusammenschrumpfen könnte.

Nachdem die Pupille künstlich erweitert ist, etwa $^2/_3$ der Irisbreite, fasst der Arzt die Nadel wie gewöhnlich, d. h. wie eine Schreibfeder, stützt den kleinen und Ringfinger gegen die Schläfengegend, und stösst die Lanze unterhalb des Querdurchmessers des Augapfels an der bei der Ortsveränderung bezeichneten Stelle, die Lanzenflächen nach oben und unten gerichtet, durch die Lederhaut durch. Bedient man sich meiner gebogenen Lanze, so muss, da die Lanze, deren convexer Rücken dem Arzte zugekehrt ist, die Lederhaut vertikal zu ihr durchdringen soll, der Griff derselben nach hinten geneigt und bei dem Einstossen der Lanze nach vorn gebeugt werden.

Ist die Nadel bis an ihren Hals eingedrungen, so wird sie so gewendet, dass ihre Flächen der Uvea und dem Staare zugekehrt sind, in der Richtung vorgeschoben, bis ihre Spitze hinter dem äusseren Pupillarrande sichtbar wird, und dann in der Pupille selbst, wie vorher bemerkt, klar zum Vorschein kommt. Sie wird nun quer über die Pupille hinter den entgegengesetzten Rand derselben geführt, und so eingedreht, dass die Schneide (bei einer gebogenen Nadel die convexe) gegen den Staar gerichtet ist. Nun wird der Griff des Instruments etwas nach vorn geneigt, die Spitze des Instruments dadurch in den Staar gesenkt, und derselbe, indem das Instrument zurückgezogen wird, quer durchschnitten. Um den Staar noch mehr zu trennen, giebt man dem Griffe des Instruments eine verschiedene Richtung nach unten und nach oben, schiebt es wieder vor dem Staar vorbei und wiederholt mit der Zurückziehung desselben die Zerschneidung.

Damit sich die einzelnen Theile des Staars besser auflösen, sucht man sie in der wässerigen Feuchtigkeit zu vertheilen, und bringt daher wo möglich einige Stücke desselben in die vordere Augenkammer, wozu sich meine gebogene Nadel besser eignet als eine gerade.

Zerschneidung durch die Hornhaut.

Vor der Operation muss eine starke künstliche Erweiterung der Pupille statt gefunden haben; dann wählt man eine gerade, zweischneidige, jedoch nur schmale Nadel, deren Lanze nur zwei Linien lang ist und in einen Hals übergeht, welcher die Wunde der Lanze ziemlich, in einer Entfernung von **3** bis **4** Linien aber vollständig ausfüllt, so dass die Nadel nicht tiefer eingeführt werden kann. Die dadurch bewirkte Verschliessung der Wunde ist deshalb nöthig, damit nicht durch Ausfliessen der wässerigen Feuchtig-

---

*) On the nature and symptoms of Cataract. London pointed for *G.* and *W. B. Whittakes.* 1824.

keit die Pupille sich verengere und durch Verengerung der vorderen Augenkammer der Staar vorrücke, denn durch Beides würde die freie Bewegung der Nadel behindert werden.

Nachdem die Spitze der Nadel in Oel getaucht, das Instrument wie eine Schreibfeder gefasst und die Hand durch den auf dem Backenknochen ruhenden kleinen Finger unterstützt ist, stösst der Arzt die Lanze, deren Ränder nach oben und unten gerichtet sind, vertikal zur Hornhaut durch dieselbe gerade vor dem nach aussen gelegenen Pupillarrand der Iris durch.

Ist die Lanze bis zum Halse des Instruments durchgedrungen, so wird der Griff derselben etwas nach hinten geneigt und zugleich die Spitze der Lanze bis unter den inneren Theil des Pupillarrandes rasch vorgeschoben, die Lanze hier, ohne den Pupillarrand zu berühren, $^1/_4$ um ihre Achse gedreht. Der Griff wird nun mehr und mehr vorgeneigt, so dass die Schneide der Lanze nicht nur die Kapsel, sondern auch die Linse mit spaltet, bis die Lanze den inneren Theil des Pupillarrandes fast berührt und der Griff also vertikal zur Hornhaut gerichtet ist. Die Lanze kann übrigens auch von unten in die Hornhaut eingestossen und der Staar von oben nach unten vertikal gespalten werden. Auf den Ort des Einstichs kommt hier wenig an, wenn dies nur noch im Bereiche der erweiterten Pupille und dabei so viel als möglich von der Mitte der Hornhaut entfernt geschieht. Erscheint, wo nur die Kapsel zu zerschneiden war, die Kapselwunde ungleich, wie eine gerissene, flockig, so ist die Kapsel weich, leicht auflösbar, und die Nadel wird daher ohne Weiteres wieder $^1/_4$ um ihre Achse gedreht und in der Richtung des Einstichs herausgezogen.

Zeigt sich die Kapselwunde aber nicht sehr weit und glatt und ist die Kapsel also fest, so thut man besser, die Lanze, wie schon bei der Zerschneidung durch die Lederhaut angegeben, mit Senkung des Griffs noch einmal vorzuschieben, die Spitze noch an einer andern Stelle in die Kapsel einzusenken und einen zweiten Schnitt, ja vielleicht noch einen dritten zu machen. Die Spitzen der dadurch gebildeten Lappen ziehen sich später zurück.

Ausziehung des Staars, extractio cataractae.

Obgleich schon *St. Yves* und *Petit* im Anfange des vorigen Jahrhunderts den in die vordere Augenkammer vorgefallenen Staar auszogen, so wurde doch die eigentliche Ausziehung des Staars, d. h. die Herausnahme desselben aus seiner natürlichen Lage, zuerst von *Freytag*, auch wohl von *Vanhoven* und später 1745 von *Daviel*, und zwar von diesem häufig und mit glücklichem Erfolge geübt.

Man liess die Operation in drei Acte zerfallen; erstens in den der Eröffnung der vorderen Augenkammer, zweitens in den der Zerschneidung der Linsenkapsel, und drittens in den der Herausbeförderung des Staars aus dem Auge. Allerdings hat man auch versucht, die zur Ausziehung des Staars nöthige Wunde in der harten Haut zu machen, und obgleich *Earle* diese Operationsweise ohne Nachtheil an Menschen ausgeführt hat, so wissen wir doch, dass die Verwundungen der harten Haut und der ihr anliegenden Gebilde weit gefährlicher sind als die der Hornhaut, und der Erfolg dieser Operationsart ist daher auch in sehr wenig Fällen ein glücklicher gewesen. Es scheint mir aber unrecht, einen für den Kranken gefährlicheren Weg zu betreten, wenn man, um zum Ziele zu gelangen, einen gefahrloseren hat. Ich werde daher hier nur von der Ausziehung durch die Hornhaut sprechen.

Daviel bediente sich zur Eröffnung der vorderen Augenkammer einer breiten, an ihrem Halse gebogenen Lanze, mittelst welcher er die Hornhaut an ihrem unteren Rande, so wie dies später *Santinelli* mit seiner Lanze an dem oberen Hornhautrande that, durchstach. Da der hierbei zu klein ausfallende Schnitt erweitert werden musste, was *Daviel* mittelst seiner nach Rand und Fläche gebogenen Scheere bewerkstelligte, so erfand man, um dieser mehrfachen Einschnitte überhoben zu sein, zur Eröffnung der vorderen Augenkammer die Messer, ja, zu sicherer Eröffnung derselben sogar ein Doppelmesser (*Jäger*) und den dazu längst ganz verworfenen Schnepper. Wer sich über die Verschiedenheit der Messer unterrichten will, der sehe die Schrift von *Lachmann* *) nach. Die zweckmässigsten derselben sind das von *Beer* verkleinerte, *Barth*'sche oder *Schmidt*'sche Messer (Taf. 5. Fig. VIII.) und das von *Himly* in seiner ophthalmologischen Bibliothek und in *Lachmann's* Schrift richtig, in seinem nachgelassenen Handbuche aber falsch abgebildete Messer (Taf. 5. Fig. IX.). Ausser einem dieser Messer sind zur Staarausziehung noch nöthig: meine oder eine gerade Kapsellanze (Taf. 5. Fig. XI.), der *Daviel*'sche Löffel, ein feines gerades (Taf. 5. Fig. XIV.), oder ein gebogenes Stachelzängelchen (Taf. 5. Fig. XIII.), und für den Nothfall die eine der *Daviel*'schen, oder eine auf das Blatt gewölbte Scheere.

Der Schnitt in die Hornhaut muss so gross sein, das der Staar mit Leichtigkeit durch die Wunde aus dem Auge treten könne. Da nun ein am Hornhautrande hinlaufender Schnitt die vordere Augenkammer weit ergiebiger eröffnet als ein Querschnitt durch die Hornhaut, und da die Ausziehung nur bei harten Staaren gemacht werden darf, diese aber stets kleiner sind als die Linse in ihrem gesunden Zustande, mithin noch nicht 4 Pariser Linien im Durchmesser haben, so ist der Schnitt stets ein hinlänglich grosser, wenn er die Hälfte des Umfanges der Hornhaut einnimmt. Bei einer grösseren Wunde verschiebt sich der Hornhautlappen leichter, heilt schwerer an, und es tritt darnach nicht selten noch später ein Iris- oder Glaskörpervorfall ein.

Da das Messer, wie aus dem Folgenden zu ersehen ist, eingestossen werden muss, und leicht eindringen soll, so ist zwar eine feine Spitze nothwendig; diese darf aber nicht zu fein sein, damit sie nicht im Durchstossen abbricht, wenn vielleicht das Auge in diesem Momente eine rasche Bewegung machte. Sie ist daher am besten lanzenförmig uud daselbst zweischneidig. Die Klinge muss gerade und in gerader Richtung in dem Griffe befestigt sein, da man einem geraden Instrumente leichter und sicherer die nöthige Richtung geben kann. Auch die Spitze darf daher nicht, wie an dem *Gräfe*'schen Staarmesser, gebogen sein, abgesehen davon, dass dieselbe bei dem Ausstiche um so leichter abbricht, als man hier zuweilen das Auge mittelst des Messers aus dem Winkel hervorzuwenden hat.

Damit die Iris während des Hornhautschnitts in ihrer Lage bleibe, muss der Ausfluss der wässerigen Feuchtigkeit während der Dauer desselben verhütet werden. Dies kann man nur erreichen, wenn das Messer die Wunde, welche es macht, genau ausfüllt, wenn es also eingestossen und fortgeschoben, die Wunde vergrössert an Breite und Dicke in seiner ganzen Länge zunimmt. Diese genaue Ausfüllung würde aber bei einem zweischneidigen Messer fast unmöglich sein, indem man bei der nothwendigen grossen Schärfe der Schneide leicht nach der einen oder der andern Richtung zu stark schneiden würde. Das Messer darf daher nur an dem einen Rande schneidend und muss an dem andern stumpf sein, es muss einen stumpfen Rücken haben.

Das Messer muss so breit sein, dass der Schnitt durch blosses Fortschieben desselben vollendet werden kann. Da der Radius der zu machenden halbkreisförmigen Wunde noch keine drei pariser Linien beträgt, so braucht auch der schneidende Theil des Messers nicht über drei pariser Linien breit zu sein.

Schneiden wird das Messer um so besser, je langsamer die Breite desselben zunimmt, je länger es also von der Spitze bis zu

*) *Henrici Lachmann* instrumentorum ad corneae sectionem descriptio historica. Göttingae 1821.

seiner grössten Breite ist. Die Länge des Messers wird aber dadurch beschränkt, dass es erstens nöthig ist, dass der Schnitt blos durch Ausstrecken der Finger vollendet werde, die Finger aber nicht, wie dies beim Durchschieben einer sehr langen Klinge nothwendig wird, am Griffe zurückgezogen werden müssen, wodurch die richtige Lage des Messers leicht verändert werden könnte; zweitens, dass, wenn das Auge tief liegt, oder die Nase sehr vorspringt, durch das Fortschieben des Messers nach dem Ausstiche nicht die Carunkel oder die Nase verletzt werden. Die Zunahme der Breite der ersten Hälfte des Messers hängt aber noch besonders von der Grösse der Pupille ab. Es ist nämlich, wie wir später sehen werden, sehr wichtig, dass beim Ausstiche die Schneide des Messers bereits vor der Pupille vorbei sei; bei weiter Pupille muss daher die Schneide schneller an Breite zunehmen, und ein Messer mit gewölbter Schneide wird in diesem Falle einem mit gerader Schneide vorzuziehen sein; denn, obgleich dasselbe, da es in der ersten Hälfte seiner Länge weniger scharf schneidet, den Augapfel leichter fortschiebt, so muss doch dieses Uebel als das geringere dem zu befürchtenden grösseren vorgezogen werden.

Die Dicke des Messers richtet sich nach der Breite der zu machenden Wunde und der Spannung der Hornhaut. Bei einem schlaffen Auge bedarf man zur Ausfüllung der Wunde gewölbtere Flächen als bei einem vollen Auge. Die grösste Stärke der Wölbung muss dem Rücken des Messers etwa ein Dritttheil näher liegen als der Schneide.

Da, um sicher zu gehen, das Messer immer etwas breiter sein muss als die zu machende Wunde, so muss bei einem Messer mit gerader Schneide, die Ecke desselben abgestumpft sein. Ist dies nicht, so schneidet man damit die zuweilen in die Höhe geschobene Bindehaut des untern Lids ein und veranlasst durch den dadurch entstehenden Schmerz den Kranken zu manchmal sehr heftiger Zusammenziehung der Lider und somit zugleich zur Zusammendrückung des Augapfels.

Der Griff des Messers muss ungefähr die in den Figuren angegebene Dicke haben; denn einen zu dünnen Griff fühlt man weniger deutlich und kann ihn weniger genau handhaben. Er muss kantig sein und von den acht Flächen müssen zwei breitere der Richtung der Flächen des Instruments genau entsprechen, damit man die Richtung dieser letzteren schon im Gefühle habe. Der Griff muss mit dem Rücken des Messers in gleicher Linie fortlaufen, wie schon erwähnt, da jeder Winkel, den beide zusammen bilden, bei dem zu machenden Schnitte in Anschlag gebracht werden müsste, wodurch die Operation an Einfachheit verlöre. Er muss übrigens so lang sein, dass er auf dem Zeigefinger da ruhen kann, wo sich derselbe mit dem Metatarsus verbindet, also eine Länge von 5 bis 6 Zoll haben.

Was die Wahl des Messers betrifft, ob ein langes oder ein kurzes, eines mit einer gewölbten oder geraden Schneide anzuwenden sei, so hängt ersteres, wie schon erwähnt, davon ab, ob der Augapfel frei oder ob er tief liegt, das zweite aber wird durch die Grösse der Pupille bestimmt. Denn da die schnelle Beendigung und der glückliche Erfolg der Operation zum Theil davon abhängt, dass der Arzt mit der Schneide des Messers vor der Pupille glücklich vorbeikomme, so wählt man bei weiterer Pupille lieber ein Messer mit convexer Schneide (das *Himly*'sche), da dieses früher breit wird und seine Schneide daher früher über die Pupille weggelangt. Daraus ergiebt sich auch, dass es fehlerhaft ist, die Pupille vor der Ausziehung des Staars behufs derselben künstlich zu erweitern. Der Hornhautschnitt wird dadurch nur erschwert und der Austritt des Staars durch die Pupille nicht erleichtert; denn mit dem bei dem Hornhautschnitte erfolgenden Austritte der wässerigen Feuchtigkeit verengert sich auch die künstlich erweiterte Pupille.

Bei der bei Weitem grösseren Zahl der grauen Staare besteht derselbe in der verdunkelten, in ihrer Kapsel eingeschlossenen Linse, und diese muss daher, um ersterer einen Ausgang zu verschaffen, geöffnet werden. Die zu diesem Behufe in die Kapsel zu machende Wunde braucht aber nicht der Grösse der Linse zu entsprechen, sondern es ist bei einer nichtverdunkelten und also ihrer Elasticität nicht beraubten Kapsel hinlänglich, die Wunde so gross zu machen, dass die Linse mit ihrem Rande in sie eintreten kann, wodurch die Kapselwunde sogleich so erweitert wird, dass der Staar mit Leichtigkeit auszutreten vermag.

Zur Eröffnung der Kapsel hat man sich gerader Lanzen bedient und *Lafay* erfand dazu ein eignes Instrument, das eine Lanze in einer gebogenen Hülse enthält, in welche sie, wenn sie vorgestossen wurde, durch eine Spiralfeder wieder zurückgezogen wird (sein Kystotom). Diese Instrumente wurden nach Zurückschlagung des Hornhautlappens durch die Pupille zu der Linsenkapsel geführt und diese durch Einstiche geöffnet. Dadurch wird aber die Hornhaut und meistens auch der Pupillarrand der Iris gequetscht und der Lufteintritt hinter die Hornhaut veranlasst. Um dies zu vermeiden, habe ich mich fast vom Anfange meiner Praxis an (vor etwa 40 Jahren) einer halben Lanze bedient, welche an ihrem Halse gebogen und deren Spitze zweischneidig, die Schneide gerade und der gebogene Rücken stumpf ist (Taf. 5. Fig. XI.). Der Griff muss wie der der Staarnadeln acht gleiche Flächen haben, damit der Arzt das Instrument leicht um seine Achse bewegen könne.

Beer hat zwar in einem eignen Schriftchen darüber gerathen, die verdunkelte Linse mit der Kapsel auszuziehen, und dazu eine dicke Lanze empfohlen, welche nach Eröffnung der Hornhaut in den Staar eingestossen, die Kapsel durch Bewegung der Linse mittelst der Lanze gelöst und durch Zurückziehung dieser ausgezogen werden soll. Aber es ist dieses ein fehlerhaftes Verfahren, denn bei den meisten Staaren ist die hintere Kapselwand gesund und bleibt es auch nach der Operation, und ist dann durch jene Bewegung gar nicht von der Glashaut zu trennen. Die vordere Kapselwand aber löst sich nur im kranken Zustande von der hinteren los; im gesunden Zustande ziehen sich nach gemachtem Einschnitte die Wundränder zurück und lassen die Linse durchtreten.

Die Befestigung des untern Lids weicht bei der Staarausziehung in sofern von der Art derselben bei den andern Methoden ab, dass das Lid eigentlich nur von dem Zeigefinger zurückgehalten wird, der Mittelfinger aber nur locker auf dem Rande des Lids aufliegt, bereit, sich in den innern Augenwinkel einzusenken, sobald die Operation dies nöthig macht.

Spitze und Schneide des Messers und der Nadel müssen vor der Operation an dem Oberhäutchen eines feinen Frauenhandschuhes oder sonst genau geprüft werden, ob sie sich ohne den geringsten Widerstand durchstechen und fortschieben lassen.

Erster Act.

Hornhautschnitt.

Das Messer wird mit dem Rücken nach oben wie eine Schreibfeder gefasst, so dass der Daumen auf der dem Arzte zugekehrten breiteren Fläche des Griffs liegt. Damit das Vorschieben des Instruments allein durch Streckung der Finger geschehe, müssen dieselben bei ungebeugtem Daumen zurückgezogen und das Messer in dieser Lage der Hornhaut genähert werden. Dadurch erreicht der Arzt, dass das Messer vorgeschoben werden kann, ohne dass die Hand dabei ihre Lage zu verändern braucht. Ist nun die Hand durch den kleinen Finger gestützt, und entspricht die Richtung der Fläche der Klinge genau der Fläche der Iris, so wird die Spitze des Messers, oberhalb des horizontalen Durchmessers der

Hornhaut, so weit es der Oberaugenhöhlenrand gestattet, in der Richtung einer schrägen Linie, welche ungefähr die Mitte hält zwischen dem horizontalen und vertikalen Durchmesser des Augapfels, etwa eine halbe bis ganze Linie von der harten Haut durch die Hornhaut rasch durchgestossen (Taf. 20. Fig. VII.).

Näher der harten Haut als eine halbe Linie darf das Messer nicht in die Hornhaut eingestossen werden, weil sonst die sich beim Durchführen des Messers etwa vor die Schneide desselben legende Iris weit schwerer von derselben zu entfernen ist. Auch müssen bei dem Einstossen die Flächen der Klinge genau der der Irisfläche entsprechen, weil, wenn man mehr vertikal zur Hornhaut eingestossen hat, die nachher nothwendige Veränderung der Richtung des Messers die Operation verzögert und erschwert, und weil man überdies, besonders wenn man sehr nahe an der harten Haut einstach, sehr leicht mit der Spitze des Messers in die Iris geräth und dann das Messer aus derselben wieder zurückziehen muss.

Damit die Spitze des Messers die Hornhaut völlig durchdringe, und nicht, wenn dies nicht geschah, in der Hornhaut selbst vorgeschoben werde, muss vor dem Einstiche die Spitze des Messers, so wie bei anderen Staaroperationsweisen die Spitze der Nadel, ganz nahe zum Augapfel, eine Linie, eine halbe Linie davon, gebracht und so gehalten werden, damit der zum Einstiche günstige Moment benutzt werden könne und das Instrument sogleich die Hornhaut ganz durchbohre.

Dass die Durchbohrung nicht geschehen sei und dass das Messer sich in der Hornhautsubstanz selbst befinde, erkennt der Arzt leicht daraus, dass

1) das Fortschieben des Messers ungewöhnlich erschwert ist,
2) der Augapfel verschoben wird,
3) die Spitze des Messers weniger klar erscheint, als in der vorderen Augenkammer,
4) die Hornhaut sich beim Nochweiterschieben des Messers runzelt, und
5) das Instrument eine fehlerhafte Richtung und zwar von hinten nach vorn angenommen hat.

Bei dem Fortschieben des richtig durchgestossenen Messers hat der Arzt darauf zu achten, dass die Flächen des Messers stets parallel zur Iris gehalten werden und dass die Schneide nicht nach hinten, besonders aber nicht nach vorn von der Iris abweicht, weil im erstern Falle der Schnitt zu gross, im zweiten zu klein ausfällt.

Ist das Messer durchgestossen und bis zum Ausstiche vorgeschoben, so wird der Mittelfinger sogleich, oder wenn der Augapfel sich nach innen vorschiebt, noch früher in den inneren Augenwinkel gesenkt und an die Lederhaut angelegt und nun erst der Ausstich vor dem Finger gemacht (Taf. 20. Fig. VIII.).

Erlaubt es nach geschehenem Durchstiche die Richtung des Augapfels, so wird das Messer immer gleichmässig fortgeschoben und so die Hornhaut auch nach unten und überall hin drei Viertel Linie von der harten Haut halbkreisförmig durchschnitten. Vor dem Ausstiche darf die Richtung des Messers durchaus nicht verändert werden, der Augapfel befinde sich in einer Lage in welcher er wolle, selbst wenn die halbe Hornhaut und mithin die Ausstichsstelle in dem inneren Winkel verborgen wäre. Durch das Gefühl und zum Theil aus der Länge des in dem Augapfel eingebrachten Theils des Messers kann man einigermassen beurtheilen, ob die Spitze des Messers die Hornhaut bereits durchdrungen habe. Erst nach dem Ausstiche darf man, wenn die Einwärtskehrung des Augapfels die Vollendung des Schnittes nicht gestattet, den Griff des Messers nach hinten beugen, den Augapfel aus dem inneren Winkel hervorheben und ihm dadurch die zur Vollendung des Schnittes nöthige Lage geben. Dies muss aber im steten Fortschieben des Messers geschehen, damit dieses nicht zurückweicht und keine wässerige Feuchtigkeit ausfliesst. Auch muss, um diesen Ausfluss zu verhüten, der Rücken des Messers stets in den Wundwinkel hinein an die Hornhaut angedrückt werden, weil sonst die Schneide des Messers unten leicht so tief eindringt, dass der obere Wundwinkel frei wird. (Deshalb ist auch, wie schon bemerkt, ein doppelschneidiges Messer fehlerhaft.)

Drang das Messer, wie dies bei Verwendung des Auges nach innen leicht geschieht, nicht durch die Hornhaut durch, sondern wurde zwischen den Lamellen fortgeschoben, so muss das Messer sogleich wieder ausgezogen und von Neuem eingestossen werden.

Legt sich während dem Fortschieben des Messers, vor oder nach dem Ausstiche, die Iris vor die Schneide desselben, was durch Austritt wässeriger Feuchtigkeit entsteht, indem man den Rücken des Messers nicht an dem obern Wundrande hingleiten liess oder das Messer gar zurückzog, so muss die Iris von der Schneide des Messers entfernt werden.

Um dies zu erreichen, soll man die Hornhaut reiben, weil dadurch die Iris zur Expansion angeregt werde. Dies ist aber eine falsche Ansicht; denn wenn man den Hergang genau beobachtet, so findet man, dass die Entfernung der Iris von der Schneide des Messers nur durch die wässerige Feuchtigkeit geschieht, welche durch den Druck auf die Hornhaut gegen die Iris getrieben, dieselbe von der Schneide des Messers entfernt. Um die Menge derselben vor dem unteren Theile der Iris zu vermehren und so den Druck wirksamer zu machen, muss man dieselbe von oben nach unten herabdrücken. Es fragt sich dabei aber noch, ob es ein mittlerer Theil der Iris oder der Pupillarrand derselben ist, welcher vor der Schneide des Messers liegt. Im ersten Falle hält man das untere Lid mittelst des Mittelfingers, legt die Spitze des Zeigefingers auf die obere Hälfte der Hornhaut und drückt mittelst abwärtsdrehender Bewegung desselben die wässerige Feuchtigkeit nach unten zwischen Hornhaut und Iris und dadurch letztere von der Schneide zurück, schiebt das Messer sogleich weiter und sieht zu, ob der Schnitt nun ohne Gefahr für die Iris vollendet werden kann. Ist dies nicht der Fall, tritt die Iris wieder vor, so lässt man nach Wiederholung des angegebenen Handgriffs den Finger auf der Hornhaut liegen und vollendet dabei den Schnitt.

Befindet sich aber die Schneide des Messers noch innerhalb der Pupille und ist es sonach der Pupillarrand, welcher sich vor die Schneide des Messers legt, so muss, wenn man nicht ein Stück der Iris wegschneiden will, das Messer zurück und aus dem Auge ausgezogen werden. Denn das vor dem Messer liegende Irisstück wird durch die bei dem angegebenen Handgriffe heruntertretende wässerige Feuchtigkeit nicht hinter das Messer geschoben, sondern an dasselbe angedrückt und so bei dem Fortschieben des Instruments um so sicherer aus der Iris ausgeschnitten.

Hat man das Messer ausgezogen, ohne die Iris verletzt zu haben, so kann die Operation gewöhnlich schon in acht bis zehn Tagen von Neuem unternommen werden.

Ist die Schneide des Messers glücklich über die Pupille weg, die Spitze aber so gerichtet, dass der Ausstich zu weit von der Hornhautgrenze und der Schnitt also zu klein ausfallen würde, so beuge der Arzt den Griff etwas nach sich zu, so dass der Parallelismus des Messers mit der Iris hergestellt wird.

Ist die Spitze aber zu weit nach hinten geneigt, bereits an der Hornhaut angekommen, so mache man keinen Versuch, sie mehr nach vorn zu bringen, sondern stosse das Messer, wenn auch zu nahe an der Scleroticalgrenze, doch durch. Es entsteht dadurch kein weiterer Nachtheil, als dass die Wunde etwas zu gross und die folgende Entzündung etwas heftiger wird. Das Zurückbeugen des Griffs aber hat den Nachtheil, dass die Spitze, gegen die Hornhaut angedrückt, eine noch schiefere Richtung nach hinten an-

nimmt und die Hornhaut in noch schrägerer Richtung nach hinten durchstossen wird, oder dass die Spitze wohl gar abbricht.

Erkennt man bei Durchführung des Messers aus der Zusammenziehung der Lider, dass der Augapfel sich durch Zusammenziehung seiner Muskeln, veranlasst durch Angst oder Schmerz, in starker Spannung befindet, so ruht man ein wenig, ehe man den letzten Durchschnitt durch die Hornhaut, den Ausschnitt, macht. Ist dies zur Beruhigung des Kranken und zur Beschwichtigung der Muskelthätigkeit nicht hinreichend, so zieht man das Messer lieber ganz zurück und vollendet diesen letzten Theil des Schnitts mittelst der Scheere.

Nachdem man eine auf das Blatt gebogene Scheere so gefasst hat, dass die Wölbung der Blätter nach dem Augapfel gerichtet ist, und nachdem die Hand, wie immer, durch den kleinen Finger, hier auf die Schläfengegend des Kranken gestützt ist, schiebt man den oberen Ast der Scheere horizontal unter die Hornhaut, bis die Spitze an der Nasenseite hervorsieht und schneidet nun den Rest der Hornhaut durch.

Hatte sich beim Fortschieben des Messers die Schneide desselben zu viel nach hinten geneigt, oder war bei dem Ausstiche die Spitze des Messers zu weit nach hinten durchgedrungen, so dass die Schneide nach Trennung der Hornhaut sich hinter der Bindehaut befindet, so darf man nicht versuchen, diese mit dem Messer zu durchschneiden, da sie sich dabei für gewöhnlich in grösserem oder geringerem Umfange von der harten Haut loslöst, sondern man muss auch hier das Messer zurückziehen und die Bindehaut auf die soeben angegebene Weise mittelst der Scheere durchschneiden.

Der Hornhautschnitt kann auf dreierlei Weise zu klein ausfallen, dadurch, dass

1) im Fortschieben des Messers die Spitze desselben sich senkte, und obgleich in der richtigen Entfernung von der harten Haut ausgestossen, der Schnitt doch nicht die Länge des Halbkreises erreicht;
2) die Spitze zu fern von der harten Haut durch die Hornhaut gestossen wurde;
3) der Bogen des Schnitts zu flach wurde, die Form des Schnitts mehr die einer Linie als die eines Bogens ist, weil der Arzt die Schneide des Messers von der Iris ab nach vorn geneigt hatte.

Besonders im ersten, aber auch im zweiten Falle darf der Schnitt mittelst einer convexen Scheere oder auch mittelst der Spitze des Messers verlängert werden; im dritten Falle aber muss der Arzt von jedem Versuche, den Staar herauszubefördern, abstehen, und die Operation des Staars entweder später wieder vornehmen, oder allenfalls denselben durch die vorhandene Wunde, so viel es sich thun lässt, nach aussen oder unten umlegen.

So wie das Messer durchschneidet oder aus der Hornhaut zurückgezogen ist, lässt der Gehilfe den Haken durch Aufheben des kleinen Fingers frei und neigt den oberen Theil desselben nach hinten, wodurch der andere Theil aus der Augenhöhle heraustritt und das freigewordene obere Lid sich herabsenkt.

Zweiter Act.

Kapselöffnung.

Hat man den Kranken einige Minuten Ruhe gelassen und ihm gesagt, dass der schlimmste und schwierigste Theil der Operation beendigt sei, und hat man das Licht ein wenig gemässigt, etwa durch das Herunterlassen eines grauweissen Rollhanges, oder durch sonstige leichte Verdeckung des Fensters, so zieht der Gehilfe das obere Lid mit den Mittelgliedern des Zeige- und Mittelfingers in die Höhe und befestigt dasselbe in dieser Lage durch Andrücken der Fingerspitzen gegen den Oberaugenhöhlenbogen (Taf. 7. Fig. IV.). Der Hals der von mir angegebenen, Taf. 5. Fig. XI. abgebildeten halben Lanze wird nun in der Gegend, wo der Ausschnitt stattfand, so an den Hornhautrest oder an die harte Haut angelegt, dass die nach unten gerichtete Lanze in dem inneren Augenwinkel die Länge der Wunde überragt (Taf. 20. Fig. IX.). Klafft die Wunde nicht, so wird sie durch einen leichten Druck des Halses gegen den festsitzenden Hornhautrand ein wenig geöffnet und nun, indem man den Hals der Lanze unter den Hornhautlappen nach der Pupille zieht, die Lanze selbst unter dieselbe in die Höhe gezogen, bis sich ihre Spitze vor der Pupille befindet. Der Arzt schiebt nun die Spitze der auf dem Staare flach aufliegenden Lanze hinter den Pupillarrand bis gegen den Rand des Staars, dreht das Instrument ein Viertel um seine Achse und beugt den Griff des Instruments nach sich zu. So wird die Spitze der Lanze in den Staar gesenkt und dadurch, dass das Instrument nach aussen, etwas nach oben, ein wenig aus dem Auge zurückgezogen und der Griff dabei vorgebeugt wird, der Schnitt in der Kapsel in der Richtung von innen und unten, nach aussen und oben erweitert. Ist dies geschehen, so dreht der Arzt das Instrument wieder ein Viertel um seine Achse, so dass die Flächen der Lanze nach vorn und hinten gewendet sind, und zieht es aus dem Auge, indem der Griff bogenförmig von aussen nach oben zurückgezogen wird *).

Man kann diesen Einschnitt in die Kapsel auch mittelst einer geraden Nadel, etwa meiner kleinen Lanze bewerkstelligen, doch werden dabei die Wundränder leichter gequetscht.

So lange die Kapsel noch gesund ist, also ihre Elasticität besitzt, ist ein einfacher nicht zu kleiner Einschnitt völlig hinreichend, da die Linse sogleich in denselben eintritt und ihn bis zu ihrem Rande erweitert, ja ein Kreuzschnitt, wie man ihn will, gar nicht zu machen ist. Denn da sich die Wundränder sogleich stark zurückziehen und durch die Linse zurückgedrängt werden, so trifft man mit dem zweiten Schnitte nicht mehr die Kapsel, sondern nur die Linse. Was das Verfahren bei trüber und kranker Kapsel betrifft, darüber im dritten Acte.

Es ist mir vorgekommen, dass die schon vor dem Hornhautschnitte sehr enge Pupille nach dem Hornhautschnitte, und also nach dem Abflusse der wässerigen Feuchtigkeit sich so verengte, dass die schmalste Nadel kaum durchgebracht, geschweige die Kapsel hinlänglich geöffnet werden konnte. Auch eine gesättigte Lösung des Belladonnaextracts brachte keine Erweiterung der Pupille zu Wege. Ich stand damals von der Operation ab und operirte den Kranken später mit gutem Erfolge mittelst der Ortsveränderung. In einem solchen Falle könnte man mit einer aufs Knie gebogenen *Maunoir*'schen Scheere (Taf. 4. Fig. XII.) zur Pupillenbildung, die Iris von ihrem Pupillarrande aus einschneiden.

Dritter Act.

Erleichterung des Austrittes des Staars.

Um den Austritt des Staars zu bewirken, drückt man mittelst des Zeigefingers durch das untere Lid behutsam auf den Augapfel, indem man den Druck nur nach und nach verstärkt. Bei vollem

*) Die halbe Lanze zur Kapselöffnung ist in meinen schon 1827 erschienenen Beiträgen zur Augenheilkunde abgebildet und daselbst auch erwähnt, dass *Langenbeck* dieses Verfahren bei mir gesehen und erst dann angegeben hat, das Staarmesser zur Kapselöffnung unter dem Hornhautlappen einzuziehen. Da man nun bis dahin jedes zur Kapselöffnung bestimmte Instrument nach aufgehobenem Hornhautlappen mit seiner Spitze durch die Pupille zur Kapsel führte, so muss ich die Art der Einführung, dass das Instrument mit seinem Halse, oder, wie ich früher angab, mit seiner stumpfen Ecke unter dem Hornhautlappen zur Pupille gezogen und derselbe also gar nicht gelüftet und nicht gequetscht werde, als meine Methode beanspruchen.

Augapfel bedarf es, wenn der Hornhautschnitt gross genug und die Kapsel gehörig geöffnet ist, nur eines geringen, bei schlaffem Augapfel eines etwas stärkeren Druckes, wobei die Pupille sich erweitert und der untere Theil des Irisrandes von dem in die Höhe und nach vorn geschobenen unteren Rande des Staars nach unten bis gegen die Hornhautwunde gedrängt wird. So wie der untere Rand des Staars über den unteren Pupillarrand getreten ist, muss der Fingerdruck sogleich nachlassen und es der Schwere des Staars und dem Drucke der Muskeln bei veranlasster Bewegung des Auges überlassen werden, den Staar vollends durch die Wunde aus dem Auge zu befördern. Zögert bei gut geöffneter Kapsel der Staar auszutreten, so muss die Druckstelle verändert und durch das obere Lid auf die Grenze der Lederhaut und Hornhaut gedrückt werden. Um den Druck des Staars auf den Pupillarrand der Iris zu mildern, lässt man den Staar auf dem Rücken des *Daviel*'schen Löffels treten und ihn über diesen weg herausgleiten. Zu diesem Behufe fasst man den Löffel so, dass die Aushöhlung desselben und der Daumen des Arztes nach dem Kranken gewendet sind, das Instrument vertikal nach unten gerichtet ist und die Spitze in die Wunde gebracht wird (Taf. **20**. Fig. X.). Liegt der Staar bereits in der Wunde und will nicht heraustreten, so führe man den Löffel bis über den Staar und schiebe diesen mittelst desselben heraus, indem man den Griff des auf dem Mittelfinger ruhenden Instruments hebt.

Wölbt sich bei verhältnismässig zur Härte oder Weichheit des Augapfels hinlänglich starkem Drucke die Iris blos vor, ohne dass der Pupillarrand herabtritt, oder tritt gar bei vermehrtem Drucke der helle Glaskörper zwischen dem gehobenen Staare und dem Pupillarrande vor, so stehe man sogleich von allem Drucke ab, erweitere entweder den Hornhautschnitt, oder, wenn dieser gross genug ist, den in der Kapsel, der vielleicht dadurch zu klein ist, dass bei Eröffnung der Kapsel der Griff der Lanze nicht genug vorgebeugt wurde oder die Kapsel von ihrer Elasticität schon verloren hatte. Ist aber der Schnitt in der Hornhaut wie in der Kapsel ausgiebig genug, so muss man den Staar fassen und ihn hervorziehen, indem man ihn dadurch von seinen Verbindungen mit den ihn umgebenden Theilen löst. Dazu bedient man sich am besten des einfachen gebogenen Stachelzängelchens, das man geschlossen einbringt und erst in der Nähe des Staars öffnet. Reste der verdunkelten Rindensubstanz lasse man, so wie Luftblasen, unbedenklich in dem Auge; sie treten entweder bald nach der Operation noch heraus oder werden aufgelöst und verschwinden, da die bei dem Bemühen, sie hervorzuheben, unvermeidliche Berührung der Iris zu Entzündungen derselben Anlass giebt. Befördert wird der Vortritt dieser Reste durch die mit Bewegung der Augen verbundenen Sehversuche, die man deshalb den Kranken sogleich nach der Operation machen lässt, indem das Zimmer dabei etwas verdunkelt und der Operirte von dem Lichte abgewendet ist.

Da die Ausziehung nur bei harten Staaren gemacht werden soll, so können feste Staarflocken eigentlich nicht vorkommen. Wäre dies aber doch der Fall, wodurch auch dann leicht später ein Irisvorfall entsteht, so holt man sie lieber mittelst des angegebenen gebogenen, oder eines geraden Stachelzängelchens, als mittelst des *Daviel*'schen Löffels, hervor. Dasselbe geschieht mit Kapselflocken, wenn solche die Pupille mehr oder weniger verdecken.

Ist die Pupille ungleich erweitert, oder vermuthet man sonst noch Staarreste in dem Kapselfalse, so kann man die Hornhaut des geschlossenen Auges ein wenig drücken oder reiben.

Zeigt sich ein Irisvorfall, so lüftet man den Hornhautlappen mittelst des *Daviel*'schen Löffels und lässt dann dem Operirten das Auge bewegen. Genügt dieses nicht zur Zusammenziehung der Pupille, so drückt oder reibt man die Hornhaut ein wenig durch das obere Lid und lässt dann das Auge öffnen. Sind die Sehversuche gemacht und der Operirte dadurch über den Erfolg der Operation beruhigt, so sagt man ihm, dass er die Augen langsam schliessen möge, indem man das untere Lid durch einen Druck des Fingers gegen den Unteraugenhöhlenbogen zurückhält, damit sich der Rand desselben dabei nicht etwa nach innen neige und die Verschliessung der Wunde hindere. Die geschlossenen Lider werden nur durch zwei kleine, einen halben Zoll lange Streifchen englischen Pflasters zusammengehalten, die man nur über die Lidränder etwas schräg von oben nach unten und aussen legt, so dass der innere Winkel frei bleibt, damit daselbst die Thränen und die erste Zeit die wässerige Feuchtigkeit frei austreten können.

War der Ausschnitt der festen Haut näher als der limbus conjunctivae gerathen und hat sich dadurch ein Lappen der Bindehaut gebildet, so muss man vor dem Schliessen der Lider nachsehen, ob sich dieselbe, wenn sie einen an der Hornhaut hängenden Lappen bildet, nicht etwa in die Hornhautwunde gelegt hat und so die völlige Schliessung derselben hindert. Hat dies statt gefunden, so muss sie mittelst eines feinen Spatels aus der Wunde vorgeschoben und auf der Lederhaut ausgebreitet werden.

Zum Schutze gegen unerwarteten Zutritt des Lichts lässt man ein doppeltes Leinwandbäuschchen über den Augen herabhängen, befestigt solches mittelst einer vom Hinterhaupte zur Stirn und dann wieder zu beiden Schläfen reichenden Binde. Ist der eine Kopf derselben über den Stirntheil des Bäuschchens geführt, so wird der darüber gelegene Theil des Bäuschchens nach unten über die Binde umgeschlagen und nun der zweite Kopf über diesen umgeschlagenen Theil zur anderen Schläfengegend geführt und hier mit einer Nadel oder Faden befestigt, wodurch das Heruntergleiten des Bäuschchens verhindert wird. So verbunden kann das Bäuschchen leicht mit einem reinen vertauscht werden, ohne dass der Kopf des Kranken im Geringsten bewegt wird.

Wäre mit dem Staare oder sogleich nach demselben ein Theil des Glaskörpers ausgetreten, so hat man das Auge ohne Weiteres schliessen zu lassen und dasselbe auf die angegebene Weise zu verbinden. Alle Versuche, den Vorfall an der Wunde abzuschneiden, vermehren denselben nur, indem sie den Kranken beunruhigen und zu Bewegungen des Auges veranlassen.

Trat der Glaskörper ohne den Staar hervor, so fragt es sich, ob sich der Staar schon in der Pupille, oder noch hinter derselben befindet. Im ersteren Falle bringt man ein Häkchen mit seiner Convexität an der inneren Fläche der Hornhaut so über den Staar, dass man den oberen Rand desselben mit dem Häkchen fasst und ihn herab- und herauszieht; im zweiten Falle, sei es dass der Staar gar nicht vor, oder durch den eben angegebenen Versuch wieder zurückgetreten sei, stehe man von allen Versuchen, den Staar herauszubefördern, ab; denn der Glaskörper liegt vor demselben, und es wird nie gelingen, mit einem stumpfen Instrumente bis zu ihm vorzudringen; der Staar wird dabei nur verschoben und nimmt dann sogleich die verlassene Stelle wieder ein; der Vorfall des Glaskörpers aber wird dadurch nur vermehrt. Es bleibt nichts übrig, als mit einer zur Ortsveränderung des Staars bestimmten schmalen Lanze durch den Glaskörper einzugehen und die Ortsveränderung oder dadurch wenigstens die Trennung des Staars von seinen Verbindungen zu bewirken und ihn dann der Auflösung zu überlassen.

Hornhautschnitt nach oben*).

Soll der Schnitt nach oben gemacht werden, so wird vor dem Einstiche die Schneide des Messers nach oben gerichtet. Das

*) Schon in den zwanziger Jahren habe ich unter Assistenz des Herrn Dr. *Meurer* in Dresden, also wohl zuerst und dann noch öfter den Schnitt

übrige Verfahren bleibt sich gleich, nur dass es der Verwundung der Hornhaut nach oben entspricht. Wenn diese Methode vielleicht bei Heilung der Wunde einige Vortheile gewährt, so führt sie auch wieder manchen Nachtheil mit sich: erstens kann man das Messer nicht so schräg von oben nach unten gegen den in dem inneren Augenwinkel liegenden Finger des Arztes ein und durchführen, sondern muss das Messer, da es nach oben zu an Breite zunimmt, durch den Oberaugenhöhlenbogen gehindert, mehr horizontal durchführen. Dadurch verliert man aber beim Ausstiche des Messers die richtige Gegenwirkung des in dem innern Winkel liegenden Fingers und der Augapfel verschiebt sich leichter nach innen; zweitens ist es schwerer, die Schneide des Messers zu überwachen, da sie sich leicht unter dem oberen Lide verbirgt. Drittens muss, wenn die Iris sich vor die Schneide des Messers legt, die wässerige Feuchtigkeit von unten nach oben gedrückt werden; dadurch wird aber auch der Augapfel nach dieser Richtung verschoben und die Ausschnittsstelle verborgen. Viertens wird, wenn nach vollendetem Schnitte das obere Lid herabgelassen wird, die Hornhaut leicht umgeklappt und so gequetscht.

Das Uebelste aber ist, die nach dem Hornhautschnitte so oft eintretende Verziehung der Pupille nach der Wunde, also nach oben, wodurch dann das Sehen beschwerlicher wird, indem der Kranke dabei das Auge immer stark nach unten richten muss.

Ausziehung auf beiden Augen zugleich.

Sollte je aus irgend einem Grunde die Ausziehung auf beiden Augen zugleich gemacht werden, so wäre der Hornhautschnitt auf dem zweiten Auge sogleich nach dem auf dem ersten Auge vorzunehmen, und dann erst auf jedem Auge die Kapsel zu eröffnen und der Staar heraus zu befördern. Trat der Staar unmittelbar nach dem Hornhautschnitte hervor, oder bildete sich gar ein Vorfall des Glaskörpers, so muss die Staaroperation auf dem anderen Auge bis nach der Heilung der Hornhautwunde verschoben werden; denn da an jeder während des Hornhautschnittes des anderen Auges erfolgten Zusammenziehung der Muskeln auch das erstoperirte Auge Theil nimmt, so würde dadurch der Glaskörper noch stärker hervorgetrieben werden.

Ausziehung in zwei Zeiträumen, d. h. mit vorhergehender Kapseleröffnung.

Ausser den übrigen Vorbereitungen zur Staarausziehung muss hier noch die Pupille dadurch erweitert werden, dass man zwei Stunden vorher eine Auflösung von Hyoscyamusextract einträpfelt, die je nach der Empfänglichkeit des Auges für Mydriatica gesättigt (gr. vij auf ʒj aq., oder nur halb so stark) sein muss. Der erste Act der Operation ist nun der, dass meine schmale, gerade Nadel, die Flächen nach vorn und hinten gewendet, von oben und aussen durch die Hornhaut an der Stelle eingestochen wird, welche der Lage des Pupillarrandes entspricht. Die Lanze wird nun nach der entgegengesetzten Seite hinter den Pupillarrand der Iris geschoben, $^1/_4$ um ihre Axe gedreht, und dadurch, dass der Arzt den Griff nach sich zu bewegt, in den Staar ein und durch die Kapsel durchgestossen. Durch weiteres Vorneigen des Griffs wird nun der Schnitt erweitert; doch muss dabei auch hier der Griff etwas zurückgezogen werden, damit die Lanze nicht zu tief in die harte Linse eindringt und diese anspiesst. Sollte dies ja geschehen, so erreicht man die Lösung dadurch, dass der Griff der Nadel schnell ein wenig zwischen den Fingern gerollt wird.

nach oben gemacht. Es war dies bei einem Manne, bei welchem wir wegen Härte des Staars die Ausziehung angezeigt fanden und bei dem ich doch wegen Hustens den Schnitt nach unten zu machen mich nicht getraute.

Ausgezogen wird die Nadel natürlich in derselben Richtung, in welcher sie eingestossen wurde, jedoch so langsam, dass dadurch der Austritt der wässerigen Feuchtigkeit so viel als nur möglich verhütet werde.

Der zweite Act der Operation, der Hornhautschnitt, erfolgt erst nach drei bis sechs Stunden, sobald nämlich der Arzt sieht, dass die wässerige Feuchtigkeit sich wieder hinlänglich gesammelt und die Iris sich wieder mehr von der Hornhaut entfernt hat.

Bei dem Hornhautschnitte ist zu beobachten, 1) dass man, weil die Pupille immer etwas erweitert bleibt, stets ein Messer mit convexer Schneide wählt, und 2) da die vordere Augenkammer enger ist, das Messer eine ganze Linie vom Scleralrande einstösst und 3) wenn der Kranke unruhig ist und man eine grössere Spannung des Augapfels bemerkt, um so eher vor dem Ausschnitte ein wenig verweilt und diese durch Muskelanstrengung bewirkte Spannung vorübergehen lässt. Denn mit der Vollendung des Schnittes tritt hier stets sogleich die Linse hervor und bei noch bestehender Muskelanstrengung würde zugleich ein Theil des Glaskörpers mit hervorstürzen. Liess daher bei jenem Verweilen der Krampf nicht nach, so muss, wie schon früher angegeben wurde, das Messer zurückgezogen und der Schnitt mittelst der Scheere vollendet werden.

Diese Operationsweise ist von mir versucht und öfters mit glücklichem Erfolge ausgeführt worden. Sie gewährt den grossen Vortheil, dass die Kapsel mit Leichtigkeit ausgiebig eingeschnitten wird und der dritte Act der Operation, der zuweilen durch den dabei statt findenden Druck auf den Augapfel keineswegs gefahrlos ist, ganz wegfällt.

Nur darf man dieselbe in der Hoffnung, dass nach Einschneidung der Linsenkapsel die Linse, die man vielleicht weicher fand, als man vorher vermuthete, aufgelöst werde, ja nicht unvollendet lassen. Denn ohne den nachfolgenden Hornhautschnitt geht das Auge durch den Druck des Staars gegen die Iris, von dem nachher die Rede sein wird, fast immer verloren.

Nicht nur zu Entfernung von kleinen harten, sondern auch zu der von flüssigen und von zusammengeschrumpften Staaren (cataracta arida siliquata), und bei einfachen Kapselstaaren will man die Ausziehung machen; und da man hier nur einer kleinen Wunde bedarf, so hat man empfohlen, die vordere Augenkammer mittelst eines einfachen Einstichs zu eröffnen. Man stösst zu diesem Behufe eine breite Lanze von aussen oder von unten, eine halbe Linie von der Lederhaut entfernt, durch die Hornhaut so tief in die vordere Augenkammer, dass dadurch eine Wunde entsteht, deren Länge $^2/_5$ oder $^1/_4$ des Umkreises der Hornhaut beträgt. Nun geht man entweder mit einem Irishäkchen, wie bei der Pupillenbildung angegeben ist, oder mit einem feinen Stachelzängelchen durch die Hornhautwunde und durch die Pupille zu dem Staare ein, fasst denselben und zieht ihn durch die Wunde aus. Da die Hornhautwunde eine gerade Linie bildet, so hat man diese Art der Ausziehung des Staars die lineare genannt, ein Ausdruck, der wohl insofern nicht richtig ist, als die gerade Richtung der Wunde nichts Wesentliches ist und man ebenso gut mit einem schmalen Staarmesser eine bogenförmige Wunde am Rande der Hornhaut machen kann, nur dass sie nicht grösser ausfällt, als zur Ausziehung des Staars oder der blossen Kapsel nothwendig ist.

Da der trockenhülsige Staar in der Regel so fest mit der Iris verwachsen ist, dass er sich vom Zängelchen erfasst durch blosses Anziehen nicht ohne Gefahr für die Iris trennen lässt, so möchte es besser sein, die Hornhautwunde in der Nähe der Verbindung des Staars mit der Iris zu machen, den Staar selbst mit dem Irishäkchen, oder einem Stachelzängelchen zu fassen, denselben durch die Wunde hervorzuziehen und ihn mittelst der Scheere abzuschneiden.

Soll die Operation an dem zweiten Auge sogleich oder erst später nach gänzlicher Heilung der Verwundung des ersten Auges vorgenommen werden?

Die Verwundung des zweiten Auges übt an sich durchaus keinen nachtheiligen Einfluss auf das andere Auge aus, wie dies schon aus der getrennten Lage der Augen zu vermuthen ist und wie dies jedem darin erfahrenen Arzte die Beobachtung gelehrt hat. Erst mit der durch lange dauerndes Leiden eines Auges erhöhten Reizbarkeit des ganzen Körpers steigert sich auch die des anderen Auges und macht dasselbe für krankmachende Einflüsse empfänglicher. Von der bei der zweiten Operation entstehenden Verwundung ist also für das zuerst operirte Auge nichts zu fürchten. Wohl aber hat der Kranke von der sogleich an dem zweiten Auge unternommenen Operation den Vortheil:

1) dass er sogleich nach glücklich überstandener Operation des ersten Auges die Furcht vor der zweiten sehr leicht, später aber weit schwerer überwindet;
2) dass häufig, wenn sich die Wiederkehr des Gesichts auf einem Auge hinzieht, doch das andere Auge einiges Gesicht gewährt;
3) dass die doppelte Operation, und dies ist das Wichtigste, bei unglücklichem Verlaufe der einen den Operirten nicht selten vor gänzlicher Erblindung schützt.

Denn wenn die Entzündung des einen Auges in Abscessbildung übergeht, so wird dadurch eine krankhafte Ausscheidung in dem andern Auge verhütet oder gemindert. Manche ungeschickt Operirte erhielten und erhalten auf diesem Wege das Gesicht eines Auges und preisen dann die Geschicklichkeit ihres Arztes. Aber auch das bestoperirte Auge geht zuweilen durch nicht zu entdeckenden constitutionellen Einfluss verloren, der sich auf ein Auge beschränkt und das andere operirte Auge frei lässt, der aber bei späterer Operation des andern auf dieses übergegangen sein würde.

Nur dann ist die zweite Operation sogleich nach der ersten nicht anzurathen:

1) wenn der Arzt nicht ganz sicher ist, dass nicht in diesem Auge oder in dem übrigen Körper ein krankhafter Zustand bestehe, welcher den guten Erfolg der Operation vernichten könnte;
2) wenn auf dem ersten Auge die Ausziehung gemacht wurde oder auf dem zweiten Auge gemacht werden muss.

Ein Wiederaufbruch der Hornhautwunde mit ihren gefährlichen Folgen kann noch den zweiten und dritten Tag eintreten, und wird sicher nicht ausbleiben, wenn durch Keratonygma oder Scleronygma Brechen veranlasst wurde. Nach der Ausziehung auf beiden Augen aber kann eine in den ersten Tagen nach der Operation durch Schreck oder andere Dinge entstandene krampfhafte Zusammenziehung der Augenmuskeln diesen Aufbruch der Wunde in beiden Augen bewirken und so vielleicht den gänzlichen Verlust des Gesichts herbeiführen.

Aus obigen Gründen habe ich, wenn nur ein Auge operirt wurde, und dieses Auge bereits so in Eiterung stand, dass für Herstellung des Gesichts auf diesem Auge nichts zu erwarten war, das andere Auge operirt, nachdem die Schmerzen nachgelassen hatten, aber noch reichliche Eiterung vorhanden war. So oft ich dies gethan habe, hatte ich mich eines glücklichen Erfolges zu erfreuen.

Wahl der Operationsmethode.

Der Operationsarten des grauen Staars sind so viele, dass die Wahl derselben dem Arzte oft schwer fällt und er sich bei unglücklichem Ausgange der Operation wohl zuweilen sagt: Hättest du eine andere Operationsart gewählt, so wäre der Erfolg wohl ein günstiger gewesen. Da der Zweck der Staaroperation die Herstellung des Gesichts ist, so fragt es sich bei der Wahl der Methode, auf welche Weise dieser Zweck am schnellsten und für die Dauer am sichersten zu erreichen sei. Die Wahl der Operationsart richtet sich daher zuerst nach der Beschaffenheit des Staars. Diese muss der Arzt vor der Operation genau erkannt haben, wissen, ob Linse oder Kapsel allein, oder ob beide verdunkelt sind, ob erstere hart, weich oder flüssig, letztere locker oder fest ist. Der Arzt also, welcher die Staaroperation unternehmen will, muss sich vorher in der Erkennung der Beschaffenheit des Staars gehörig geübt haben, um darnach die Operationsmethode wählen zu können.

Ortsveränderung.

Diese darf nur gemacht werden, wenn man erwarten darf, dass der Staar die ihm bei der Operation gegebene Lage beibehalte, oder doch, wenn er wiederkehrt, von seinen Verbindungen getrennt, bald aufgelöst werde und sonach das Sehen nicht lange hindere. Sie muss also gemacht werden:

a) bei grossen, nicht wohl zertheilbaren Staaren;
b) bei reinen, aber festen Kapselstaaren, wo also die Linse bereits aufgesaugt worden ist *);
c) bei kleinen Staaren, welche specifisch schwerer sind als die wässerige Feuchtigkeit.

Bei a) muss die Umlegung gemacht werden, da dieser Staar mit seinen breiten Flächen, wenn er sich in dem Glaskörper befindet, durch denselben leicht zurückgehalten wird; bei b) die Verziehung und bei c) die Niederdrückung oder die Aufhebung des Staars. Beides aber nur dann, wenn die Ausziehung aus irgend einem Grunde nicht rathsam ist, d. h. bei Verwachsungen des Staars mit der Uvea. Da bei der hier der Staaroperation vorhergehenden Operation der synechia posterior die breite schneidende Nadel sich bereits in der hinteren Augenkammer befindet, so bleibt ja für die Ortsveränderung des Staars nicht viel mehr zu thun übrig.

Zerschneidung.

a) bei weichen, leicht zerschneidbaren Linsenstaaren;
b) bei reinen, aber weichen Kapselstaaren;
c) bei Milchstaaren, wenn nicht wegen fester Beschaffenheit der Kapsel die Ausziehung derselben vorzuziehen ist.

Ausziehung.

a) Bei harten Linsenstaaren.

Da diese Staare, wenn sie durch die Operation der Ortsveränrung von der Pupille entfernt wurden, nicht selten vor dieselbe treten und Jahre lang im Auge verweilen können, ohne aufgelöst zu werden, auch zuweilen plötzlich in die vordere Augenkammer fallen und dadurch grosse Beschwerden veranlassen, so müssen solche Staare, wenn nicht Gegenanzeigen gegen die Ausziehung bestehen, stets ausgezogen werden.

b) Bei Milchstaaren mit hartem Kern;
c) bei einfachen Milchstaaren, aber mit fester Kapsel, da hier der blosse Einschnitt in die Kapsel nicht genügen möchte, und es besser ist, nach kleinem Hornhautschnitte mittelst Häkchen oder Stachelzängelchen ein Stück der Kapsel auszureissen und hervorzuziehen;

*) Reine, sowohl lockere als feste Kapselstaare, kommen nicht eben selten vor und widerlegen die Behauptung, dass die Kapsel sich gar nicht verdunkele. Man erkennt sie leicht an der gleichmässigen saturirten Trübung unmittelbar hinter der Pupille und ihrer flachen Form, wie ein ausgebreitetes Tuch. Die Lichtempfindung ist dabei natürlich nur gering.

d) bei cataracta arida siliquata, weil derselbe im Auge nicht aufgelöst wird, und wenn er (wie wohl immer) mit dem Pupillarrande der Iris verwachsen ist, derselbe sich von der lockeren Iris mittelst der Nadel schwer oder gar nicht, leicht aber mittelst der Scheere trennen lässt;

e) wenn der Staar in die vordere Augenkammer getreten ist.

Ist die Operationsmethode in Bezug auf die Beschaffenheit des Staars festgestellt, so ist noch zu bestimmen, ob in Bezug auf die Verwundung des Auges bei der Operation die Ortsveränderung oder die Zerschneidung durch Scleronygma oder durch Keratonygma besser, oder die Ausziehung als die gefahrlosere Methode zu wählen sei.

Bei Scleronygma werden zwar wichtige Gebilde des Auges verletzt (eine Verletzung, die übrigens bei Anwendung einer runden Nadel weniger gefährlich ist), aber sie gewährt den grossen Vortheil, dass die Nadel sich freier bewegen und die Ortsveränderung daher leichter vollbracht werden kann, ohne dass der Arzt Quetschungen des Irisrandes oder der Wundränder in der harten Haut zu fürchten hat; daher auch der Staar, welcher mit Verwachsung der Uvea verbunden ist, welche sich durch eine gut schneidende Nadel lösen lassen, nur auf diesem Wege operirt werden darf.

Bei Keratonygma wird, wenn die Pupille vorher gehörig erweitert und der Einstich durch die Hornhaut innerhalb derselben gemacht wurde, auf dem Wege des Instruments zum Staare nur die Hornhaut verletzt. Diese ist aber bis zum limbus conjunctivae fast ganz empfindungslos, die Operation daher völlig schmerzlos und in dieser Beziehung besonders bei empfindlichen Kranken den anderen Operationsmethoden vorzuziehen; auch kann sie, da die Verwundung an sich so unbedeutend ist, sehr bald wiederholt werden.

Die Ausziehung gewährt den grossen Vortheil, dass durch die dabei stattfindende Entleerung der wässerigen Feuchtigkeit und durch die Entfernung des Staars aus dem Auge die Spannung der Augenhäute gemindert und dadurch einer heftigeren Entzündung der tieferen Gebilde des Auges vorgebeugt wird. Sie verdient daher bei kräftigen, vollsaftigen Körpern, also im mittleren Lebensalter, den Vorzug, natürlich aber nur dann, wenn sie auch in Bezug auf die Beschaffenheit des Staars angezeigt ist.

Die Erkenntniss der Beschaffenheit des Staars muss daher der Wahl der Operationsmethode stets vorhergehen und ist dabei etwas so Wesentliches und Unerlässliches, dass jeder Augenarzt sich dieselbe zu erwerben auf das Emsigste trachten muss.

Gegenanzeigen.

Der Ausführung der festgestellten Operationsmethode treten aber zuweilen Hindernisse entgegen, welche den Arzt zwingen, eine andere weniger passende Operationsweise anzuwenden. So ist die

Ortsveränderung und Zerschneidung des Staars durch Scleronygma

bei denen nicht anzurathen, welche an gichtischen Beschwerden leiden, weil die Lederhaut, die hier verwundet wird, zu den fibrösen Häuten gehört. Ebenso wenig darf sie bei den Personen gemacht werden, welche zu Entzündung der Iris oder Chorioidea geneigt sind, da die Entzündung dieser Gebilde dadurch sicher geweckt wird.

Ortsveränderung und Zerschneidung durch die Hornhaut.

Da bei Bewegung des Augapfels eine in der Hornhaut befindliche Nadel sich weiter und in grösserem Kreise bewegt, als eine in der Lederhaut nahe dem Ansatze eines geraden Muskels befindliche, so ist es bei Nystagmus des Augapfels und bei der rollenden Bewegung desselben, welche so häufig bei Kindern vorkommt, die in der ersten Lebenszeit erblindeten, weit schwieriger, die zur Ortsveränderung und zur Durchschneidung des Staars nothwendigen Bewegungen des Instruments richtig zu machen, als wenn dasselbe durch die Lederhaut eingeführt wurde. Ich habe daher bei Kindern diese Operationen stets und oft per scleronygma gemacht und nur einmal mit unglücklichem Ausgange, wo jedoch derselbe auch wohl mehr dem fehlerhaften Verhalten als der Operation selbst zuzuschreiben war.

Ist man nicht sicher, dass der Staar leicht zerschneidbar ist, so darf man die Zerschneidung desselben durch die Hornhaut gar nicht versuchen. Denn wenn blos die Kapsel getrennt und die Linse nur eingeschnitten wurde, so legt sich letztere mit dem beim Zurückziehen der Nadel erfolgenden Ausflusse der wässerigen Feuchtigkeit an die Uvea an und erregt eine Entzündung, durch welche in der Regel das Auge in wenigen Tagen verloren geht.

Ausziehung des Staars.

a) Unzugänglichkeit der Hornhaut; bei Ankyloblepharon, tiefliegendem Auge.

b) Schwierigkeit der Ausführung; wenn die Augen sehr beweglich, die Kranken sehr unruhig sind.

c) Synchysis; da hier ein grosser Glaskörpervorfall zu erwarten ist.

d) Wo Eiterung der Hornhautwunde zu fürchten ist, die sich dann leicht über die ganze Hornhaut ausbreitet *).

e) Wenn von der Unruhe **) der Kranken (bei Kindern, alten Leuten) oder vom Husten derselben und von leicht eintretenden Krämpfen nach der Operation ein Wiederaufgehen der Wunde und dadurch ein Iris- und Glaskörper-Vorfall zu fürchten ist.

Der Greisenbogen bildet an sich keine Gegenanzeige gegen die Ausziehung, da die in ihm gemachte Hornhautwunde, wenn auch langsamer, doch der gemachten Erfahrung nach sicher heilt.

Gegenanzeige gegen Ausziehung in zwei Zeiträumen ist eine zu enge vordere Augenkammer. Freilich ist es bei aller Erwägung der Anzeigen und Gegenanzeigen doch zuweilen schon deshalb nicht möglich, die Operationsweise ganz festzustellen, weil die Beschaffenheit des Staars sich nicht immer genau erkennen lässt.

Nachbehandlung.

Nach dem Verbande lässt man den Kranken den Tag über, oder doch so lange, bis er selbst nach dem Bette verlangt, sitzend zubringen, selbst nach der Ausziehung des Staars, da er ja dann noch lange, d. h. 4—5 Tage liegen muss. Nach der Ortsveränderung und Zerschneidung braucht der Operirte nicht zu liegen, sondern er kann abwechselnd sitzen und langsam gehen, nur darf er sich nicht bücken. Wird er nach der Ausziehung zu Bette gebracht, so muss er sich in die Mitte des ja nicht zu weichen Bettes setzen, die Füsse werden hineingehoben und der Oberkörper durch einen Gehilfen in die passende, etwas erhöhte Lage gebracht. Er kann abwechselnd auf dem Rücken und auf der dem operirten Auge entgegengesetzten Seite liegen. Nur darf er seine Lage nie selbst verändern und sich überhaupt gar nicht anstrengen. Um starkes Kauen zu verhüten, darf er keine festen Speisen geniessen. Dem Niessen begegnet er durch Schneuzen; starkem Husten aber kommt er dadurch zuvor, dass er das Husten nicht aufschiebt, sondern dem Reize sogleich folgt.

*) Eine Frau, die ich leider durch Ausziehung operirt hatte, war so sehr zur Eiterung geneigt, dass, als beim Herausgehen aus dem Zimmer die Hand an die Thürpfoste stiess, die gestossene Stelle alsbald zu eitern begann.

**) Als ich zu einem Rittergutsbesitzer, an dem ich den Tag zuvor die Ausziehung gemacht hatte, heimlich ins Zimmer trat, fand ich denselben sich seinen kranken Fuss verbindend.

Hat der Kranke ein Bedürfniss, so hebt ein Wärter die Füsse heraus, indem ein zweiter den Oberkörper wendet und aufhebt, und der Kranke gehörig unterstützt auf den Nachtstuhl und dann auf angegebene Weise auf sein Lager zurückgebracht wird. Eine Leibschüssel (Unterschieber) gehört zu den nicht blos unnützen, sondern schädlichen Dingen, da der Gebrauch derselben nach der Staarausziehung dem Operirten, um in die dabei nöthige, ihm ungewohnte Lage zu kommen, Anstrengung kostet, an denen zuweilen die Augapfelmuskeln so lebhaften Antheil nehmen, dass die noch nicht festverheilte Wunde wieder aufspringt und Iris und Glaskörper vortreten. —

Nach der Ausziehung werden über das Auge gelegte Bäuschchen, welche durch Thränen und die abfliessende wässerige Feuchtigkeit (aus deren klebriger Beschaffenheit man erkennt, dass die Hornhautwunde noch nicht vollständig geschlossen ist) feucht oder durch das Trocknen derselben starr, und müssen daher in den ersten 48 Stunden mehrmals gewechselt werden.

Klagt der Operirte über einen Druck im inneren Augenwinkel, so liegt dies meistens daran, dass daselbst die Lider verklebt sind und die gesammelten Thränen nicht abfliessen können. Ist dies der Fall, so muss derselbe, am besten durch einen in laues Wasser getauchten grösseren Malerpinsel, gereinigt und die Lider daselbst, wo nöthig, gelüftet werden. Nach Abfluss der gesammelten Feuchtigkeit hört der Schmerz sogleich auf.

Den fünften oder sechsten Tag, nach Glaskörper-Vorfall, aber nicht vor dem achten Tage, öffnet man behutsam das operirte Auge, nachdem der Operirte vom Lichte abwärts gesetzt und darauf vorbereitet wurde, dass er jetzt noch nicht gleich deutlich sehen werde. Bevor der Kranke die Augen öffnet, wird ihm Kreppflor übergehängt und er veranlasst, sich ruhig umzusehen. Betrachtung kleiner Gegenstände muss man vermeiden und ihm, was es auch sei, nicht zu nahe vor das Auge halten. Täglich werden nun diese Sehübungen mehrmals länger und länger fortgesetzt.

Die weitere ärztliche Behandlung muss meistens eine antiphlogistische sein: Entziehung von Licht und Wärme, Entziehung von Nahrungsstoffen der Qualität und Quantität nach, Entziehung von Blut und durch Abführmittel bewirkte Entziehung anderer Säfte. Manche Aerzte wenden Alles zusammen an, andere beschränken sich auf das eine oder das andere dieser Mittel, ohne dazu eine bestimmte Indication zu haben.

Das Licht wird meistens in dem Grade entzogen, dass der in das Zimmer Tretende sich erst an das Dunkele gewöhnen muss, ehe er irgend einen Gegenstand zu unterscheiden vermag. Dies ist aber deshalb falsch, weil das Auge dadurch für das Licht zu reizbar wird und ein späterer starker Zutritt desselben leicht schädlich wirkt. Besonders nachtheilig wird aber diese Reizbarkeit für das Licht, wenn das Auge erkrankt und der Arzt nun genöthigt ist, dasselbe bei hellem Lichte zu untersuchen; denn eine Untersuchung des Auges ist dann meistens unerlässlich, da der Arzt, wenn er mit Sicherheit heilen soll, wissen muss, auf welchem Grunde die Erkrankung des Auges beruht. Auch beraubt sich der Arzt dadurch bei etwa nachfolgender Irisentzündung eines kräftigen Mittels zur Beschwichtigung derselben. Eine Verdunkelung des Zimmers, bei welcher man noch alle Gegenstände desselben mit Leichtigkeit erkennen kann, und welche so beschaffen ist, dass man das Licht von oben her zulassen und die Beleuchtung nach und nach verstärken kann, ist dabei vollkommen hinreichend.

Viele Aerzte lassen stets sogleich nach der Operation nasskalte Umschläge machen und Tage lang fortsetzen. Diese anhaltende Entziehung von Wärme ist aber manchen empfindlichen Personen nicht zuträglich, und besonders die Nässe wirkt bei den zu Rheumatismus und Gicht geneigten Personen, länger fortgesetzt, schädlich ein. Iritis ist nicht selten eine Folge davon. Kräftigen Personen im mittleren Alter thun allerdings auf Eis abgekühlte Läppchen sehr wohl, und sie beugen einer stärkeren Entzündung des Auges vor; nur dürfen sie nicht ohne Noth über 48 Stunden fortgesetzt werden.

Die Beschränkung der Nahrungsmittel wird schon deswegen nothwendig, weil der Operirte wegen Mangel an Bewegung weniger bedarf und weniger verarbeiten kann. Die Ermässigung der Qualität und Quantität richtet sich nach der gewohnten Lebensweise des Kranken.

Blutentziehung bald nach der Operation, besonders durch einen Aderlass, ist ein Verfahren, dem unbezweifelt der günstige Erfolg mancher ungeschickt gemachten Operationen zugeschrieben werden muss, das ich aber nur bei jugendlichen und kräftigen Naturen und dann empfehlen kann, wenn der Operirte an jährlich mehrfaches Aderlassen gewöhnt war und dies einige Zeit vor der Operation unterlassen hatte. Nachtheilig aber muss dasselbe bei den Operirten wirken, welche schwächlicher Constitution und zu Lymph- und Eiterausscheidungen geneigt sind.

Abführmittel sind vortrefflich zur Hebung beginnender entzündlicher Zustände des Auges, besonders bei durch Mangel an Bewegung eingetretenen Stockungen im Unterleibe, und man darf sich daher des Vortheils ihrer Wirkung nicht durch vorzeitigen Gebrauch derselben berauben.

Zufälle nach der Operation.

Nach der Operation können noch mancherlei Zufälle eintreten, welche dem guten Erfolge der Operation störend entgegentreten. Es sind diese nach den verschiedenen Operationsmethoden verschiedene.

Ortsveränderung durch Scleronygma.

Das Erbrechen, welches nicht selten und zuweilen schon wenige Stunden nach der Operation entsteht, beruht wohl auf verschiedenen Ursachen; Verletzung der Ciliarnerven mag zuweilen eine derselben sein, am häufigsten aber ist wohl die Quetschung der Ciliarnerven die Veranlassung dazu. Ist nämlich der Staar gross, oder wird die Operation bei künstlich erweiterter Pupille vorgenommen, so glaubt der Arzt, wenn der Staar an der Gränze der hinteren Augenkammer bereits angelangt ist und doch noch über den Pupillarrand vorragt, er sei nicht weit genug entfernt und sucht ihn durch einen stärkeren Druck noch weiter hinter die Pupille zurückzudrängen. Die Verwachsungen, welche sich bei Zergliederungen am Staare Operirter zwischen dem aus seiner natürlichen Stellung entfernten Staare und seiner Umgebungen gefunden haben, sprechen für einen vorhergehenden Druck, der nicht füglich von der Schwere des Staares herrühren konnte. Die der Operation vorhergehende und während derselben stattfindende Gemüthsbewegung mag wohl das Ihrige dazu beitragen; doch entsteht dieser Zufall sicher nicht dadurch allein, sonst würde er, wie dies auch dann geschieht, sich während oder gleich nach der Operation zeigen.

Acidum Halleri half selten vollständig, besser wirkten einzelne Tropfen Opiumtinctur und zuweilen, wenn das Erbrechen den andern Tag noch anhielt, ohne dass Zeichen einer tiefern Entzündung eintraten, diese mit aromatischen Mitteln.

Einmal entstand bei einem Knaben Erbrechen mit heftigem Kopfschmerze, aber wie sich aus der Untersuchung ergab, ohne Entzündung des Auges. Als nach einem Brechmittel, das ich reichte, ein Spulwurm ausgebrochen war, verloren sich sogleich alle Beschwerden.

Legt sich der Staar auf den Pupillarrand der Iris, so zeigt sich einseitiger Kopfschmerz, Mydriasis, Amblyopie; die Irisbewegung hört auf und nach und nach bildet sich Amarose aus, die auch dann bleibt, wenn der Staar endlich nach Wochen mehr in die Augenkammer zurückgetreten war.

Wiederholte Abführmittel, um die Aufsaugung zu befördern, sind hier vorzüglich angezeigt, wenn diese aber sich nicht binnen höchstens einer Woche wirksam zeigen, so bleibt nichts übrig als die Ausziehung zu machen. Hier muss sogleich nach dem Hornhautschnitte der Staar mittelst eines eingeführten Häkchens herausgezogen werden, da bei einem Drucke auf den Augapfel nicht der Staar, sondern der Glaskörper hervortritt.

Klagt der Kranke in den ersten Tagen nach der Operation über Schmerz in und über der Augenbrauengegend des operirten Auges, so nehme man denselben nie leicht. Er ist, wenn er auch nur mit leichter Röthe der Bindehaut auftritt, stets ein Zeichen beginnender Entzündung der tieferen Gebilde des Auges. Der fortschreitenden Entzündung muss man daher rasch und kräftig begegnen. Da sie durch örtliche, mechanische Einwirkungen hervorgerufen wurde, so sind auch örtliche Blutentziehungen das Hauptmittel dagegen. Ein blutiger Schröpfkopf an die Schläfengegend und gleich darauf an dieselbe Stelle **5 — 20** Blutegel hemmen zuweilen die Fortschritte derselben.

Wurde die Umlegung des Staars gemacht und wurde dieselbe, um ihm ein festes Lager zu verschaffen, mehrmals wiederholt, so wurden dadurch zuweilen die Zellen des Glaskörpers so zerrissen, oder wenn er mehr Widerstand leistete, so gequetscht, ja wohl theilweise von seinen Verbindungen gelöst, dass sich von ihm ausgehend eine Ophthalmitis entwickelt. Es tritt dieselbe erst später ein, den zweiten Tag mit einem stumpfen Schmerze in der Tiefe des Auges, der Kopfschmerz beginnt im Hinterhaupte und zieht sich nach vorn zu dem operirten Auge; die erweiterte Pupille erscheint roth und die Iris wird vorgedrängt. Das Auge ist verloren.

Geht die Ophthalmitis von der Wunde der Sclerotica und Chorioidea aus, so bildet sich daselbst ein Abscess, der den Verlust des Gesichts nach sich zieht.

Verbreitet sich die Entzündung über die Lederhaut, so schreitet sie meistens in der Art auf die Hornhaut fort, dass sich in der Mitte derselben, ja zuweilen schon an ihrer Verbindung mit der Lederhaut, und dann ein kreisförmiger Abscess bildet. Ich habe gesehen, dass durch einen solchen kreisförmigen Abscess die noch helle, wenigstens noch durchscheinende Hornhaut völlig losgestossen wurde und der Augapfel sich verkleinerte.

Nicht nur nach der Ortsveränderung durch die Lederhaut, sondern auch nach der Zerschneidung durch dieselbe treten zuweilen unter fortdauernd erhöhter Empfindlichkeit für das Licht erst den sechsten oder den siebenten Tag Zeichen von Entzündung der tieferen Gebilde des Augapfels ein. Vermuthlich geht dieselbe von den processibus ciliaribus aus und setzt sich auf die Iris fort. Wenigstens habe ich bei Zergliederung Verwachsungen der nach aussen gelegenen Ciliarfortsätze mit der Uvea gefunden. Der Ausgang dieser schleichenden Entzündung sind Exsudate in der Pupille; vor dem achten oder neunten Tage darf man daher keinen auf diese Weise Operirten entlassen.

Ortsveränderung und Zerschneidung durch die Hornhaut.

Bleibt die verdunkelte Linse nach der Umlegung nicht an der ihr angewiesenen Stelle, oder lässt sie sich nicht wie man erwartete zerschneiden, sondern nur ihre vordere Fläche mit der Kapsel einschneiden, so legt sich mit der Zurückziehung der Nadel und dem Ausflusse der wässerigen Feuchtigkeit, wie schon erwähnt, der Staar fest an die Uvea an, um so fester, je mehr wässerige Feuchtigkeit ausfloss. Zuweilen schon nach **8 — 10** Stunden tritt Erbrechen mit heftigem Kopfschmerze, besonders auf der Seite des operirten Auges ein. Die Ophthalmitis schreitet rasch fort und das Auge ist oft schon den dritten, vierten Tag verloren. Allein die Ausziehung des Staars kann diesem Verluste vorbeugen.

Da die Nadel nicht weit von der Hornhautgränze eingestochen werden muss, so wird, wenn die Pupille nicht sehr weit ist, und wenn man den Staar von ihr gehörig entfernen will, der Pupillarrand der Iris leicht gequetscht, und es bildet sich eine theilweise Entzündung der Iris und in Folge derselben theilweise Atresie und hintere Synechie, wodurch die Schärfe und Deutlichkeit des Gesichts leidet.

Obgleich die Hornhaut für Verwundungen jeglicher Art fast ganz unempfindlich ist, so verträgt sie doch Quetschungen nur sehr schwer und es erfolgt darnach oft eine weit heftigere Entzündung als man erwartet; wenigstens ist dies der Fall, wenn die Hornhaut sehr gespannt ist (bei jugendlichen, vollsaftigen Kranken).

Bewegt man die Nadel, wenn sie die Hornhaut durchdrungen hat, nicht ganz hebelartig, indem man ihren Stützpunkt in der Hornhaut annimmt, so wird diese nothwendig gequetscht. Schon nach etwa sechs bis acht Stunden tritt ein drückender Schmerz im Auge ein und die Bindehaut zeigt sich geröthet. Der Schmerz wird brennend, die Röthe nimmt zu und nach **12** bis **15** Stunden findet man die Einstichsstelle etwas getrübt. Der Schmerz nimmt zu; die Trübung breitet sich nach der Pupille zu aus; der Kranke sieht, wenn das Gesicht nach der Operation gut war, schlechter, und schon den zweiten und dritten Tagen zeigt sich an der Stichstelle ein kleiner Abscess, der nach der Heilung eine Hornhauttrübung an dieser Stelle zurücklässt. Der Abscessbildung kann man meistens durch Anwendung mucilaginöser Augenwässer und durch Auslassen der wässerigen Feuchtigkeit mittelst Punction der Hornhaut begegnen.

Ausziehung.

Da die Hornhaut so wenig empfindlich ist, so zeigt ein den zweiten und dritten Tag nach der Operation zunehmender Schmerz in dem Auge, dass die Entzündung desselben den zur Verschliessung der Wunde nothwendigen Grad überschreitet. Bei Untersuchung des Auges findet man ausser einer stärkeren Röthe der Bindehaut als gewöhnlich, besonders in der Gegend der Wunde Trübung und Anschwellung der Wundränder. Von da aus breitet sich die Entzündung, wenn ihr kein Einhalt geschieht, über die Hornhaut weiter aus; es tritt Eiterung an den Wundrändern ein, welche fortschreitet und den grössten Theil der Hornhaut zerstört, so dass der Augapfel dadurch verkleinert wird.

Zuweilen zeigt sich aber auch Entzündung der Hornhaut auf folgende Weise. Die Trübung derselben erscheint mehr in der Tiefe, und in der Mitte der Wunde, die von den Winkeln her schon geschlossen ist, bemerkt man einen weisslichen häutigen Körper, der das Aussehen eines Stücks getrübter Linsenkapsel hat, jedoch nach innen zu keine bestimmte Abgränzung zeigt. Die Entzündung schreitet fort; die Vernarbung an den Winkeln wird wieder aufgelöst; die Wunde klafft stärker und der weisse Körper in ihr hat sich vergrössert. Fasst man denselben, indem man ihn für ein Stück Kapsel hält, mit einem Zängelchen, so zeigt er sich locker und leicht zerreissbar.

Die Entzündung, die hier offenbar in der Haut der wässerigen Feuchtigkeit ihren Sitz hat, und wohl durch Misshandlung derselben bei mehrfachem Einbringen des *Daviel*'schen Löffels, oder durch Quetschung beim Umklappen des Hornhautlappen entstanden ist, ergreift sehr bald die Iris; es entsteht Pupillensperre und Schwund der Hornhaut. In beiden Fällen dürfte wohl nur eine kräftige antiphlogistische Behandlung im Stande sein, die Fortschritte der Entzündung zu hemmen.

Zuweilen geschieht es, dass die wässerige Feuchtigkeit an der einen oder andern Stelle der Wunde, die weniger fest geschlossen ist, durchbricht und im Ausflusse den Irisrand mit sich fort in die Wunde reisst. Die Folge davon ist eine Verwachsung des Pupillarrandes der Iris an dieser Stelle und sonach eine Verziehung der Pupille dahin. Vermehrte Schmerzen im Auge gehen natürlich dem Wiederaufbruche der Wunde vorher und endigen plötzlich mit dem Ausflusse der wässerigen Feuchtigkeit. Die Ursache ist wohl die vermehrte Ansammlung der wässerigen Feuchtigkeit, bei ungleicher Heilung der Hornhautwunde durch ungenaue Auflage des Hornhautlappens, so dass die Wundränder der Haut der wässerigen Feuchtigkeit nicht genau auf einander zu liegen kommen.

Manchmal tritt nun aber nicht blos die wässerige Feuchtigkeit, sondern auch der Glaskörper durch die an einer Stelle wiedergeöffnete Wunde hervor. Dieser wohl nur bei ziemlich weichem Zustande des Glaskörpers, ohne auffallende Schmerzen entstehende Vorfall, hat doch die schlimme Folge, dass der Pupillarrand dahin gezogen, andauernd gereizt, der innere Kreis der Iris entzündet wird und sich vollkommene Atresie der Iris bildet. Wird das Auge vielleicht nach 8 — 10 Tagen geöffnet, so findet man von der geschlossenen Pupille aus einen weisslichen Streif zu der Narbe gehend.

Die Wiedereröffnung der Wunde ist aber auch zuweilen eine mehr oder weniger vollkommene, indem die Iris mit dem hinter ihr liegenden Glaskörper in die Wunde tritt. Es geschieht dies immer plötzlich, manchmal erst den dritten, ja den vierten Tag nach der Operation. Der Ausgang dieses Uebels ist, wenn nicht ungünstige Umstände es noch verschlimmern, Verdunkelung des untern Theils der Hornhaut durch eine dicke Narbe mit Verwachsung der Iris daselbst, jedoch mit noch einem leidlichen Gesichte durch den oberen Theil der Pupille.

Schlimmer ist der Fall, wenn bei dem Hornhautschnitte der Ausschnitt zu weit entfernt von der harten Haut, der Hornhautmitte zu nahe, der Schnitt selbst demnach zu gerade gemacht und kein ordentlicher Hornhautlappen gebildet wurde. Vermöge der Aushöhlung der Hornhaut wird die wässerige Feuchtigkeit durch die andauernde Zusammenziehung der Lederhaut und die der Muskeln unausgesetzt nach der Mitte der Hornhaut zu und endlich auch die Iris nach der Wunde getrieben. Diese bleibt dadurch lange offen, verwächst dann mit der Iris und es bildet sich eine breite Narbe, die dem Gesichte um so hinderlicher wird, als auch meistens Atresia iridis damit verbunden ist.

Noch geschieht es zuweilen, wohl erst den siebenten oder achten Tag nach der Operation, dass der Kranke über Drücken im Auge klagt und dass man an einer Stelle der Wundnarbe eine kleine helle Erhabenheit wahrnimmt. Diese vergrössert sich langsam und wird nach einigen Tagen zu einer länglichen, durchsichtigen Blase. Es ist dies ein Hornhautbruch, der sich bildete, indem an dieser Stelle nur die Haut der wässerigen Feuchtigkeit, nicht aber die eigentliche Hornhaut sich gehörig vereinigte.

Das blosse Anstechen des Bruchs und das dadurch bewirkte Auslassen der wässerigen Feuchtigkeit ist zur Heilung unzureichend. Der Bruch kehrt vergrössert wieder und die Iris rückt ihm näher, indem zugleich der Pupillarrand dahin verzogen wird. Nur das Wegschneiden des höheren Theils der Blase mittelst einer auf das Blatt gebogenen Scheere kann hier helfen, indem dadurch zugleich eine stärkere Entzündung in der Hornhaut und dadurch Schliessung der Wunde hervorgerufen wird. Ist die Blase und sonach auch die Hornhautwunde gross, so geht man sicherer, wenn man nach dem Wegnehmen die Hornhaut an dieser Stelle mit einem spitzen Höllensteinstift betupft und so Entzündung und Vereinigung der Ränder bewirkt.

Manchmal dauert die Entzündung der Bindehaut mit Trübung des Hornhaut-Epitheliums und also auch des Gesichts noch wochenlang nach der Operation fort. Diesem Uebel liegt wohl zu langes Schliessen der Augen, zu starke und zu anhaltende Verfinsterung des Zimmers, Entziehung frischer Luft, unpassende Nahrung, Mangel an Bewegung und dadurch gestörte Verdauung zum Grunde. Durch Aenderung dieser Dinge und Anwendung einer schwachen Auflösung von Zinkvitriol wird das Uebel leicht beseitigt.

Bei Anämischen, bei denen, die viel Blut verloren, bei Bleichsüchtigen, bei solchen, welche zu viel Quecksilber erhielten, heilt die sonst in Zeit von 48 Stunden geschlossene Hornhautlappenwunde schwerer, und man hat wohl nach fünf und sechs Tagen den Wiederaufbruch der Wunde bei Veranlassung dazu und einen Vorfall der Iris und des Glaskörpers zu gewärtigen; dass aber die Wunde sich aus Mangel aller Entzündung gar nicht schliesse, wie dies in Indien vorkommen soll, ist bei uns wohl nicht zu fürchten. Wäre es ja der Fall, so möchte das Eintröpfeln von Laudanum liquidum Sydenhami in das Auge, und das Betupfen der Wundränder mit lapis infernalis und der Genuss von Fleischspeisen und anderen kräftigen Nahrungsmitteln Hilfe leisten.

Der Gebrauch der nach der Operation nöthigen stark convexen Brillen, der Staarbrillen, wird am besten noch mehrere Monate verschoben, da das Auge sich selbst überlassen für die Accommodation thätiger ist, als mit der Brille.

Alte Leute bedürfen für gewöhnlich Brillen von 3 Zoll Brennweite für nahe, und etwa 4 Zoll Brennweite für ferne Gegenstände. Jüngere Leute kommen mit Brillen von 4 bis 5 Zoll Brennweite und zwar mit denselben Brillen für jede Entfernung aus. In einem früheren Aufsatze habe ich eines Tischlers Erwähnung gethan, welcher einer Brille von nur 8 Zoll Brennweite bedurfte und auch diese endlich selbst bei der Arbeit ganz weglegte.

Von wirklicher, völliger Wiedererzeugung der durch die Staaroperation entfernten menschlichen Linse und dadurch vollständig hergestelltem Sehvermögen haben wir bis jetzt kein Beispiel. Denn was man etwa dafür gehalten hat, war nur eine in dem Falze der nach der Staaroperation zurückgebliebenen Kapsel ausgeschiedene Masse, von *Sömmering* dem jüngern, der darauf zuerst aufmerksam gemacht hat, Krystallwulst genannt.

Ueber das Geschichtliche der Staaroperation mag man die Handbücher über Augenkrankheiten von *Rosas* und *Himly* nachsehen.

Glaucom-Operation.

Diese Operation besteht in der Ausschneidung eines Stücks der Iris (iridectomia) welche zur Hebung des Glaucoms zuerst von *v. Graefe* gemacht und dazu von ihm empfohlen worden ist. Es soll dadurch der Druck, welcher seiner Ansicht nach in dem Glaucom, wenigstens in dem von ihm angenommenen inflammatorischen statt findet, gehoben werden. Aus diesem Grunde müsse der Ausschnitt aus der Iris bis an ihren Ciliarrand reichen und diesen mit erfassen. Ist nicht schon Mydriasis vorhanden, so muss dieselbe vor der Operation durch Anwendung eines Mydriaticums erzeugt werden. Eine breite Lanze wird eine halbe Linie vom Hornhautrande in die Sclera so eingestossen, dass die Spitze derselben an der Gränze der Hornhaut und Sclera in die vordere Augenkammer eindringt und parallel mit der Iris so weit vorgeschoben, dass ein Irishäkchen leicht durch die gemachte Wunde eingeführt werden kann. Um durch plötzlichen Nachlass des Drucks entstehende Extravasate zu vermeiden, soll beim Zurückziehen des Instruments das Kammerwasser nur langsam abgelassen und schon bei dem Ablassen der frühere Druck auf die Netzhaut durch einen leichten Fingerdruck auf das Auge ersetzt werden. Nach Einführung eines Irishäkchens durch die Wunde bis in die Pupille wird

der Pupillarrand gefasst, und nicht blos dieser, sondern ein Stück der Iris in ihrer ganzen Breite vorgezogen und mittelst der bereitgehaltenen Scheere weggeschnitten. Da die Iris hier in ihrer ganzen Breite, den Ciliarrand mit eingerechnet, ausgeschnitten werden soll, so rathe ich, sich dazu keiner nach den Blättern convexen, sondern einer geraden, oder einer Kniescheere zu bedienen.

An welcher Stelle des Umkreises der Hornhautgränze der Einstich und die Irisausschneidung gemacht werde, ist nach *v. Graefe's* Annahme gleichgültig, und man kann daher bei der Wahl derselben auf die grössere Leichtigkeit der Ausführung Rücksicht nehmen, jedoch möchte ich rathen, bei Beschränkung des Sehfeldes nach einer Richtung, den Ausschnitt aus der Iris nach der entgegengesetzten Richtung zu machen, da ja eben hier die Netzhaut in ihrer Thätigkeit gehemmt ist.

Allerdings hat man theilweise glückliche Erfolge von dieser Operation gehabt, und mir selbst sind solche bekannt, wo die Zunahme der amaurotischen Gesichtstrübung dadurch gehemmt und das Gesicht sogar wieder gebessert wurde. Von etwa einem Dutzend Augen, an denen ich diese Operation machen sah, sind mir nur zwei Fälle bekannt, in denen das Gesicht ein wenig heller wurde, in einem dritten Falle wurde das Gesicht offenbar schlechter; nur bei einer Frau, die ich aber erst nach der Operation sah, war das Gesicht dadurch nicht unbedeutend gebessert. Noch sind die Verhältnisse, unter denen die Operation zu machen ist, nicht hinlänglich festgestellt. Denn dass die mit Entfärbung des Glaskörpers bestehende Gesichtsschwäche auf Druck des Glaskörpers gegen die Netzhaut beruhe, und dass dieser Druck durch die Operation aufgehoben werde, ist beides nur Vermuthung. Denn auch von der zuweilen vorkommenden Vertiefung der Eintrittsstelle des Sehnerven ist es ja noch nicht vollständig erwiesen, dass dieselbe wirklich vom Drucke des Glaskörpers auf sie entsteht. Ja, das Glaucom bildet nicht einmal eine selbstständige Krankheit; denn die Erscheinung, welche der Name G l a u c o m bezeichnet, ist nicht blos von einem krankhaften Zustande des Glaskörpers abhängig, sondern kommt auch bei verschiedenen anderen Krankheiten des Auges vor, und die Gesichtstrübung, gegen welche doch eigentlich die Operation gerichtet, und welche sonach das Wesentlichste ist, hängt ja nicht von der grünlichen Farbe, sondern von dem krankhaften Zustande des Auges ab, dem auch die grünliche Farbe ihre Entstehung verdankt. Das Glaucom als besondere Krankheit, meine ich, sollte man aus den Lehrbüchern ganz entfernen.

Am ehesten möchte die Operation wohl dann zu unternehmen sein, wenn bei periodisch oder constant zunehmender Gesichtsschwäche der Kranke das Gefühl von Schwere des Augapfels, oder Druck in demselben hat, an Schmerzen in der Augenbraunen- und Stirngegend leidet, die Richtung des Auges nach oben dem Kranken beschwerlich und bei längerer Dauer desselben unerträglich wird, wenn sich bei Bewegung des Auges Lichterscheinungen, wie Regenbogen, fallende Schneeflocken u. s. w. zeigen, der Augapfel sich härter als gewöhnlich anfühlt und in der Bindehaut, harten Haut und Hornhaut sich Entzündungs-Erscheinungen zeigen, oder wenn die Entzündung der Gefässhaut durch Anwendung des Augenspiegels ausser Zweifel gesetzt ist und dieselbe einer rationellen ärztlichen Behandlung nicht weichen wollte.

Ob dabei die Eintrittsstelle des Sehnerven vertieft, oder Pulsation an derselben gefunden wird und ob der Glaskörper dabei getrübt oder entfärbt sei, ist weniger wesentlich und die Abwesenheit dieser Erscheinungen ist für die Unterlassung der Operation nicht bestimmend. Für wichtiger und für die Anwendung der Operation entscheidender halte ich eine subjective Erscheinung; wenn nämlich das Sehfeld von einer oder der andern Seite so beschaffen ist, dass daselbst kein Gegenstand erkannt, wohl aber noch Lichtund zum Theil noch Farbenempfindung vorhanden ist; denn es deutet dieses darauf hin, dass diese Beschränkung des Sehfeldes nicht von dem kranken Zustande des Sehnerven oder der Netzhaut, sondern von dem der Gefässhaut abhängt.

Der Nutzen, welchen diese Operation zuweilen gewährt, scheint mir darin zu bestehen, dass durch Entleerung der vorderen Augenkammer und der mehreren Blutgefässe der Iris und durch Wegnahme eines Theils derselben und durch die dadurch verringerte Spannung des Augapfels die Hyperämie der Gefässhaut gemindert werde. Uebrigens hat die Erfahrung bis jetzt noch nicht entschieden, ob nicht auch nach der Operation früher oder später der kranke Zustand und die mit demselben verbundene Amblyopie zurückkehre.

Nebenbei will ich noch bemerken, dass in dem Falle, von dem ich den günstigsten Erfolg gesehen habe (eine vom Prof. Dr. *Coccius* Operirte), der Ausschnitt der Iris bis zum Ciliarrand reichte, daselbst aber spitz auslief, der Ciliarrand selbst also nicht mit ausgeschnitten war; was beweist, dass diese letzte Art des Ausschnitts nicht, wie man behauptet hat, zur Erreichung eines günstigen Erfolges unbedingt nothwendig ist.

Hornhautersatz, Keratoplastik.

Transplantatio corneae kann diese Operation nur dann heissen, wenn zu dem Ersatze der Hornhaut eine andere Hornhaut genommen wird. Zuerst ist die Keratoplastik wohl von *Reisinger* angeregt worden*). Der Zweck derselben ist, nicht die blosse Form der Hornhaut und dadurch des Augapfels, sondern die durch Verdunkelung der Hornhaut verloren gegangene Sehfunction des Auges wieder herzustellen. Es kann diese Operation bei verloren gegangener und nicht auf anderem Wege wieder herzustellender Durchsichtigkeit der Hornhaut nur dann vorgenommen werden, wenn noch Sehvermögen vorhanden und Hoffnung da ist, dass die durch die neugebildete Hornhaut dringenden Lichtstrahlen wieder bis zur Netzhaut gelangen können. Das Wichtigste dabei ist, dass das Sehen auf die Dauer wieder hergestellst werde; denn bloss hergestellt, aber leider nur auf ganz kurze Zeit, wird es oft schon durch blosse Wegnahme der verdunkelten Hornhaut. Wenn man daher in neuester Zeit den Versuch gemacht hat **), durch Einsetzung eines Gläschens in die durch Ausschneidung aus der Hornhaut bewirkte Oeffnung, dem Kranken das Gesicht wieder zu verschaffen, so kann diese Herstellung des Gesichts doch nie von Dauer sein, da der Organismus kein ihm fremdes Gebilde in sich duldet, sondern es stets durch Ausscheidung von Lymphe oder Eiter zwischen demselben und seiner organischen Umgebung löst und ausstösst, oder ihn durch Ueberhäutung isolirt und dadurch für die organischen Gebilde unschädlich macht. Je höher organisirt der Theil ist und je lebhafter die Vegetation in dem Gebilde vor sich geht, in welchem sich der fremde Körper befindet, desto früher wird diese Ausstossung oder Isolirung statt finden. Dies zeigen auch die Versuche, welche *Nussbaum* an Thieren und *Weber* an einem Menschen gemacht haben. Das eingesetzte Gläschen wurde früher oder später durch Eiterung losgestossen, oder doch seine innere Fläche durch organische Ausscheidungen getrübt. Beim Menschen möchte wohl Eiterung und Ausstossung des eingesetzten Glasblättchens die stete Folge dieser Operation sein. Ich lasse daher diese Operationsmethode der Keratoplastik unbeschrieben. Wer doch Versuche machen und sich darüber genauer unterrichten will, lese die angeführte Schrift. Hier also nur von der

---

*) *Bayerische* Annalen für Abhandl. a. d. Gebiete der Chir. u. Augenheilk. 1r Bd. 1s St.

**) Dr. *Nussbaum*, die Behandlung der Hornhauttrübungen, mit besonderer Berücksichtigung der Einsetzung einer künstlichen Hornhaut. München, literarisch-artistische Anstalt, 1856.

transplantatio corneae. Soll die Durchsichtigkeit der überpflanzten Hornhaut erhalten werden, so muss sich erstens dieselbe mit dem zurückgelassenen Theile der zu ergänzenden Hornhaut organisch verbinden, so dass ihre Ernährung durch das übrige Auge vor sich gehen kann. Diese organische Verbindung wird leichter erreicht werden, je ähnlicher die zur Ueberpflanzung verwendete Thierhornhaut der menschlichen Hornhaut ist. Am passendsten ist nach *Munk* *) die einer einjährigen, grossen Katze oder eines ebenso alten Hundes mittlerer Grösse, oder einer fünf Monate alten Ziege (die Hornhäute eines einen Monat alten Ferkels waren viel zu dick und in ihrer Textur plumber). Doch ist auch die der Kaninchen dazu brauchbar.

Zweitens: Die Berührung der Ränder der übergepflanzten Hornhaut mit den Wundrändern der übrig gebliebenen menschlichen Hornhaut muss daher der Form der Oeffnung in der menschlichen Hornhaut ganz genau entsprechend, jedoch stets etwas kleiner sein als die in der Hornhaut des Menschen zu machende Oeffnung, da diese durch das wegen Austritt von Feuchtigkeiten des Auges entstandene Zusammensinken desselben etwas kleiner wird.

Dass bei Erfüllung dieser Bedingungen die Anheilung einer abgetrennten Thierhornhaut an den Stumpf einer menschlichen wirklich statt finden könne, haben die Versuche mehrerer Aerzte, besonders *Bünger's* und die von *Munk* **) angestellten sattsam bewiesen, und man darf daher, ungeachtet so vieler misslungener Versuche, doch die Hoffnung eines günstigen Erfolges noch nicht vollständig aufgeben. Nur darf man sie nicht in den Fällen vornehmen, in welchen ausser der Hornhaut auch die Lederhaut, die Gefässhaut oder andere tiefere Gebilde des Auges so erkrankt sind, dass die Bedingung der Blindheit viel mehr in ihnen als in der Verdunkelung der Hornhaut liegt.

Man hat zur Ausführung dieser Ueberpflanzung der Hornhaut zwei Methoden vorgeschlagen, die eine in einem Zeitraume, die andere in zwei Zeiträumen. Zu beiden Methoden braucht man, je nachdem man die eine oder die andere anwenden will, folgende Instrumente:

1) Einen *Pamart*'schen Spiess, oder die *Jäger*'sche Zange;
2) das kleinere doppelschneidige Staphylommesser;
3) das *Bünger*'sche Instrument (Taf. 5. Fig. II.);
4) den schneidenden Cylinder (Taf. 5. Fig. XV. AB.);
5) eine auf's Blatt gebogene Scheere;
6) feine Heftnadeln, in deren Oehre sich ein Menschenhaar oder ein dünner seidner Faden eingezogen befindet;
7) einen Nadelhalter;
8) Augenlidhaken.

Erste Operationsmethode.

Sie zerfällt in drei Acte:
1) in den der Vorbereitung,
2) in den der Ausschneidung, und
3) in den der eigentlichen Ueberpflanzung.

Erster Act.

Nachdem man das kranke Auge genau untersucht, die Grösse des wegzunehmenden Stücks bestimmt und überdacht hat, wie stark ungefähr der Augapfel nach der Wegnahme zusammensinken und die gemachte Wunde der Hornhaut sich verkleinern wird, lässt man das in einem Tuche eingewickelte und umschnürte Thier einem Gehilfen zwischen die Kniee nehmen und durch seine Hände den Kopf gehörig festhalten. Nachdem das obere und das untere Lid des Thieres durch die untergeschobenen Haken, wie bei der Staphylomoperation, befestigt sind, fasst der Arzt in die eine Hand (bei dem linken Auge in die linke, bei dem rechten in die rechte) die *Jäger*'sche Zange oder den *Pamart*'schen Spiess, und in die andre das Staphylommesser, oder das *Bünger*'sche Instrument, fasst mit der *Jäger*'schen Zange, wie angegeben, die Bindehaut, oder stösst den ersteren in den inneren Augenwinkel, etwa $1\frac{1}{2}$ Linie von der Hornhaut in die Lederhaut, und das schneidende Instrument in der Richtung des horizontalen Durchmessers im rechten Winkel zu der Oberfläche der Hornhaut in dieselbe ein, bringt das Instrument durch Neigung des Griffs nach dem Kopfe in die horizontale Richtung, führt es zu der gleichweit von der Lederhaut entfernten Stelle der Hornhaut, bringt den Griff noch mehr nach dem Kopfe des Thieres, stösst dasselbe hervor und vollendet durch das Fortschieben des Instruments den Ausschnitt. Wurde der Schnitt mit dem Staphylommesser gemacht, so muss das an einer Stelle noch anhängende Stück mittelst der Scheere vollends getrennt werden.

Um eine genaue Grösse und Rundung des Hornhautstücks zu erhalten, hat man zur Ausschneidung desselben auch den schneidenden Cylinder (Trephine) empfohlen (*Autenrieth*) und lässt denselben, damit er auch von innen gehörig geschärft und polirt werden könne, aus zwei, erst später zusammengefügten Halbcylindern bestehen. Auf die Hornhaut aufgesetzt, wird bei leichtem Drucke durch Vor- und Rückwärtsdrehung des Instruments ein Stück der Hornhaut ausgeschnitten.

Bei dem Gebrauche des *Bünger*'schen Instruments ist die Form des ausgeschnittenen Stücks eine viereckige; bei Anwendung des Staphylommessers oder der Trephine ist der Ausschnitt ein kreisförmiger; bei dem Staphylommesser jedoch hat er nicht leicht eine völlig runde Form. Auch ist dabei die passende Grösse desselben schwer zu erlangen.

Das ausgeschnittene Stück Hornhaut wird nun mit der concaven Seite auf ein mit lauer Milch angefeuchtetes Stück Kautschuk gelegt, auf zwei sich entgegengesetzten Seiten eine etwa eine Linie vom Rande von vorn nach hinten mittelst der angegebenen, in dem Nadelhalter festsitzenden feinen Heftnadel, mit dem im Oehre befindlichen Menschenhaare durchgestossen und stecken gelassen. Dasselbe geschieht an dem entgegenstehenden Rande der Hornhaut. Hat man einen geschickten Gehilfen, so kann, um die Operationszeit abzukürzen, diesem die Durchstechung der Hornhaut überlassen werden.

Zweiter Act.

Bei diesem Acte, der Wegnahme eines Theils der kranken Hornhaut, sitzen Kranker und Arzt wie bei der Staaroperation, der Kopf des Kranken wird auch hier, wie dort, von einem Gehilfen befestigt und das gehobene obere Lid in seiner Lage erhalten. Das untere Lid wird wie bei der Schieloperation durch einen Gehilfen herabgezogen.

Man bedient sich des gleichen Instruments, das man zur Ablösung des überzupflanzenden Stücks hatte, nur dass dieses etwas grösser sein muss, damit die durch das Ausschneiden entstandene Wunde bei dem Ausflusse von Augenfeuchtigkeiten und dadurch bewirktem Zusammensinken des Augapfels nicht kleiner werde als das zum Ersatze ausgeschnittene Stück Hornhaut. Eben darauf muss man auch genau achten, wenn man den Ausschnitt mit dem Staphylommesser macht.

Da es bei dem Gebrauche des Staphylommessers schwerer ist, dem Ausschnitte eine gleichmässige Rundung und eine dem Ersatz-

*) Dublin Journal of medical sciences. July 1837.

**) Die Ueberpflanzung der Hornhaut (Keratoplastik), eine Operationsmethode an Blinden u. s. w., mit einer lithograph. Tafel. Bamberg, liter.-artist. Institut, 1840.

lappen entsprechende Grösse zu geben, so hat man vorgeschlagen, sowohl vor dem Ausschnitte aus der Thierhornhaut als vor der des Menschen, sowohl vor dem ersten als vor dem dritten Acte die Trephine anzuwenden und mittelst derselben in den vorderen Lamellen der Hornhaut eine Spur zu bilden, in welcher dann der Schnitt zu machen ist. Geschah dies nicht, so muss nach dem Messerschnitte meistens der Form durch die Scheere noch nachgeholfen werden. Aus diesem Grunde, und da die Trephine, um durchzudringen, einen nicht unbedeutenden Druck erfordert, die Durchdringung selten ganz gleichmässig ist, und dann erst durch Zange und Scheere nachgeholfen werden muss, gebe ich hierbei dem *Bünger*'schen, obgleich zusammengesetzteren Instrumente vor der Trephine und dem einfachen Staphylommesser den Vorzug.

Ist der Ausschnitt vollendet, so lässt man dem Kranken das Auge schliessen und einige Zeit geschlossen halten.

Dritter Act.

Hier werden die Lider, um ja allen Druck auf den Augapfel zu vermeiden, von demselben nur mittelst der Finger entfernt und gegen die Augenhöhlenbogen angedrückt (s. die Einleitung). Der Kopf des Kranken wird dabei etwas zurückgebogen, damit die aufgelegte Hornhaut weniger leicht herabgleite. Bevor die Ueberpflanzung vorgenommen wird, muss der dem Thiere entnommene Hornhautlappen, wenn er aus irgend einem Grunde der in der menschlichen Hornhaut gemachten Oeffnung nicht ganz gleichen sollte, derselben durch Abschneiden genau angepasst werden.

Sitzen die Nadeln noch in dem Ersatzlappen fest, so wird erst die eine vollends durchgezogen, in den Nadelhalter gefasst, ein bis anderthalb Linien von dem Wundrande entfernt durch die zurückgebliebene Hornhaut von innen nach aussen durchgestossen, das Haar oder der Faden entwickelt und durch zwei einfache Knoten die Wundränder genau vereinigt. Dasselbe geschieht dann auf der entgegengesetzten Seite mit der andern Nadel. Diese Vereinigung erreicht man, wie es mir scheint, leichter in dem inneren und äusseren Augenwinkel als unten und oben; und zwei Hefte sind sicherer als einer.

Wurde das Instrument, wie empfohlen, mehr vertikal zur Hornhaut ein- und ausgestossen, so gehen die Wundränder, wenigstens theilweise, mehr in die Tiefe und der eingepflanzte Lappen sitzt fester in der Wunde und wird darin besser zurückgehalten.

Bevor man das Auge schliessen lässt, werden die Faden oder die Haare knapp an den Knoten weggeschnitten.

Trat bei der Wegnahme der kranken Hornhaut die Linse hervor, oder floss ein Theil der Glasfeuchtigkeit ab, so hat dies zuweilen den Nachtheil, dass wegen starker Verkleinerung der Wunde die Ersatzhornhaut vor dem Einsetzen durch Abschneiden verkleinert werden muss, gewährt aber hingegen den Vortheil, dass die nachfolgende Entzündung eine um so geringere ist.

Reisinger bediente sich zu der Operation des *Beer*'schen Staphylommessers; *Munk* empfahl dazu das *Bünger*'sche Instrument; *von Walther* glaubte, dass in dem Falle, wo die letzten Hornhautlamellen mit der Descemetschen Haut noch gesund sind, nur die vordersten Lamellen abgetragen und eine neue Hornhaut angeheftet werden könnte. Aber diese Operation ist eine so schwierige und unsichere und scheint mir wegen der Heftigkeit der nachfolgenden Entzündung so gefährlich, dass ich sie nicht empfehlen möchte. *Mühlbauer* *) hat darüber Versuche an Thieren angestellt, die nicht ganz ungünstig ausfielen. Er bildete durch drei Einschnitte in die Hornhaut ein Dreieck mit der Spitze nach oben und trennte mittelst Zange und Messer dasselbe von der obern Spitze von oben nach unten von den hinteren Lamellen der Hornhaut los. Die fünfte Figur seiner Tafel zeigt die Form des bereits angeheilten Ersatzlappens. Die Operation ist übrigens eine schwierige und die nachfolgende Entzündung wohl immer bedeutend. Auffallend ist es, dass drei sonst gesunde Kaninchen wenige Tage nach der Operation starben.

*) Ueber Transplantation der Hornhaut. Gekrönte Preisschrift, mit einer lithograph. Tafel. München, in Commission der Lindauer'schen Buchhandlung, 1840

Zweite Operationsmethode in zwei Zeiträumen.

Diese wurde von *Dieffenbach* vorgeschlagen und ist hier nach *Munk's* Verbesserungen angegeben.

Erster Zeitraum.

Der erste Zeitraum zerfällt in zwei Acte, den vorbereitenden und den der eigentlichen Ueberpflanzung.

Erster Act.

Mittelst des halben oder ganzen Cylinders wird entweder ein Stück aus einer Thierhornhaut sogleich ausgeschnitten, oder doch die Spur angegeben, in welcher dann das Staphylommesser geführt und der mittlere Theil aus der übrigen Hornhaut ausgeschnitten wird.

Zweiter Act.

Durch dasselbe Instrument wird in der kranken Hornhaut eine $^1/_4$ Linie tiefe Spur eingeschnitten. In diese senkt man irgend ein lanzenförmiges Instrument, dem äussern Umkreise entlang, unter die vorderen Hornhautlamellen etwa eine halbe Linie tief ein, und bildet so ringsum einen Falz, unter welchem die Hornhaut eingeschoben werden kann, was dann auch sogleich geschieht. Sollte sie durch den Falz nicht genügend zurückgehalten werden, so muss ein Heft angelegt werden.

Nach etwa 24, spätestens in 48 Stunden, wird eine Staarnadel am Rande der neuen Hornhaut durch dieselbe eingestossen, zwischen dieser und der kranken Hornhaut hingeführt und letztere in ihrer Mitte durchstossen, so dass die wässerige Feuchtigkeit zwischen beide Hornhäute dringen kann.

Zweiter Zeitraum.

Es zerfällt derselbe wieder in zwei Acte, den der Einschneidung beider Hornhäute und den der Ausschneidung der kranken Hornhaut.

Erster Act.

Ist die neue Hornhaut mit der alten bereits am Rande fest verwachsen, so macht man in beide mit dem Staarmesser einen Einschnitt, wie bei Staaroperationen.

Im zweiten Acte fasst man die kranke Hornhaut mit dem Hakenzängelchen und schneidet sie mit einer feinen auf's Blatt gebogenen Scheere aus, wonach das Auge wie nach der Staaroperation behandelt wird.

Munk *) schlägt vor, diese von *Dieffenbach* angegebene Methode dadurch zu verbessern, dass man aus der Thierhornhaut ein grösseres Stück ausschneidet, als das ist, welches in der kranken Hornhaut durch die Wundrinne umschrieben wurde; dass diese aber (die Wundrinne) so nahe an der harten Haut hinläuft, dass die unter dem äusseren Rande der Wundrinne eingeführte Lanzenspitze nicht nur einige Hornhautlamellen, sondern auch die Binde-

*) A. a. O.

haut der Sclerotica so unterschneidet, dass sie einen Wall und Decke für die untergeschobene neue Hornhaut bilden. Es fragt sich aber, ob nicht, je umfangreicher die übergepflanzte Hornhaut, dieselbe desto schwerer zu ernähren ist, und ob, da die Ernährung derselben in der Mitte erst später eintritt, auch eine Wiederaufhellung dieser bald nach der Operation getrübten Stelle eintreten werde, wie man dies doch nach Ueberpflanzung kleinerer Hornhautstücke beobachtet hat.

Drang bei der Bildung der Wundrinne, oder bei der Abtragung der vorderen Hornhautlamellen (nach *von Walther's* Methode) das Instrument bis in die vordere Augenkammer, so dass wässerige Feuchtigkeit ausfliesst, so muss sogleich ein Theil der kranken Hornhaut in ihrer ganzen Dicke abgetragen werden.

Die Nachbehandlung ist bei beiden Operationsmethoden die nach Staarausziehung zu beobachtende. Auflegen von auf Eis gelegenen Bäuschchen u. s. w. Jedoch muss, da das Auge bei dieser Operation meistens mehr leidet als bei der Staaroperation, die antiphlogistische Behandlung fast immer kräftiger sein und Blutentziehungen, wenigstens örtliche, sind dabei nur selten zu entbehren. Auch muss dabei die Verklebung des inneren Augenwinkels durch Auswaschen desselben mittelst eines weichen in Milch getauchten Schwämmchens verhütet werden. Eingelegte Haare und Fäden müssen nach Verlauf von 36 bis 48 Stunden ausgezogen werden. Zur Durchschneidung derselben bedarf man einer sehr feinen Scheere, etwa der von *Maunoir* zur Pupillenbildung angegebenen.

Berichtigungen.

Auf Seite 2 linke Columne Zeile 22 von unten lies Einwickelungen statt Einwirkungen.
Auf „ 2 rechte „ „ 21 „ „ „ Taf. 7. Fig. III. statt Taf. 6. Fig. III.
Auf „ 2 „ „ „ 10 „ „ „ Taf. 7. Fig. IV. „ Taf. 6. Fig. IV,
Auf „ 3 linke „ „ 5 von oben „ Taf. 7. Fig. V. „ Taf. 6. Fig. V.
Auf „ 3 „ „ „ 17 von unten „ Taf. 7. Fig. VI. „ Taf. 6. Fig. VI.
Auf „ 5 rechte „ „ 5 von oben „ Taf. 1. Fig. VII. „ Taf. 1. Fig. XVII.
Auf „ 5 „ „ „ 26 „ „ „ derselben statt desselben.
Auf „ 5 „ „ „ 18 von unten „ an dem einen Wundwinkel, statt über der Wunde.
Auf „ 35 „ „ „ 20 „ „ „ Keratotom statt Keratostom.
Auf Taf. 4. Fig. II. der Erklärungen zu den Abbildungen lies Ectropium statt Entropium.

Alphabetisches Sachregister.

Bemerkung. l. bedeutet linke Columne, r. rechte Columne. Bei den Instrumenten ist nur dann auf den Text verwiesen, wenn darin etwas über ihre Beschaffenheit oder Anwendung gesagt ist.

A.

Adam's Operationsmethode des Ectropium 21 l.
„ „ der Pupillenverdeckung 33 r.
v. Ammon's Operationsmethode beim Ectropium am untern Augenlide 21 l. Taf. 13. Fig. VII.
„ „ des Lagophthalmos 21 r.
„ „ beim Symblepharon 23 l.
„ Pupillenbildung in der harten Haut 40 l.
„ Sclerotom 40 l.
Amputation des Augapfels 28 r.
„ „ „ mit dem Schnepper von Demours 29 l. Taf. 17. Fig. III.
Ankyloblepharon, Operation desselben 22 l. Taf. 14. Fig. VIII.
Anel'sche Sonde 15 r.
Ansatz der vier geraden Augenmuskeln an den Augapfel. Taf. 8. Fig. I.
„ des obern schiefen Augenmuskels an den Augapfel. Taf. 8. Fig. II.
„ des untern schiefen Augenmuskels an den Augapfel. Taf. 8. Fig. III.
Apparat zum Einüben der Staaroperationen am Augapfel. Taf. 6. Fig. V—VIII.
Arlt's Operationsmethode des Entropium 19 r.
Atresia canalis lacrymalis. Siehe Nasenkanal.
„ punctorum lacrymalium. Siehe Thränenpunkte.
Augapfel, Herausnahme desselben 9 l. Taf. 10. Fig. I—III.
Augenlider, gänzliche und theilweise Wegnahme derselben 8 l. Taf. 9. Fig. V.
Augenlidhalter von Bonzel. Taf. 6. Fig. III.
„ „ „ Kelly-Snowden. Taf. 6. Fig. II.
Augenlidscharte, Operation derselben 16 l. Taf. 11. Fig. IX.
Ausrottung der Augenlider 8 l. Taf. 9. Fig. V.
Ausschneidung der Bindehaut 5 r.
Ausschnitt aus den Lidern 7 r. Taf. 9. Fig. I. u. Taf. 11. Fig. IX.
„ des äussern Augenwinkels 8 l.
Austritt des Staars, Erleichterung desselben 50 r. Taf. 20. Fig. X.
Ausziehung des Staars 47 l. Taf. 20. Fig. VII—X.
„ „ „ auf beiden Augen zugleich 52 l.
„ „ „ in zwei Zeiträumen 52 l.
Autenrieth's Pupillenbildung in der harten Haut 39 r.
„ Trephine 59 r. Taf. 5. Fig. XV.

B.

Beck's Messer zu Eröffnung des Thränensacks. Taf. 2. Fig. XI.
Beer's Operationsmethode des Pterygium 30 r.
„ „ „ bei der Pupillenbildung 35 r. Taf. 18. Fig. I. u. II.
„ spitze dreikantige Sonde 15 r. Taf. 3. Fig. II.
„ Staarmesser. Taf. 5. Fig. VIII.
„ Verfahren bei der Ausziehung des Staars 48 r.
Befestigung des untern Augenlides mit dem Haken 3 l.
„ „ obern Augenlides bei der Staaroperation 42 r. Taf. 19. Fig. I.
Bildung des äussern Augenwinkels 25 r. Taf. 16. Fig. IX u. X.
Bindehauthäkchen. Taf. 1. Fig. VII.
Blasius' Methode der Bildung des untern Augenlides. Siehe unter Blepharoplastik.
Blepharoplastik 23 r.
„ nach Fricke bei fehlendem Mittelstücke 24 r. Taf. 15. Fig. V—VIII.
„ nach Blasius beim untern Lide 25 l.
„ „ „ „ „ „ aus der Stirngegend. Taf. 16. Fig. I u. II.
„ „ „ „ „ „ aus der Nasengegend. Taf. 16. Fig. III. u. IV.
„ „ Burow 26 l. Taf. 16. Fig. XIII.
„ „ Dieffenbach 24 r. Taf. 15. Fig. IX—XII.
„ „ Hasner v. Artha 25 l. Taf. 16. Fig. V u. VI.
„ „ „ „ „ wenn beide Lider zu ergänzen sind 25 r. Taf. 16. Fig. XI u. XII.
„ „ „ „ „ wenn der innere Augenwinkel neu gebildet werden soll 25 l. Taf. 16. Fig. VII u. VIII.
Blepharostat 3 r.
„ von Bonzel. Taf. 6. Fig. III.
„ von Kelly-Snowden. Taf. 6. Fig. II.
Blepharoxysta 5 l.
Blömer'sches Hakenzängelchen. Taf. I. Fig. XII.
Blutige Nath 4 l. Taf. 7. Fig. X.
Bonzel's Augenlidhalter. Taf. 6. Fig. III.
„ Häkchen. Taf. 4. Fig. XIII.
Bowman's Scheere zur Pupillenbildung 36 r.
Bünger's dreiklingiges Messer. Taf. 5. Fig. II.

Bünger's Pupillenbildung in der harten Haut 40 r. Taf. 18. Fig. XI u. XII.
Burow's Methode der Blepharoplastik. Siehe unter Blepharoplastik.

C.

Caruncula lacrymalis. Siehe Thränenkarunkel.
Carron du Villard's Methode die Trichiasis zu operiren. Siehe Trichiasis.
Cataractae operatio 41 l.
„ „ per concisionem siv. discisionem 46 l.
„ „ per dislocationem. Siehe Dislocat. cataractae.
„ „ per extractionem 47 l. Taf. 20. Fig. VII—X.
„ „ per reclinationem 44 r. Taf. 20. Fig. I—V.
Chalazion, Operation desselben 16 r. Taf. 12. Fig. I.
„ „ „ mit dem Compressorium von Desmarres 16 r. Taf. 12. Fig. II.
„ „ „ durch Zerstörung mit Höllenstein 16 r.
Chelius' Methode das Ectropium zu operiren 20 r.
Cheselden's Operationsweise bei der Pupillenbildung 34 r.
Chloroformiren bei Augenoperationen 2 l.
„ , Indicationen dazu 2 l.
„ bei der Staaroperation 41 r.
Circumcisio corneae 5 r.
Coloboma palpebrae, Operation desselben 16 l. Taf. 11. Fig. IX.
Compressorium von Desmarres 16 r. Taf. 3. Fig. IX.
Concisio cataractae 46 l.
Conformatio pupillae arteficialis. Siehe Pupillenbildung.
Corectomia. Siehe Korectomia.
Coredialysis. Siehe Koredialysis.
Coremorphosis. Siehe Koremorphosis.
Coreoncion von Gräfe und Jünken 38 l.
Coreparhelkysis. Siehe Koreparhelkysis.
Coretomia. Siehe Koretomia.
Cylinder, schneidender, zur Keratoplastik. Taf. 5. Fig. XV.

D.

Dacryocystotomia 10 r. Taf. 10. Fig. IV u. V.
Daviel'scher Löffel. Taf. 5. Fig. XII.
„ sche Scheere. Taf. 5. Fig. X.
Deductio cataractae 43 r.
„ „ per scleronygma 44 l. Taf. 19. Fig. V.
„ „ per keratonygma 44 l. Taf. 19. Fig. VI. Taf. 20. Fig. VI.
Demours' Schnepper 29 r. Taf. 4. Fig. X.
„ Sonde zum Untersuchen des Nasenkanals 13 r. Taf. 3. Fig. I.
„ Staphylomoperation mit dem Schnepper 31 l.
„ Verfahren bei der Operation des Hypopion 33 l.
Desmarres' Compressorium 16 r. Taf. 3. Fig. IX.
Dieffenbach's Operationsmethode der Blepharoplastik bei fehlendem Mittelstücke 24 r. Taf. 15. Fig. IX bis XII.
„ „ „ des Ectropium bei fehlerhafter Lage des Lides und des Tarsus 21 r. Taf. 14. Fig. I bis III.
„ Verfahren bei der Keratoplastik 60 r.
„ Haken. Taf. 1. Fig. V.
„ zweischneidiges Messer zum Ectropium. Taf. 4. Fig. II
Discisio cataractae 46 l.
Dislocatio cataractae 42 r.
„ „ per depressionem 43 l. Taf. 19. Fig. II u. III.
Dislocatio cataractae per sublationem 43 r. Taf. 19. Fig. IV.
„ „ per deductionem. Siehe Deductio catar.
„ „ per reclinationem. Siehe Reclinatio catar.
Donegana's Iridotomedialysis 38 l.
Doppelhäkchen. Taf. 2. Fig. IV.
„ „ von Reisinger. Taf. 4. Fig. XIV.
Doppelhaken von Helling. Taf. 2. Fig. IX.
Dupuytren's Stift zum Einlegen in den Nasenkanal. Taf. 3. Fig. IV.
Durchbrochene Zange 4 r. Taf. I. Fig. X.
Durchschneidung der Bindehaut 5 l.
„ des obern schiefen Augenmuskels 7 r. Taf. 8. Fig. VIII.
„ des untern schiefen Augenmuskels 7 r. Taf. 8. Fig. IX.

E.

Ectropium, Operation desselben 20 l.
„ „ „ nach Adams 21 l.
„ „ „ nach v. Ammon am untern Lide 21 l. Taf. 13. Fig. VII.
„ „ „ nach Chelius 20 r.
„ „ „ nach Dieffenbach bei fehlerhafter Lage des Lides und Tarsus 21 r. Taf. 14. Fig. 1—III.
„ „ „ nach v. Walther (Tarsoraphie) 20 l. u. 21 l.
„ „ „ nach Ruete 20 r.
„ „ „ nach Sanson 20 r. Taf. 13. Fig. VIII u. IX.
Eiterauge, Operation desselben 32 r.
„ „ „ nach Demours 33 l.
Emden's Raphiankistron 38 l.
Entropium, Operation desselben 18 r.
„ „ „ durch Aetzen mit Schwefelsäure 19 l.
„ „ des ausgebreiteten 18 r. Taf. 13. Fig. II u. III.
„ „ des partiellen (durch eine Narbe bedingten) 18 r. Taf. 13. Fig. I.
„ „ desselben, nach Arlt 19 r.
„ „ „ nach Crampton - Adams, bei stärkerer Einwärtskrümmung des Tarsus 20 l.
„ „ „ nach Gaillard 19 l. Taf. 13. Fig. V.
„ „ „ nach Himly, bei spastischer Zusammenziehung des Kreismuskels 19 l. Taf. 13. Fig. IV.
„ „ „ durch subcutane Durchschneidung des Kreismuskels 19 l.
Entropiumszange von Gräfe. Taf. 3. Fig. XVI.
„ von Helling. Taf. 3. Fig. XIV.
„ von Himly. Taf. 3. Fig. XV.
„ von Langenbeck. Taf. 3. Fig. XVII.
Epicanthus, Operation desselben 12 l. Taf. 10. Fig. VII.
„ „ „ nach Blasius 12 r.
„ „ „ nach Sichel 12 r.
Erhebung des Staars 43 r. Taf. 19. Fig. IV.
Exstirpatio oculi 9 l. Taf. 10. Fig. I—III.
„ palpebrarum 8 l. Taf. 9. Fig. V.
Exstirpationsmesser, einschneidiges. Taf. 2. Fig. VII.
„ „ , zweischneidiges. Taf. 2. Fig. VIII.
Exstirpationsscheere. Taf. 2. Fig. VI.
Exstirpationszange. Taf. 2. Fig. IX.
Extractio cataractae 47 l. Taf. 20. Fig. VII—X.
„ „ linearis 52 r.

F.

Fistelmesser von Beck. Taf. 2. Fig. XI.
„ von Jüngken. Taf. 2. Fig. X.
„ , stumpfspitzes. Taf. 2. Fig. XII.
Fistula sacci lacrymalis. Siehe Thränensackfistel.
Flügelfell, Operation desselben 30 l. Taf. 17. Fig. IV u. V.
„ „ „ nach Beer 30 r.
„ „ „ nach Rosas 30 r.
„ „ „ nach Szokalski 30 r.
Fricke's Methode der Blepharoplastik bei fehlendem Mittelstücke 24 r. Taf. 15. Fig. V—VIII.

G.

v. Gärtner's Pupillenbildung in der harten Haut 40 l.
Gaillard's Operationsmethode des Entropium 19 l. Taf. 13. Fig. V.
Galvanismus als Mittel die Beschaffenheit des Staars zu ändern 41 r.
„ „ „ den Staar aufzulösen 46 l.
Gedecktes Häkchen von Schlagintweit. Taf. V. Fig. I.
Gegenanzeigen bei der Staaroperation 54 l.
Glandula lacrymalis. Siehe Thränendrüse.
Glaucom-Operation 57 r.
Gräfe's Entropiumszange. Taf. 3. Fig. XIII.
v. Gräfe's Methode die Trichiasis zu operiren 18 l.
„ Glaucom-Operation 57 r.
Gulz' Operationsmethode des Symblepharon 23 l.

H.

Haarzängelchen zum Ausziehen der Cilien. Taf. 3. Fig. X.
Häkchen, gedecktes, von Schlagintweit. Taf. 5. Fig. I.
Hagelkorn, Operation desselben 16 r. Taf. 12. Fig. I.
„ „ „ mit dem Compressorium von Desmarres 16 r. Taf. 12. Fig. II.
„ , Zerstörung desselben durch Höllenstein 16 r.
Haken von Dieffenbach. Taf. 1. Fig. V.
„ „ Pellier. Taf. 1. Fig. III.
Hakennadel von Lusardi 38 l.
Hakenzängelchen. Taf. 1. Fig. XII.
Hasenauge, Operation desselben 21 r.
„ „ „ nach v. Ammon 21 r.
„ „ „ nach Jäger 21 r. Taf. 14. Fig. IV bis VII.
Hasner's v. Artha Methode der Blepharoplastik beim untern Lide 25 l. Taf. 16. Fig. V u. VI.
„ „ „ „ „ „ wenn beide Lider neu zu bilden sind 25 r. Taf. 16. Fig. XI u. XII.
„ „ „ „ „ „ wenn der innere Winkel zu bilden ist 25 l. Taf. 16. Fig. VII u. VIII.
Helling's Entropiumszange. Taf. 3. Fig. XIV.
„ Doppelhaken 10 l. Taf. 2. Fig. IX.
Heusinger's Methode der Iridorhexis 30 r.
Himly's Bleiplatte. Taf. 3. Fig. XIII.
„ Entropiumszange. Taf. 3. Fig. XV.
„ Operationsmethode des Entropium. 19 l. Taf. 13. Fig. IV.
„ „ der Pupillenverdeckung 33 l.
„ Nadel. Taf. 4. Fig. V.
„ Sichelmesser. Taf. 4. Fig. I.
„ Staarmesser. Taf. 5. Fig. IX.
Hintere Augenkammer, Eröffnung derselben 27 r.
Hirsekorn, Operation desselben 16 l. Taf. 11. Fig. X.
Hornhaut, Ausschneidung derselben 28 l.
Hornhautbeere. Siehe Hornhautstaphylom.
Hornhautersatz 58 r.
„ in einem Zeitraume 59 l.
„ in zwei Zeiträumen 60 r.
Hornhautschnitt 27 r. Taf. 17. Fig. II.
„ bei der Staaroperation 48 r. Taf. 20. Fig. VII u. VIII.
„ Grösse desselben bei der Staarausziehung 47 r.
„ nach oben 51 r.
Hornhautstaphylom, Operation desselben 30 r.
„ „ „ „ durch Abschneiden desselben nach Scarpa 31 l.
„ „ „ „ nach Demours mit dem Schnepper 31 r.
„ „ „ „ durch Versetzen in Eiterung 31 l.
„ „ „ „ durch halbmondförm. Einschnitt am Grunde 32 l.
„ „ „ „ durch Seitenausschnitt 31 l.
„ „ „ „ durch Spaltung nach Küchler 32 l.
„ „ „ „ durch Unterbindung 31 l.
„ „ „ „ durch Wegnahme eines Theils oder des ganzen Staphyloms 31 r.
Hornhautstich 27 l. Taf. 17. Fig. I.
Hornplatte von Jäger. Taf. 3. Fig. XII.
Hüter's Pupillenbildung in der harten Haut 40 l. u. 40 r.
Hydatide der Thränendrüse, Operat. derselb. 26 r. Taf. 16. Fig. XV.
Hypopion, Operation desselben 32 r.
„ „ „ nach Demours 33 l.

I.

Iridankistron von Schlagintweit 38 l.
Iridectomia. Siehe Irisausschneidung.
Iridenkleisis von Langenbeck 38 l. Taf. 18. Fig. VI.
Iridodialysis. Siehe Irislosreissung.
Iridotomedialysis von Donegana 38 l.
Iridotomia. Siehe Iriseinschnitt.
Irisausreissung nach Desmarres 38 r. Taf. 18. Fig. VII u. VIII.
„ nach Heusinger 38 r.
Irisausschneidung nach Beer 35 r. Taf. 18. Fig. I u. II.
„ nach Schauenburg 36 r.
„ nach Stromeyer 36 r.
„ nach Wenzel 36 r.
Iriseinschnitt 34 r. Taf. 17. Fig. VII a. — e. und Fig. VIII—X.
„ nach Guérin 35 r.
„ nach Cheselden 34 r.
„ nach Maunoir 34 r.
„ nach Montain 34 r.
Irislosreissung 37 l. Taf. 18. Fig. III.
„ mit Abschneidung der Iris 38 l. Taf. 18. Fig. V.
„ mit Einklemmung der Iris 38 l. Taf. 18. Fig. IV.
„ mit Einschnitt der Iris 38 l.
„ nach Huguier 38 r.
„ nach Reisinger mit dessen Doppelhäkchen 37 r. Taf. 18. Fig. VI.

J.

Jäger's Doppelzange (Ophthalmostat) zur Befestigung des Augapfels 3 r. Taf. 6. Fig. I.
„ Doppelnadel zur Umlegung des Staars 44 r.
„ Hornplatte. Taf. 3. Fig. XII.

Jäger's Operationsmethode des Lagophthalmos 21 r. Taf. 14. Fig. IV bis VII.
" " der Trichiasis. Siehe Trichiasis.
Jäsche's u. Arlt's Operationsmethode der Trichiasis. Siehe Trichiasis.
Jüngken's Coreoncion 38 l.
" Messer zur Eröffnung des Thränensacks. Taf. 2. Fig. X.

K.

Kapseleröffnung bei der Staaroperation 48 l. Taf. 20. Fig. IX.
" Grösse der Oeffnung 48 r. u. 50 r.
" Instrumente dazu. Siehe Kystotom.
Kapsellanze von Ritterich. Taf. 5. Fig. XI.
Kelly-Snowden's Augenspiegel (Blepharostat) 3 r. Taf. 6. Fig. II.
Keratectomia 28 l.
Keratom. Taf. 4. Fig. VIII.
" von Barth u. Beer. Taf. 5. Fig. VIII.
" lanzenförmiges. Taf. 4. Fig. VII.
" messerförmiges schmales. Taf. 4. Fig. VIII.
Keratonygma 27 l. Taf. 17. Fig. I.
Keratonyxis. Siehe Keratonygma.
Keratoplastik 58 r.
" in einem Zeitraume 59 l.
" in zwei Zeiträumen 60 r.
Keratotomia 27 r. Taf. 17. Fig. II.
Korectomia. Siehe Irisausschneidung.
Koredialysis. Siehe Irislosreissung.
Koremorphosis 33 r. Die verschiedenen Methoden siehe unter Pupillenbildung.
Korepalinanoixis 35 r.
Korepalhelkysis 33 l.
" Adam's Verfahren dabei 33 r.
" Himly's " " 33 r.
Koretomia 34 r. Taf. 17. Fig. VII a. — e. und Fig. VIII — X.
Kniescheere. Taf. 12. Fig. XIII.
" auf das Blatt gebogene. Taf. 3. Fig. XI.
Krankhafte Gebilde in der Orbita, Herausnahme derselben 9 l.
Krystallwulst von Sömmering 57 r.
Küchler's Methode der Staphylomoperation 32 l.
Kystotom von Lafay 48 r.
" von Ritterich. Taf. 5. Fig. XI.

L.

Lafay's Instrument zur Linsenkapseleröffnung 48 r.
Laforest's Sonde für den Nasenkanal 14 l. Taf. 6. Fig. IX.
Lagophthalmos, Operation desselben. Siehe Hasenauge.
Langenbeck's Entropiumszange. Taf. 3. Fig. XVII.
" Iridoenkleisis 38 l. Taf. 18. Fig. VI.
" Staarnadel. Taf. 5. Fig. VI.
Lebert's Messer zum Symblepharon. Taf. 4. Fig. IV.
Lidauswärtskehrung, Operation derselben. Siehe Ectropium.
Lideinwärtskehrung, " " Siehe Entropium.
Liderergänzung. Siehe Blepharoplastik.
Liderverwachsung, Operation derselben 22 l. Taf. 14. Fig. VIII.
Lidersatz. Siehe Blepharoplastik.
Lidmangel, Operation desselben. Siehe Blepharoplastik.
Lidpresse von Desmarres (Compressorium) 16 r. Taf. 3. Fig. IX.
Lidspalte, zu enge, Operation derselben 12 r. Taf. 11. Fig. I—IV.
" " " " " nach Chelius 13 l.
" " " " " nach Ruete 13 l.
Lid- u. Augapfelverwachsung, Operat. derselb. nach Ryba u. Arlt 22 r. Taf. 15. Fig. I—III.
" " " " " nach v. Ammon 23 l.
Lid- u. Augapfelverwachsung, Operat. derselb. nach Gulz 23 l.
" " " " " nach Himly 23 l.
" " " " " nach Petrequin 23 l.
" " " " " behufs d. Einsetzung eines künstl. Auges 22 r.

Lineare Extraction des Staars 52 r.

M.

Maunoir's Scheere zur Pupillenbildung. Taf. 4. Fig. XII.
Mejan'sche Sonde 15 r.
Messer, zweischneidiges, zum Ectropium, von Dieffenbach. Taf. 4. Fig. II.
Milium, Operation desselben 16 l. Taf. 11. Fig. X.
Munk's Verfahren bei der Keratoplastik 60 r.
Muskeldurchschneidung 6 l.
Mydriaticum, Anwendung desselben bei der Staaroperation 41 r.
Myotomia ocularis. Siehe Sehnendurchschneidung.

N.

Nachbehandlung bei der Staaroperation 54 r.
Nachstaar 42 l.
Nadelhalter von Ritterich. Taf. 1. Fig. IX.
Nadelzange. Taf. 1. Fig. X.
Nasenkanal, verschlossener, Operation desselben 13 l. Taf. 11. Fig. VI — VIII.
Niederdrückung des Staars 43 l. Taf. 19. Fig. II. u. III.
Nussbaum's Keratoplastik 58 r.

O.

Operatio cataractae 40 l. Die verschiedenen Methoden siehe unter Staar oder cataracta.
Operationsstuhl 1 r. Taf. 1. Fig. I.
Ophthalmostat 3 r.
" von Pamart. Taf. I. Fig. VI.
" von Jäger. Taf. 6. Fig. I.
Ophthalmoxysis 5 l.
Ortsveränderung des Staars 42 r.
" " " durch Niederdrückung 43 l. Taf. 19. Fig. II u. III.
" " " durch Umlegung 44 r. Taf. 20. Fig. I—V.
" " " durch Verziehung desselben 43 r. Taf. 19. Fig. V u. VI. und Taf. 20. Fig. VI.

P.

Pamart'scher Spiess 3 r. Taf. 1. Fig. VI.
Pauli's Staaroperationsmethode 43 r. Taf. 19. Fig. IV.
Pellier'sche Haken 3 l.
" " , Anwendung desselben zum Befestigen des obern Augenlides 3 l.
Petrequin's Operationsmethode des Symblepharon 23 l.
Phimosis palpebrarum, Operation derselben 12 r. Taf. 11. Fig. I—IV.
" " " " nach Chelius 13 l.
" " " " nach Ruete 13 l.
Plica angularis, Operation derselben 12 l.
" " " " nach Blasius 12 r.
" " " " nach Sichel 12 r.
Pterygium, Operation desselben 30 l. Taf. 7. Fig. IV u. V. Die verschiedenen Methoden siehe unter Flügelfell.
Punctio corneae 27 l. Taf. 17. Fig. I.
Pupillenbildung 33 r.
" nach Adams 33 r.
" nach Beer durch Irisausschneidung 35 r. Taf. 18. Fig. I u. II.

Pupillenbildung nach Desmarres durch Irisausreissung 38 r. Taf. 18. Fig. VII u. VIII.
" nach Cheselden durch Iriseinschnitt 34 r. Taf. 17. Fig. VII a — e. u. Fig. VIII — X.
" nach Guérin 35 r.
" nach Heusinger 38 r.
" nach Huguier 38 r.
" nach Maunoir 34 r.
" nach Montain 34 r.
" nach Reisinger mit dessen Doppelhäkchen 37 r. Taf. 18. Fig. VI.
" nach Schauenburg 36 r.
" nach Schmidt u. Scarpa durch Irislosreissung 37 l. Taf. 18. Fig. III. Die Modificationen davon siehe unter Irislosreissung.
" nach Stromeyer 36 r.
" bei gleichzeitiger Linsenverdunkelung 39 l.
" Wahl der Methode bei derselben 38 l.
" in der harten Haut 39 r. Taf. 18. Fig. IX u. X.
" " " " " nach v. Ammon 40 l.
" " " " " nach Autenrieth 39 r.
" " " " " nach Bünger 40 r. Taf. 18. Fig. XI u. XII.
" " " " " nach v. Gärtner 40 l.
" " " " " nach Hüter 40 l. u. 40 r.
" " " " " nach Riecke 40 l.
Pupillenverdeckung, Operation derselben 33 l.
Pupillenverschliessung, Operation derselben 33 r. Die verschiedenen Methoden siehe unter Pupillenbildung.
Pupillenverziehung 33 l.
" nach Adams 33 r.
" nach Himly 33 l.

R.

Raphiankistron von Emden 38 l.
Reclinatio cataractae 44 r.
" " nach aussen 45 l.
" " " " durch die Hornhaut 45 r.
" " nach hinten 44 r. Taf. 20. Fig. I — V.
Reife des Staars 42 l.
Reisinger's Doppelhäkchen zur Pupillenbildung. Taf. 4. Fig. XIV.
" Scheere zur Pupillenbildung 36 r.
Rhinoraphe 12 l. Taf. 10. Fig. VII.
" nach Blasius 12 r.
" nach Sichel 12 r.
Riecke's Pupillenbildung in der harten Haut 40 l.
Ritterich's Kapsellanze. Taf. 5. Fig. XI.
" Nadelhalter. Taf. 1. Fig. IX.
" Röhrchen zum Einlegen in den Nasenkanal 15 l. Taf. 3. Fig. V.
" Staarnadel, breite gerade zum Scleronygma. Taf. 5. Fig. III.
" " nach dem Rande gebogene zum Scleronygma. Taf. 5. Fig. V.
" " zum Keratonygma. Taf. 5. Fig. IV.
Röhrchenauszieher. Taf. 3. Fig. VIII.
Röhrchenleiter zum Einbringen des Röhrchens in den Nasenkanal 15 l. Taf. 3. Fig. VI.
Rosas' Methode das Pterygium zu operiren 30 r.
Rumpelt's Fingerhut 30 r.
Ryba's u. Arlt's Operationsmethode des Symblepharon 22 r. Taf. 15. Fig. I — III.

S.

Saccus lacrymalis, Verödung desselben nach Scarpa 15 r.
Sanson's Operationsmethode des Ectropium 20 r. Taf. 13. Fig. VIII u. IX.
Scalpell, an der Spitze zweischneidiges und nach der Fläche gebogenes. Taf. 2. Fig. V.
" schmales convexes. Taf. 2. Fig. III.
Scarification der Bindehaut 5 l.
" der Hornhaut 27 l.
Scarpa's Scalpell 5 l. Taf 1. Fig. XI.
" Methode das Staphylom zu operiren 31 l.
" Verödung des Thränensacks 15 r.
Schauenburg's Methode der Pupillenbildung 36 r.
Scheere, gerade. Taf. 1. Fig. XIII.
" schwach nach der Fläche gewölbte. Taf. 2. Fig II.
" nach dem Rande gebogene. Taf. 2. Fig. I.
Schieberzange zum Umwenden des obern Lides. Taf. 1. Fig. II.
Schielhaken 6 r. Taf. 1. Fig. XIV.
Schieloperation 29 l.
Schlagintweit's gedecktes Häkchen. Taf. 5. Fig. I.
" Iridankistron 38 l.
Schnepper von Demours 29 l. Taf. 4. Fig. X.
Sclerectomie. Siehe Pupillenbildung in der harten Haut.
Scleronygma 42 r.
Scleronyxis. Siehe Scleronygma.
Sclerotom von v. Ammon 40 l.
Sehnendurchschneidung 6 l.
Sehnerv, Durchschneidung desselben bei Herausnahme des Augapfels 10 l.
Sichelmesser von Himly. Taf. 4. Fig. I.
Sonde zum Untersuchen des Nasenkanals 13 r. Taf. 3. Fig. III.
" von Anel 15 r.
" " Beer 15 r. Taf. 3. Fig. II.
" " Demours 13 r. Taf. 3. Fig. I.
" " Laforest 14 l. Taf. 6. Fig. IX.
" " Mejan 15 r.
Spritze zum Einspritzen von Flüssigkeit in die Linse 4 r. Taf. 6. Fig. IV.
Staar, Operation desselben 41 l.
" " " durch Ausziehung 47 l. Taf. 20. Fig. VII — X.
" " " durch Ortsveränderung 42 r. Die einzelnen Methoden siehe unter Ortsveränderung.
" " " durch Zerschneidung 46 l.
Staarmesser, Beschaffenheit desselben 47 r.
" von Barth und Beer. Taf. 5. Fig. VIII.
" von Himly. Taf. 5, Fig. IX.
Staarnadel von Langenbeck. Taf. 5. Fig. VI.
Staarnadeln von Ritterich. Taf. 5. Fig. III — V.
" runde. Taf. 5. Fig. VII.
Stachelzängelchen, gebogenes. Taf. 5. Fig. XIII.
" gerades. Taf. 5. Fig. XIV.
Staphyloma corneae. Siehe Hornhautstaphylom.
Staphylommesser, grosses. Taf. 4. Fig. IX.
" kleines. Taf. 4. Fig. XI.
Strauch's Anwendung des Galvanismus um die Beschaffenheit des Staars zu ändern 41 r.
Stromeyer's Korectom 36 r.
Subcutane Durchschneidung der Augenmuskeln oder Sehnen 7 r.
Sublatio cataractae 43 r. Taf. 19. Fig. IV.
Symblepharon, Operation desselben 22 r.

Symblepharon, Operation desselben nach v. Ammon 23 l.
" " " nach Arlt u. Ryba 22 r. Taf. 15. Fig. I — III.
" " " nach Gulz 23 l.
" " " nach Himly 23 l.
" " " nach Petrequin 23 l.
" " " behufs der Einlegung eines künstlichen Auges 22 r.
Synechia posterior beim grauen Staare, Operation derselben 44 l. Taf. 20. Fig. VI.
Szokalski's Methode das Pterygium zu operiren 30 r.

T.

Tarsoraphie nach v. Walther 20 l.
Tenotomia ocularis 6 l.
Thränendrüse, Herausnahme derselben aus der Orbita 8 r. Taf. 9. Fig. VII.
Thränenkarunkel, Wegnahme derselben 8 r. Taf. 9. Fig. V.
Thränenpunkte, verschlossene, Operation derselben 13 l. Taf. 11. Fig. V.
Thränensack, Verödung desselben nach Scarpa 15 r.
Thränensackfistel, Operation derselben 11 r.
Thränensackgeschwulst, Eröffnung derselben 10 r. Taf. 10. Fig. IV u. V.
Trachoma, Operation desselben 16 r.
Transplantatio corneae 58 r.
" " in einem Zeitraume 59 l.
" " in zwei Zeiträumen 60 r.
Trephine von Autenrieth 59 r. Taf. 5. Fig. XV.
Trichiasis, Operation derselben 17 l. Fig. III — V.
" " " nach Carron du Villards 17 l.
" " " nach Flarer 18 l.
" " " nach Fröbelius 18 r.
" " " nach v. Gräfe 18 l.
" " " nach Jäger 17 r. Taf. 12. Fig. VI bis VIII.
" " " nach Jäsche mit Arlt's Modification 18 l. Taf. 12. Fig. VII—X.
" " " nach Solera mit lapis causticus 17 r.
" " " nach Vacca Berlinghieri. Taf. 12. Fig. V u. VIII.
Tumor sacci lacrymalis, Eröffnung desselben 10 r. Taf. 10. Fig. IV u. V.

U.

Umlegung des Staars 44 r.
" " " nach aussen 45 l.
" " " nach hinten 44 r. Taf. 20. Fig. I — V.
Umschneidung der Hornhaut 5 r.
Umwendung des obern Lides 2 l.

V.

Vacca Berlinghieri's Operationsmethode der Trichiasis. Siehe Trichiasis.
Verziehung des Staars 43 r.
" " " durch die Hornhaut 44 l. Taf. 19. Fig. IV. und Taf. 20. Fig. VI.
" " " durch die Sclerotica 44 l. Taf. 19. Fig. V.

W.

Wahl der Jahreszeit zur Staaroperation 41 r.
" des Lebensalters zur Staaroperation 41 r.
" der Operationsmethode bei der Pupillenbildung 38 l.
" " " bei der Staaroperation 53 l.
Walther's Tarsoraphie 20 l.
Ware's silberner Stift zum Einlegen in den Nasenkanal 14 l. Taf. 3. Fig. VIII.
Warr'scher Haken 3 l.
Weinhold's Staarnadelscheere 44 r.
Wenzel's Methode der Pupillenbildung 36 r.
Willburg's Methode der Staaroperation 44 r.
Wimpereinwärtskehrung, Operation derselben. Siehe Trichiasis.
Winkelfalte, Operation derselben 12 l. Taf. 10. Fig. VII.
" " " nach Blasius 12 r.
" " " nach Sichel 12 r.
Winkelverdeckung, Operation derselben. Siehe Winkelfalte.
Woolhouse's Methode der Pupillenbildung 34 r.

Z.

Zange, durchbrochene. Taf. 1. Fig. X.
Zerschneidung des Staars 46 l.
" " " durch die Hornhaut 46 r.
" " " durch die Lederhaut 46 r.
Zufälle nach der Staaroperation 55 r.

Gedruckt bei E. Polz in Leipzig.

Tafel 1.

Figur I. *Operationsstuhl.*

A.		B.
$a\ b = 20''$	$c\ m = 17''$	$g\ i = 4^3/_4{}''$
$a\ c = 30''$	$d\ e = 6''$	$i\ k = 1^3/_4{}''$
$a\ f = 4^1/_2{}''$	$g\ h = 1^1/_4{}''$	$i\ l = 7^1/_2{}''$

— II. *Breite Zange mit Schieber.*

— III. *Silberner an den Enden mit Seide umwundener verkleinerter Pellier'scher Haken für das obere Lid.*
A. Von vorn gesehen. B. Seitenansicht desselben.

— IV. *Silberner Haken für das untere Lid.*

— V. *Dieffenbach's Haken für das untere, wie für das obere Lid.*

— VI. *Pamart'scher Spiess.*

— VII. *Bindehauthäkchen.*

— VIII. *A. B. C. Feine gebogene Nadeln.*

— IX. *Mein Nadelhalter. Die eine innere Fläche hat zur Aufnahme der Nadeln drei Rinnen, eine horizontale, eine vertikale und eine schräge. Der zurückgeschobene Schieber befestigt dieselben in der Zange.*

— X. *Durchbrochene Zange.*

— XI. *Scarpa's kleines Scalpell.*

— XII. *Hakenzängelchen.*
A. In natürlicher Grösse.
B. Die Spitzen desselben vergrössert.

— XIII. *Kleine gerade Scheere.*

— XIV. *A. B. Stumpfe Haken.*



C. Schmiedel gez. u. lith.

Druck v. J. G. Fritzsche in Leipzig.

Tafel 2.

Figur I. *Nach dem Rande gebogene gewölbte Scheere.*

— II. *Schwach nach der Fläche gewölbte Scheere.*

— III. *Schmales convexes Scalpell.*

— IV. *Doppelhäkchen.*

— V. *Schmales, nur wenig gebogenes vorn zweischneidiges Scalpell.*
A. *Breite desselben.*
B. *Seine Biegung.*

— VI. *Exstirpationsscheere.*

— VII. *Einschneidiges Exstirpationsmesser.*
A. *Breite desselben.*
B. *Biegung.*

— VIII. *Zweischneidiges Exstirpationsmesser.*
A. *Breite desselben.*
B. *Biegung.*

— IX. *Exstirpationszange.*

— X. *Jüngken's Messer zur Eröffnung des Thränensackes.*

— XI. *Beck's Messer dazu.*

— XII. *Stumpfspitziges Fistelmesser.*

— XIII. *Kniescheere mit schmalem zum Einführen in die Fistel bestimmten Aste.*

Taf. 2.

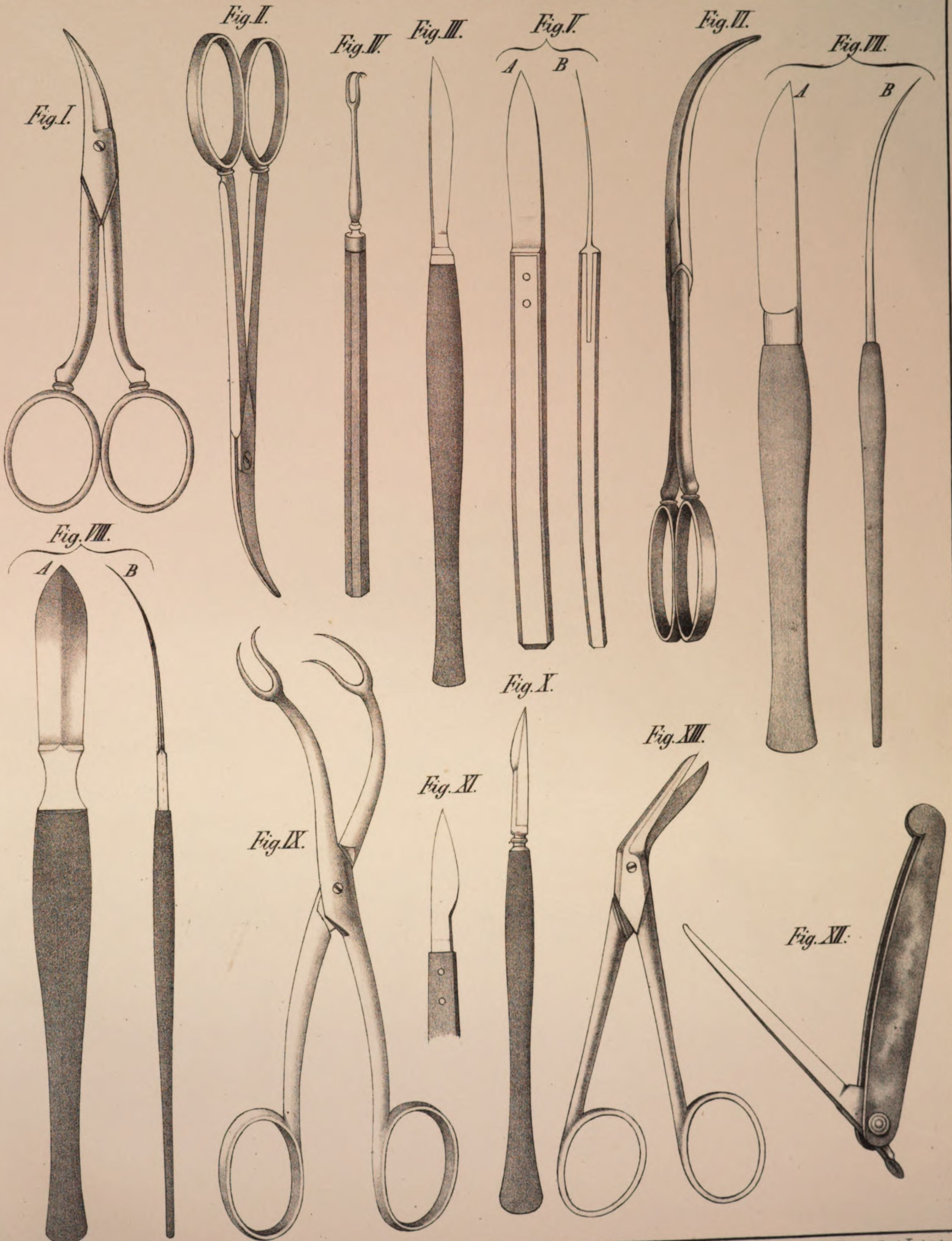

Druck v. J. G. Fritzsche i. Leipzig.

C. Schmiedel gez. u. lith.

Tafel 3.

Figur I. *Gebogener Sucher nach Demours.*

— II. *Beer's spitzer dreikantiger Sucher.*

— III. *Geknöpfter Sucher mit Heftpflasterstreifen.*

— IV. *Dupuytren's Röhrchen.*

— V. *Mein silbernes Röhrchen.*

A. Die Biegung.

B. Die offene Stelle zu sehen.

— VI. *Röhrchenleiter.*

— VII. *Röhrchenauszieher.*

— VIII. *Ware's Stift zum Einlegen in den Nasenkanal.*

— IX. *Lidpresse von Desmarres.*

— X. *Haarzängelchen.*

— XI. *Stärkere Kniescheere.*

— XII. *Hornplatte.*

— XIII. *Bleiplatte.*

A. Von vorn gesehen.

B. Biegung derselben.

C. Seitenansicht.

— XIV. *Zange zur Operation des Entropiums.*

— XV. *Himly's Zange dazu.*

— XVI. *Gräfe's Zange dazu.*

— XVII. *Langenbeck's Zange zur Vergrösserung der Lidfalte.*

(Ich habe diese 4 Zangen desshalb abbilden lassen, weil eine jede derselben in einer oder der andern Heilanstalt gebräuchlich ist.)

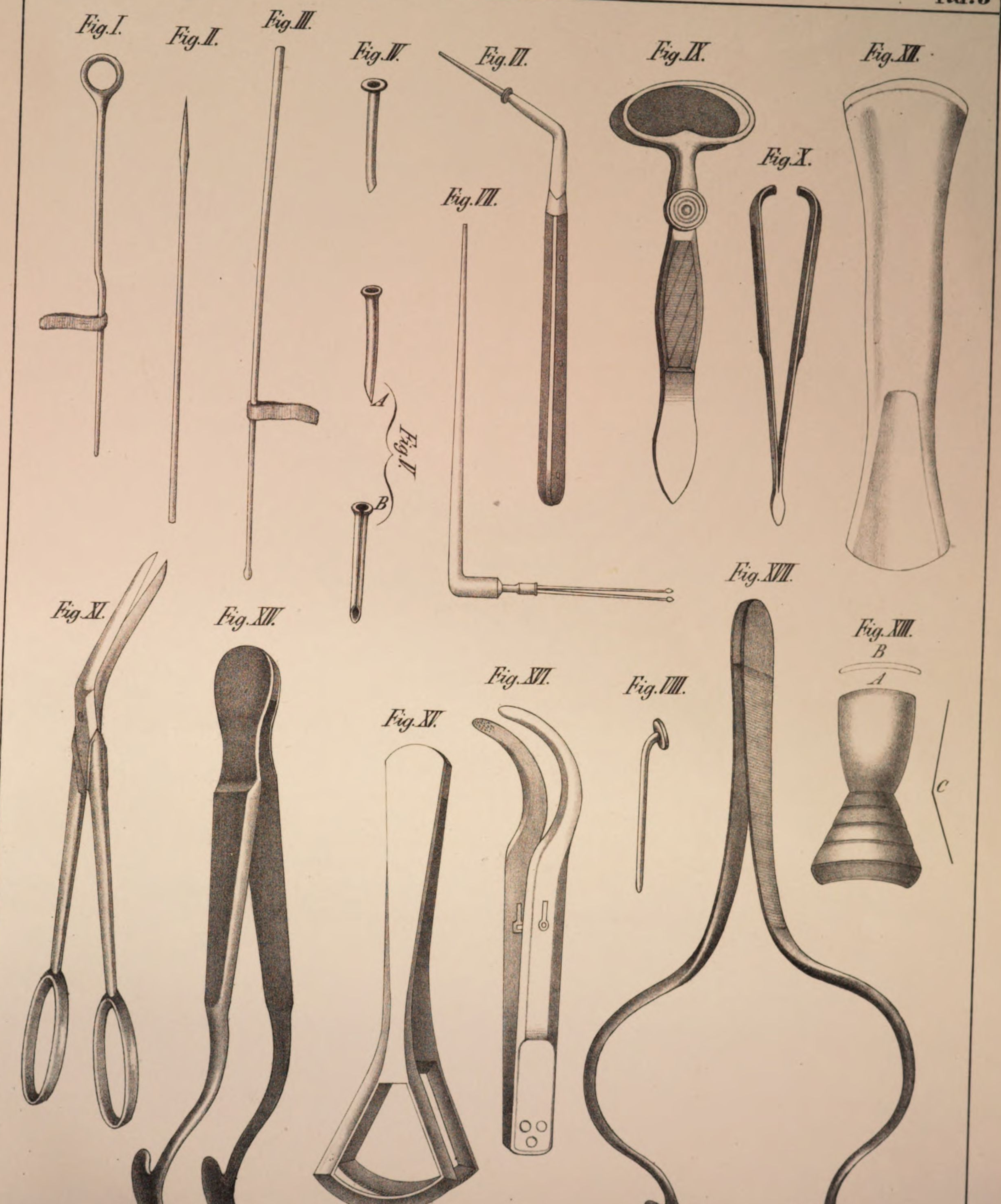

C. Schmiedel gez. u. lith.

Druck v. J. G. Fritzsche i. Leipzig.

Tafel 4.

Figur I. *Himly's Sichelmesser.*

— II. *Dieffenbach's zweischneidiges Messer zum Entropium.*

A. *Von vorn gesehen.*

B. *Dasselbe von der Seite gesehen.*

— III. *Spatel.*

— IV. *Lebert's Messer beim Symblepharon.*

— V. *Himly's Nadel.*

— VI. *Schmale Lanzette.*

— VII. *Lanzenförmiges Keratom.*

— VIII. *Messerförmiges schmales Keratom.*

— IX. *Breites dem Staphylommesser ähnliches Instrument zur theilweisen Wegschneidung des Augapfels.*

— X. *Schnepper dazu nach Demours mit einer von mir angegebenen Verbesserung.*

A. *Vordere Ansicht desselben.*

a. *Oeffnung für den abzuschneidenden Theil des Augapfels.*

b' b. *Halbe Ringe zum Zurückhalten der Augenlider bestimmt.*

c. *Platte, auf welcher die Klinge läuft.*

d. *Klinge.*

e' e. *Schrauben, um die Platte festzuschrauben.*

f. *Drücker.*

g. *Haken, um die aufgezogene Klinge zu befestigen.*

l. *Knöpfchen, um den Schnepper aufzuziehen.*

m. *Nach hinten gebogener Bügel.*

n. *Stiel, an dessen einem Ende die Klinge befestigt ist, und um welchen die Spiralfeder läuft.*

o. *Gehäuse.*

B. und C. *Theile des auseinander genommenen Instrumentes.*

h. *Einschnitt, in welchen bei aufgezogener Klinge der Haken g. eingreift.*

k. *Unteres Ende der Spiralfeder mit dem sie sich auf den Boden des Gehäuses aufstützt.*

(Die anderen Buchstaben haben dieselbe Bedeutung wie in *A.*)

p. (in C.) *Ausschnitt in der Platte, um dieselbe an das Gehäuse anzuschrauben.*

— XI. *Kleines Staphylommesser.*

— XII. *Maunoir's Scheere zur Pupillenbildung.*

— XIII. *Irishäkchen.*

— XIV. *Reisinger's Doppelhäkchen.*

A. *Von vorn.*

B. *Seitenansicht desselben.*

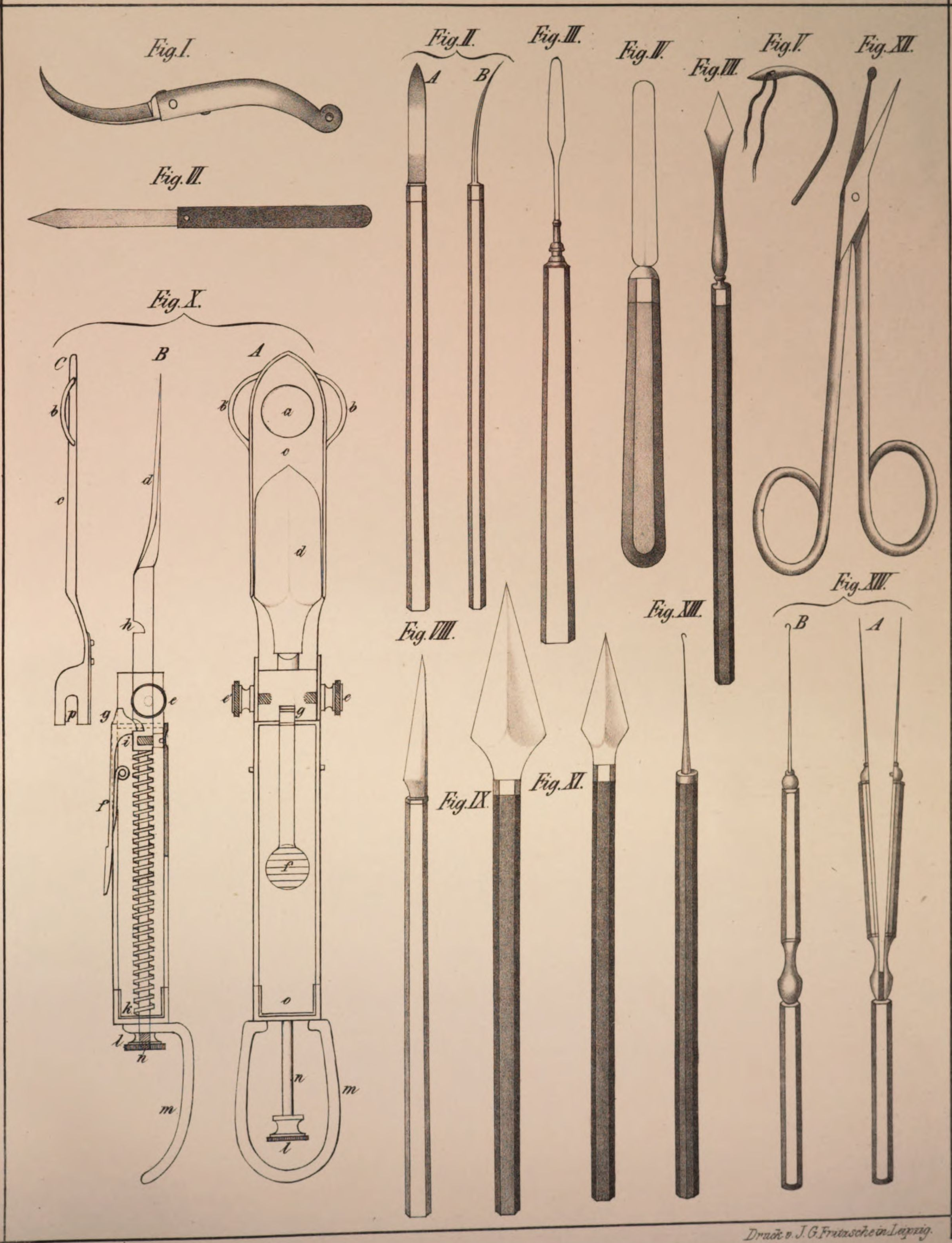

C. Schmiedel gez. u. lith.
Druck v. J. G. Fritzsche in Leipzig.

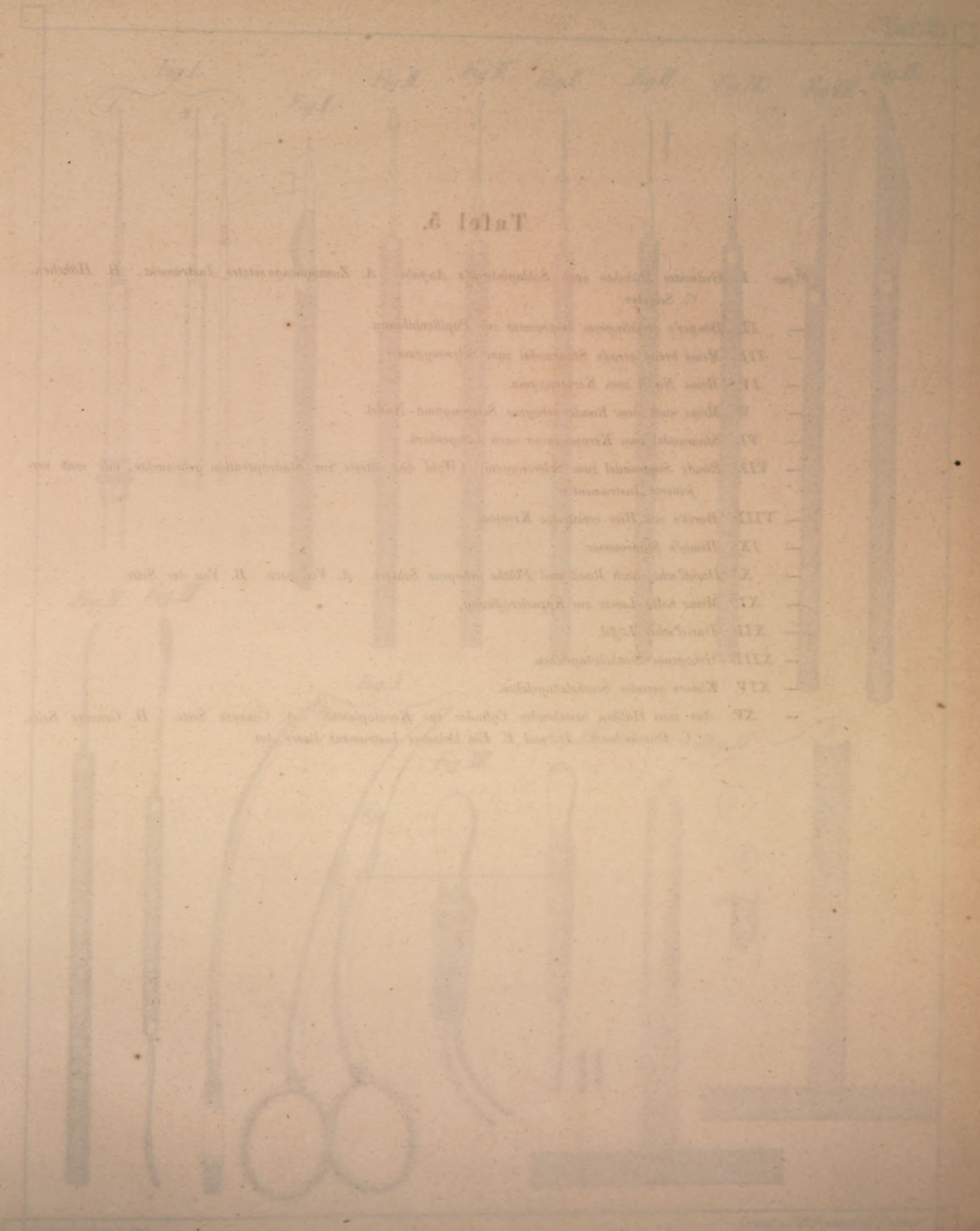

Tafel 5.

Figur I. *Gedecktes Häkchen nach Schlagintweit's Angabe. A. Zusammengesetztes Instrument, B. Häkchen, C. Schieber.*

— II. *Bünger's dreiklingiges Instrument zur Pupillenbildung.*

— III. *Meine breite gerade Staarnadel zum Scleronygma.*

— IV. *Meine Nadel zum Keratonygma.*

— V. *Meine nach dem Rande gebogene Scleronygma-Nadel.*

— VI. *Staarnadel zum Keratonygma nach Langenbeck.*

— VII. *Runde Staarnadel zum Scleronygma. (Wohl das älteste zur Staaroperation gebrauchte, nur weit verfeinerte Instrument.)*

— VIII. *Barth's von Beer verkürztes Keratom.*

— IX. *Himly's Staarmesser.*

— X. *Daviel'sche, nach Rand und Fläche gebogene Scheere. A. Von vorn. B. Von der Seite.*

— XI. *Meine halbe Lanze zur Kapseleröffnung.*

— XII. *Daviel'scher Löffel.*

— XIII. *Gebogenes Stachelzängelchen.*

— XIV. *Kleines gerades Stachelzängelchen.*

— XV. *Aus zwei Hälften bestehender Cylinder zur Keratoplastik. A. Convexe Seite. B. Concave Seite. C. Durchschnitt. D. und E. Ein kleineres Instrument dieser Art.*



C. Schmiedel gez. u. lith.

Druck v. J. G. Fritzsche i. Leipzig.

Tafel 6.

Figur I. Jäger's Augenhalter.

— *II. Augenlidhalter von Kelly-Snowden.*

— *III. Augenlidhalter von Bonzel.*

— *IV. Spritze zum Einspritzen von Flüssigkeit in die Linse (A.). B. Das durch Stempel und Röhrchen durchzuführende Stilet.*

— *V. bis VIII. Apparat zum Einüben der Operationen am Augapfel.*

— *V. A. Von vorn.*

a. Oeffnung zum Anschrauben an das in Fig. VIII. abgebildete Statif.

b. Ring, in welchen der an seinem Umfange mit Federn versehene Ring A. (Fig. VI.) eingeschoben wird.

c. Scheibe, auf welcher das Auge hinten ruht und welche durch eine Schraube, die durch den Bügel d. geht, gegen das Auge gedrückt werden kann.

B. Die Hälfte des Apparats von der Seite im Durchschnitt gesehen. Die Buchstaben haben dieselbe Bedeutung wie in A.

— *VI. Ring zum Befestigen des Auges nach vorn; A. von vorn, B. von der Seite. Derselbe wird in den Ring b. (Fig. V.) eingeschoben und durch die Federn a. a. a. in demselben zurückgehalten. b. b. b. Spitzen, welche das Auge nach vorn zurückhalten.*

— *VII. Das Auge ist im Ringe A. (Fig. VI.) befestigt und dieser in den Ring b. (Fig. V.) eingeschoben.*

— *VIII. Statif um den Apparat und die Maske zu befestigen.*

A. Von vorn }
B. Von der Seite } *1/4 der natürlichen Grösse.*

An diesem Statife wird, nachdem der Apparat A. (Fig. V.) angeschraubt ist, eine Maske so befestigt, dass deren Augenöffnungen an den Ringen b. b. (Fig. V.) anliegen.

a. a. a. a. Schrauben, um die Maske zu befestigen.

b. Schraube, um den Apparat (Fig. V.) zu befestigen.

— *IX. Silberner Sucher nach La Forest.* —

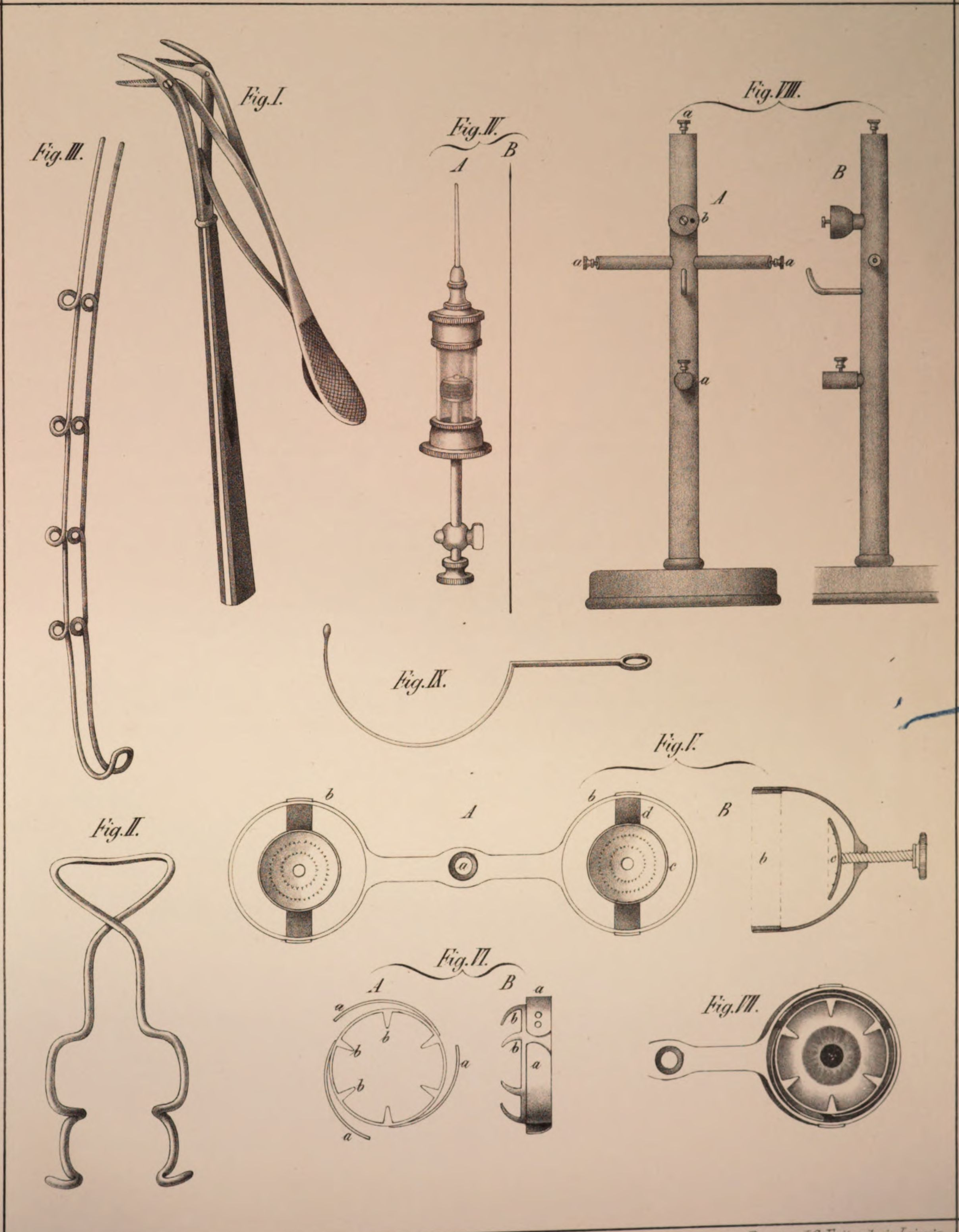

C. Schmiedel n. d. Nat. gez. u. lith.
Druck v. J. G. Fritzsche in Leipzig.

Tafel 7.

Figur I. *Umwendung des oberen Lides mittelst der Finger.*

— II. *Umwendung desselben mittelst der breiten Schieberzange.*

— III. *Befestigung des umgewendeten Lides.*

— IV. *Befestigung des oberen Lides mittelst der Finger.*

— V. *Anwendung der Dieffenbach'schen Haken.*

— VI. *Anwendung des silbernen Hakens beim oberen Lide nach meiner Methode und des silbernen Hakens bei dem unteren Lide.*

— VII. *Anwendung des Pamart'schen Spiesses.*

— VIII. *Befestigung des Augapfels mittelst des seidenen Fadens.*

Blutige Nath.

— IX. *Bei einer Vertikalwunde des oberen Lides ist um eine bereits durchgestossene Insektennadel ein Faden geschlungen und die Wundränder dadurch genähert. Zur Einlegung einer zweiten Nadel hat die durchbrochene Zange den Wundrand gefasst.*

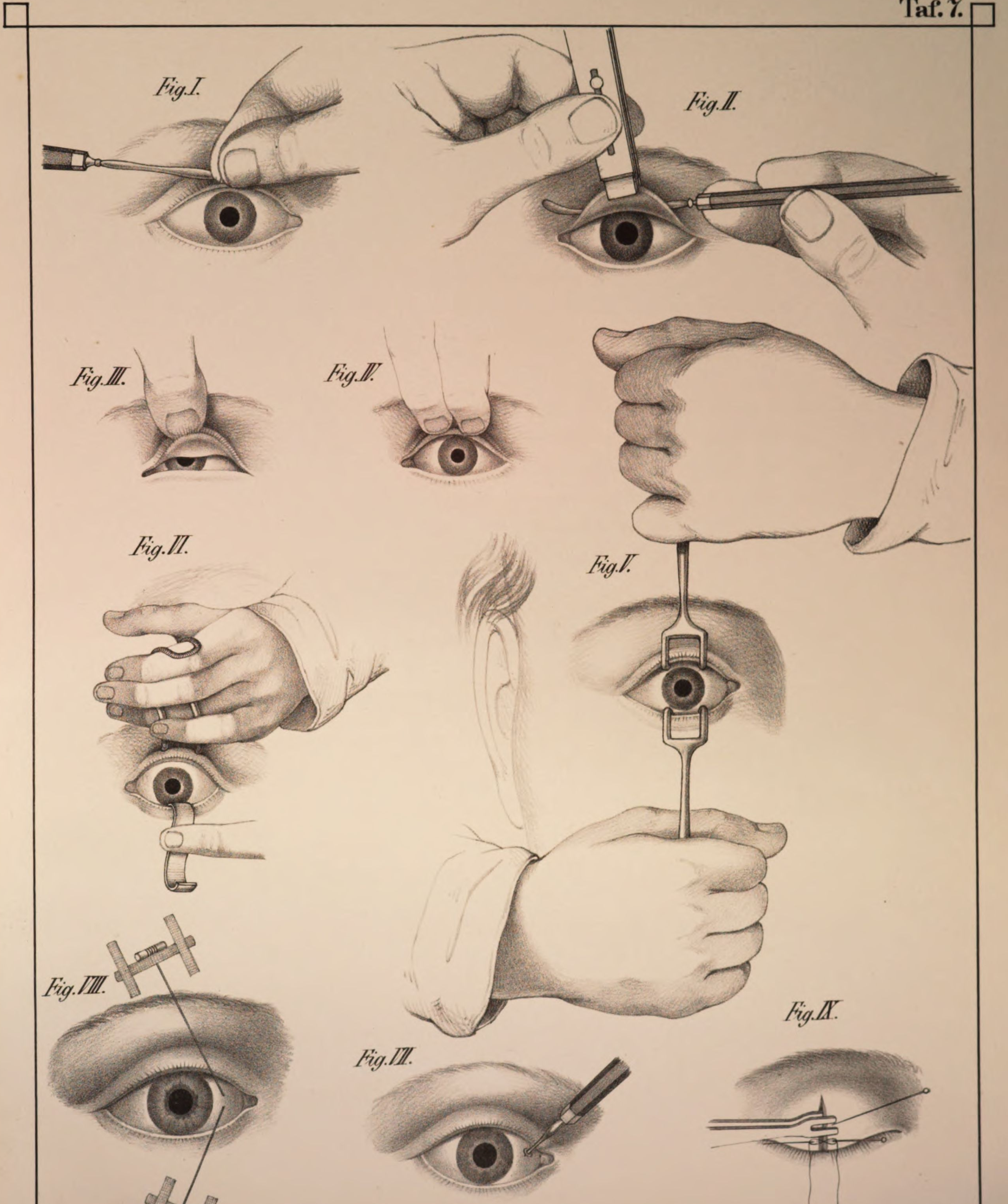

Druck v. J. G. Fritzsche in Leipzig.

C. Schmiedel gez. u. lith.

Tafel 8.

Sehnendurchschneidung.

Figur I. *Ansatz der vier geraden Muskeln an den Augapfel.*

a. *Unterer gerader Muskel.*

b. *Aeusserer gerader Muskel.*

c. *Oberer gerader Muskel.*

d. *Innerer gerader Muskel.*

— II. *Darstellung des oberen schiefen Muskels, wo er von der Rolle an den Augapfel geht.*

a. *Innerer gerader Augenmuskel.*

b. *Oberer schiefer Augenmuskel.*

c. *Stelle wo der Heber des obern Augenlides und der obere gerade Augenmuskel abgeschnitten sind.*

d. *Aeusserer gerader Augenmuskel.*

e. *Unterer gerader Augenmuskel.*

f. *Rest des zurückgeschlagenen oberen geraden Augenmuskels.*

— III. *Darstellung des unteren schiefen Muskels mit seinem Ansatze an der Augenhöhlenwand.*

a. *Unterer schiefer Augenmuskel.*

b. *Innerer gerader Augenmuskel.*

c. *Aeusserer gerader Augenmuskel.*

d. *Unterer gerader Augenmuskel.*

(Aus diesen beiden Darstellungen ergiebt sich, dass die Sehnen an ihren Ansatzstellen an die harte Haut nicht schmäler, sondern breiter werden.)

— IV. *Die Bindehaut ist mit dem Hakenzängelchen in eine Falte gefasst und die Scheere zum Einschneiden derselben geöffnet und angesetzt.*

— V. *Die Bindehautfalte ist hier durch die beiden Häkchen gebildet.*

— VI. *Einbringung des stumpfen Hakens unter den inneren geraden Muskel.*

— VII. *Durchschneidung der Sehnen des inneren geraden Muskels des linken Auges.*

— VIII. *Mit dem Haken gefasster oberer schiefer Muskel.*

— IX. *Mit dem Haken gefasster unterer schiefer Muskel.*

Taf. 8.

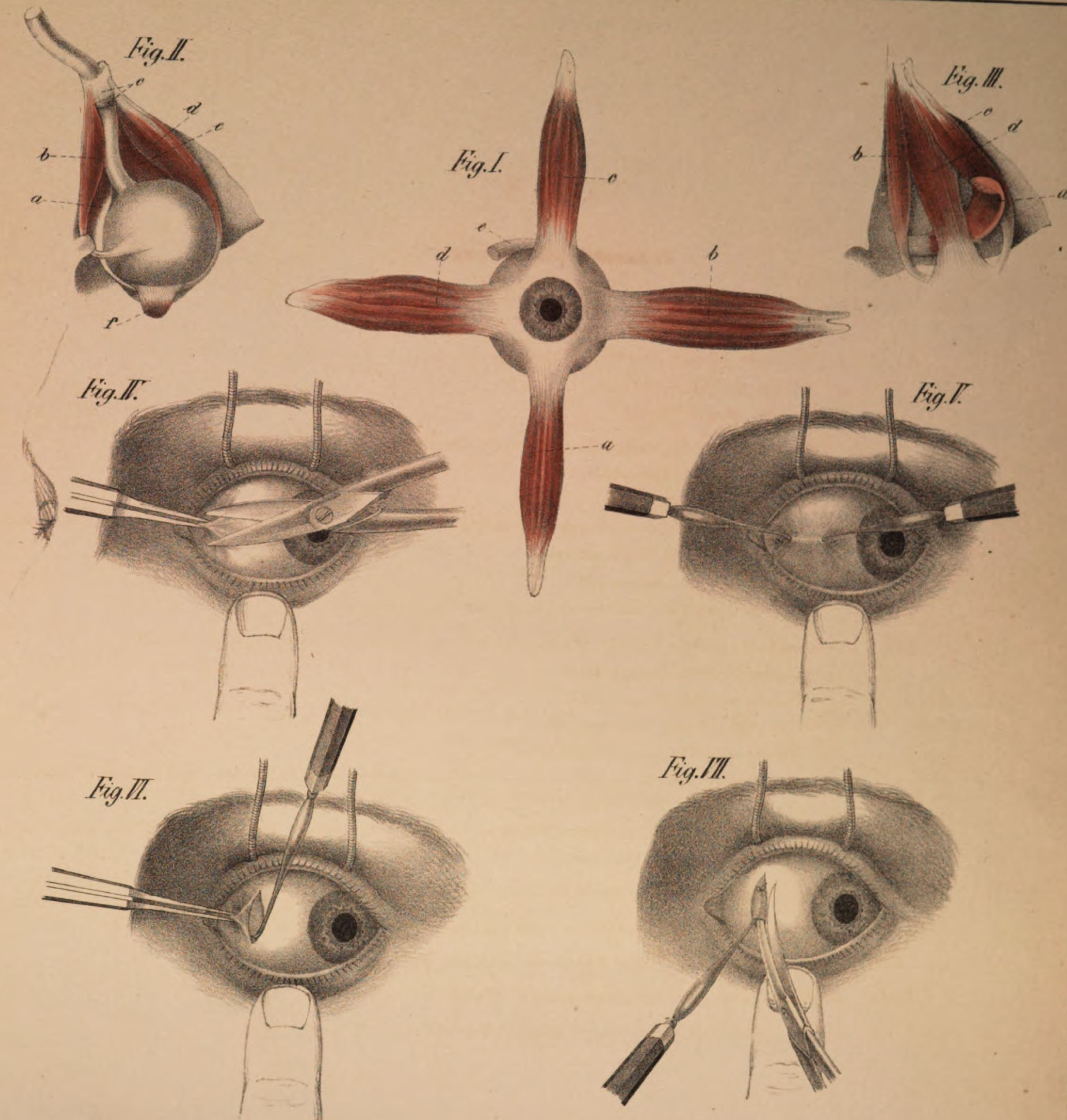

C. Schmiedel gez. u. lith.

Druck v. J. G. Fritzsche in Leipzig.

Tafel 9.

Ausschnitte aus den Lidern.

Figur I. *Die mit der Zange gefasste kranke Stelle des Lidrandes soll in der angedeuteten Linie umschnitten werden.*

— II. *Der erste Schnitt des über den Lidrand hinausgehenden Ausschnittes ist vollendet und zu dem zweiten die Scheere angesetzt.*

— III. *Zu der Ausschneidung des äusseren Augenwinkels sind beide Schnitte gemacht und die Hautspitze zum Lospräpariren des Hautstückes vom dem Grunde mittelst der Zange gefasst.*

Wegnahme der Lider.

— IV. *Der Schnitt zur Wegnahme des unteren Lides ist bereits gemacht und der am oberen Lide fast vollendet.*

Ausrottung der Caruncula lacrymalis.

— V. *Die convexe Scheere ist zur Trennung der Caruncula lacrymalis untergeschoben.*

Darstellung der Lage der Thränendrüse zum Orbitalrande und des Augenlidbandes zu dem Thränensacke.

— VI. a. *Orbitalrand nach Wegnahme der davorgelegenen Integumente und eines Theils des Stirnmuskels.*
b. *Vorderer Rand des unteren Theils der Thränendrüse.*
c. *Augenlidband.*
d. *Unterer Theil des hinter demselben befindlichen Thränensackes.*
e. *Oberer Theil des Thränensackes (blindes Ende desselben). Beide nach Wegnahme der Integumente und des sich an das Band ansetzenden Theils des Orbicularmuskels.*

Herausnahme der Thränendrüse.

— VII. *Das durch die gemachte Wunde eingeführte Doppelhäkchen hat die Drüse gefasst und die Scheere liegt zur Lostrennung derselben bereit.*

Fig. I.

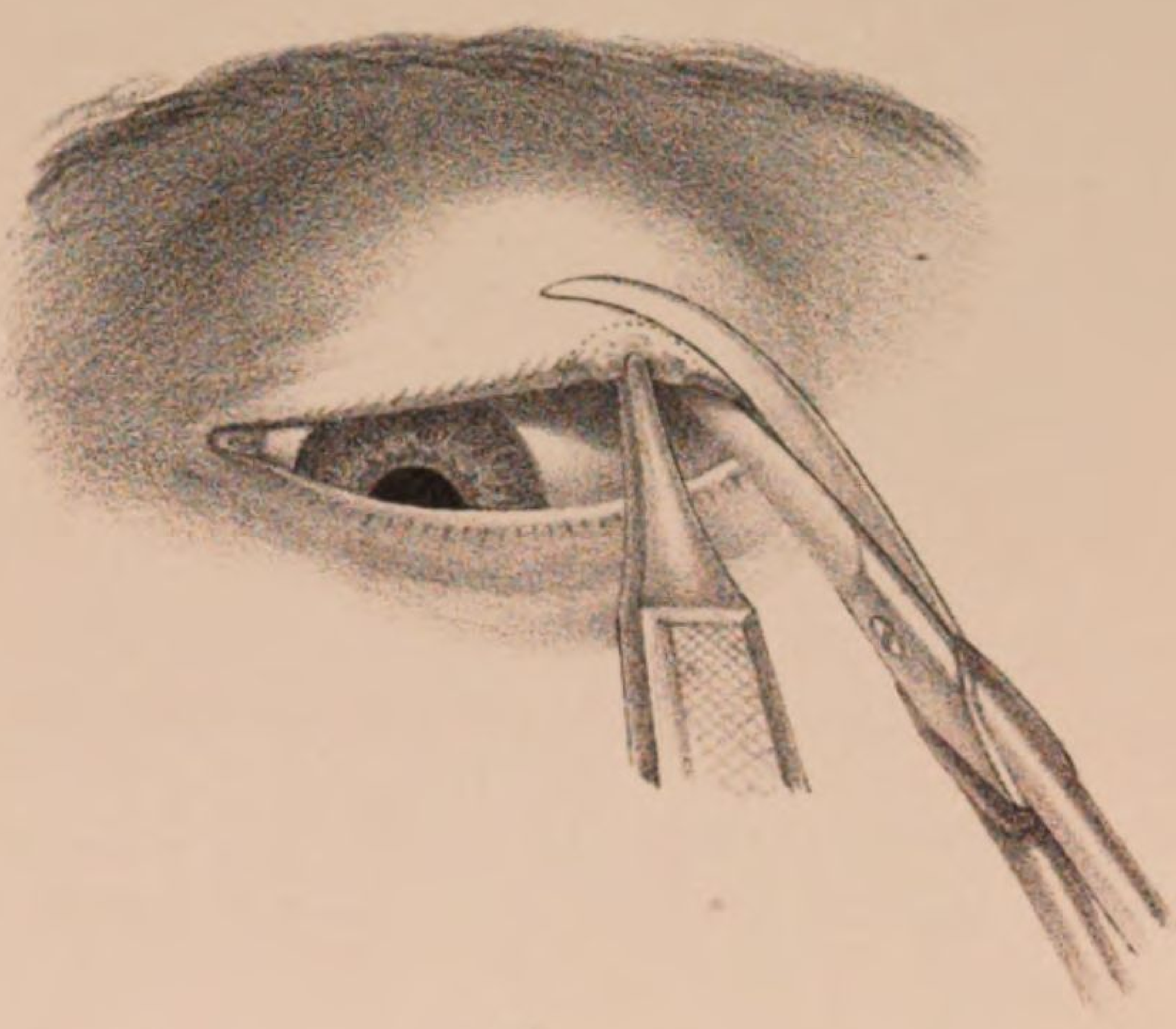

Fig. II.

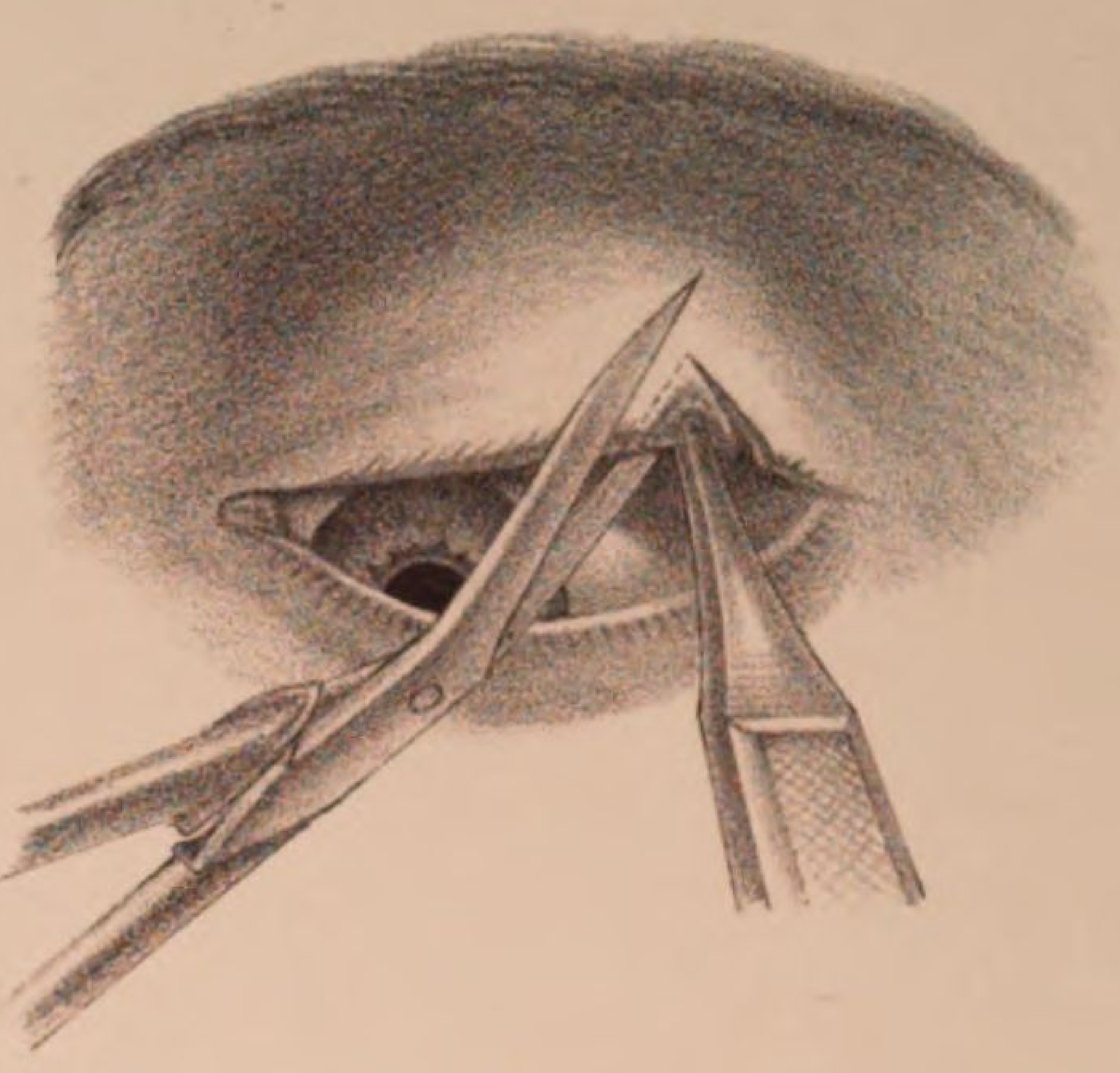

Fig. III.

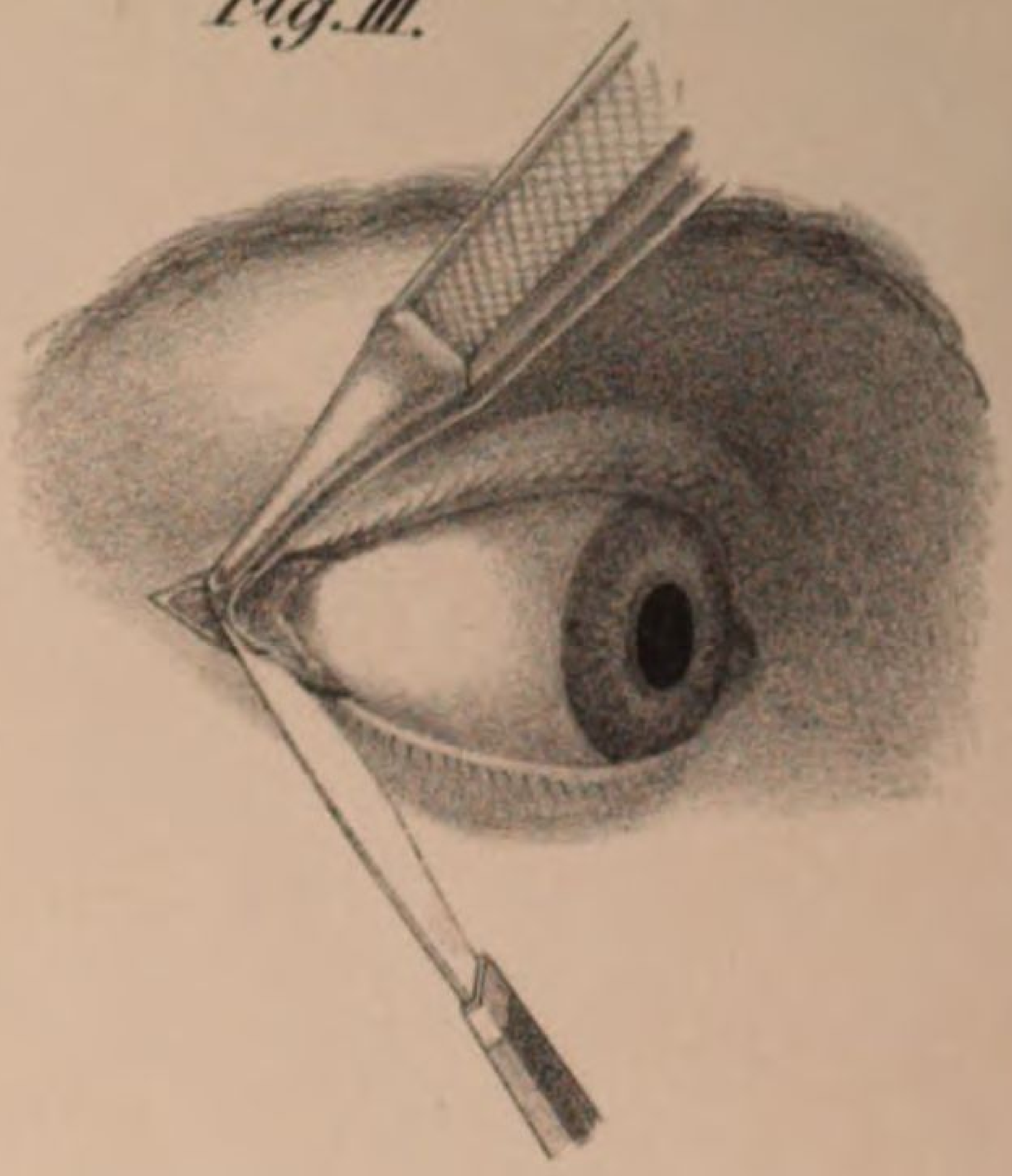

Fig. IV.

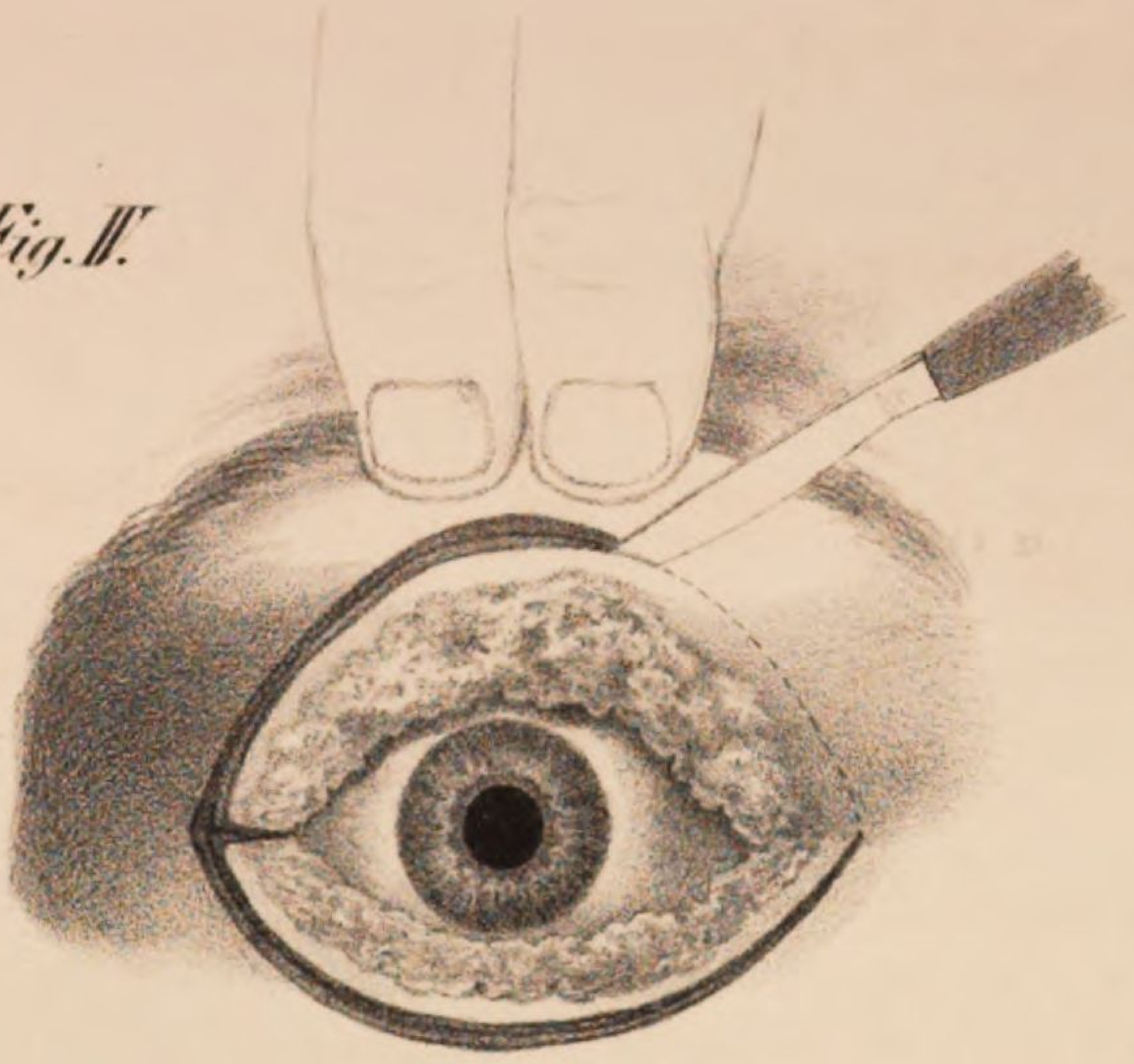

Fig. V.

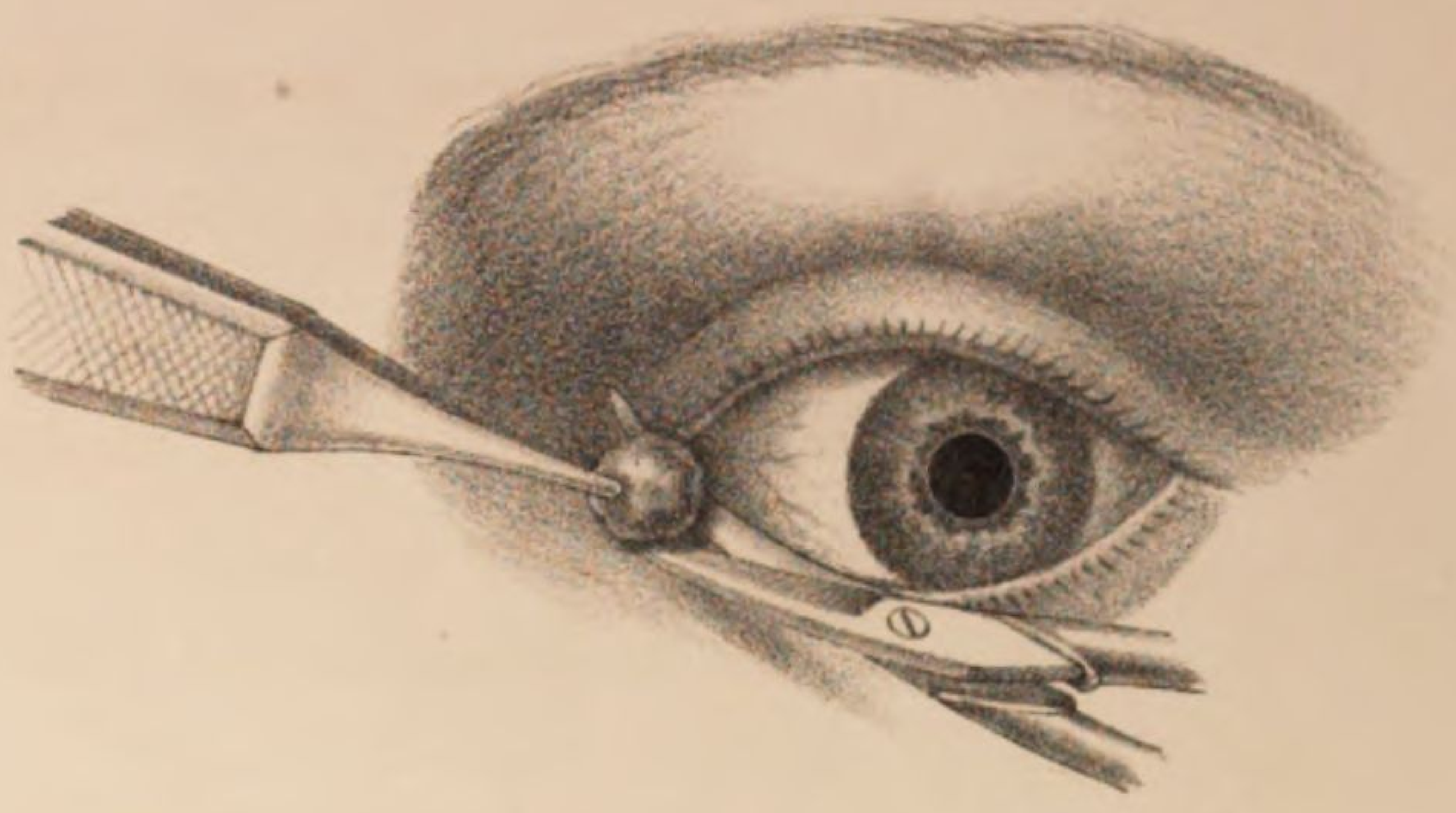

Fig. VI.

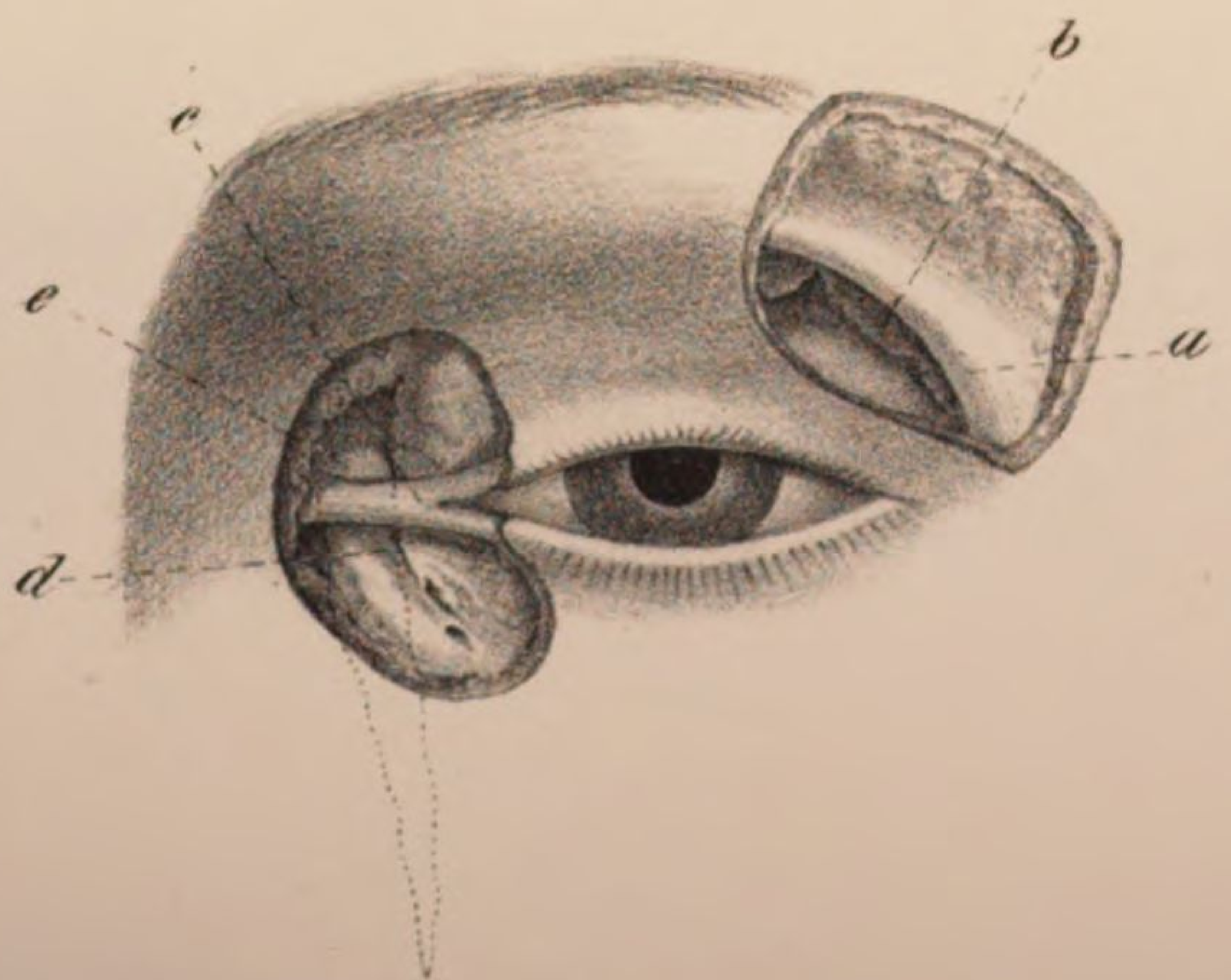

Fig. VII.

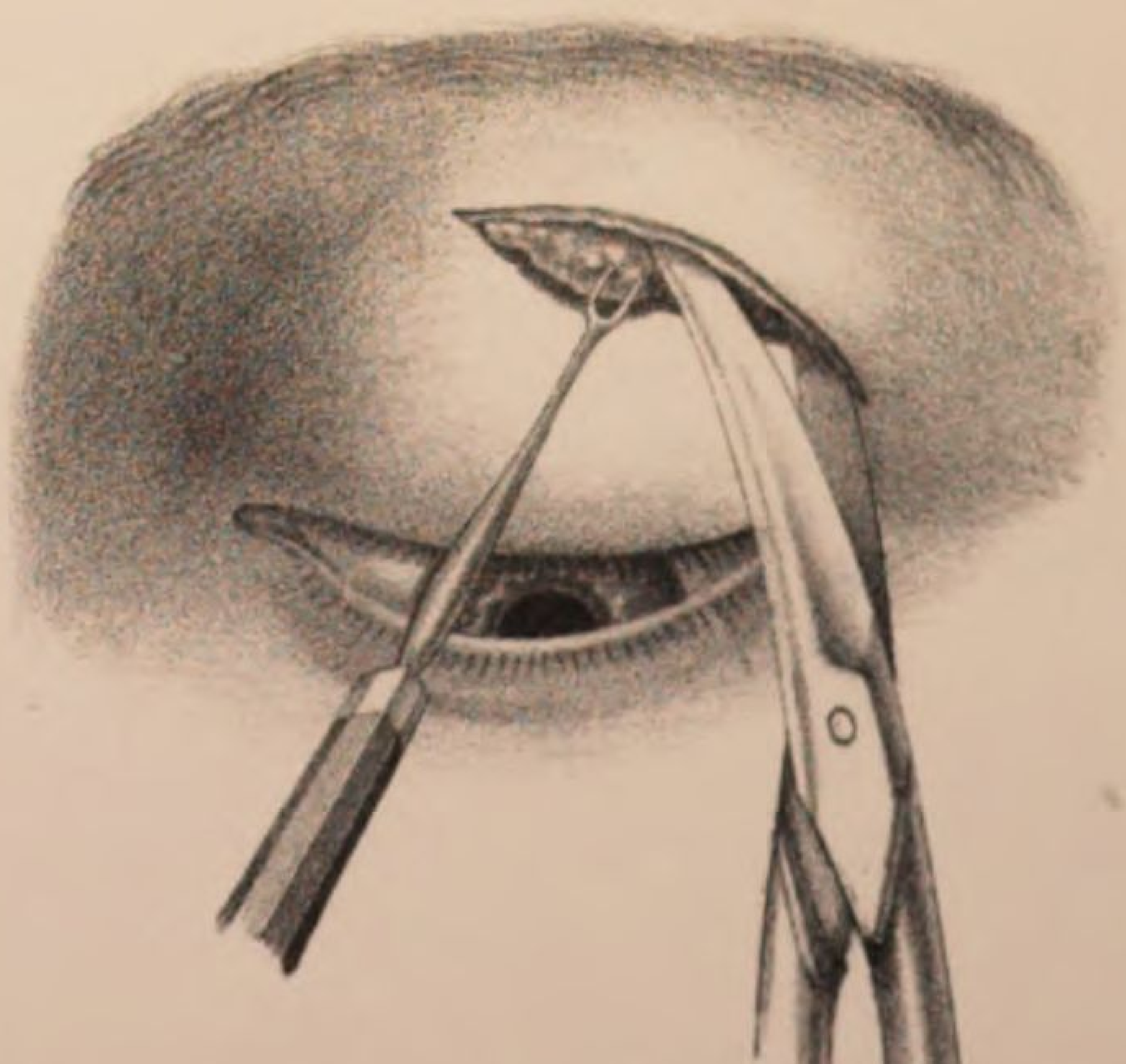

C. Schmiedel gez. u. lith.

Druck v. J. G. Fritzsche in Leipzig

Tafel 10.

Ausrottung des Augapfels.

Figur I. *Der äussere Winkel ist aufgeschnitten.*

— II. *Das Scalpell (Taf. 2. Fig. V.) ist eingestossen, um die Bindehaut und den unteren schiefen Muskel zu trennen, wozu der Augapfel mittelst der aus dem eingeführten Faden gebildeten Schlinge in die Höhe gezogen ist.*

— III. *Die zur Trennung des Sehnerven eingeführte Ludwig'sche Scheere ist zur Durchschneidung desselben geöffnet.*

Eröffnung des Thränensacks.

— IV. *a. Ansatz des Messers beim nur wenig ausgedehnten Thränensack. b. Das Messer ist in den Thränensack eingestossen.*

— V. *Ansatz der Lanzette zur Eröffnung des sehr angeschwollenen Thränensacks.*

Operation der Thränensackfistel.

— VI. *Der eine Scheerenast ist durch die Fistelöffnung bis zum blinden Ende des Thränensacks eingeschoben, um denselben bis dahin aufzuschneiden.*

Operation der Winkelfalte.

— VII. *Wunde nach Abschneidung der Hautfalte mit den zur Knopfnath bereits angelegten Fäden.*

Fig. I.

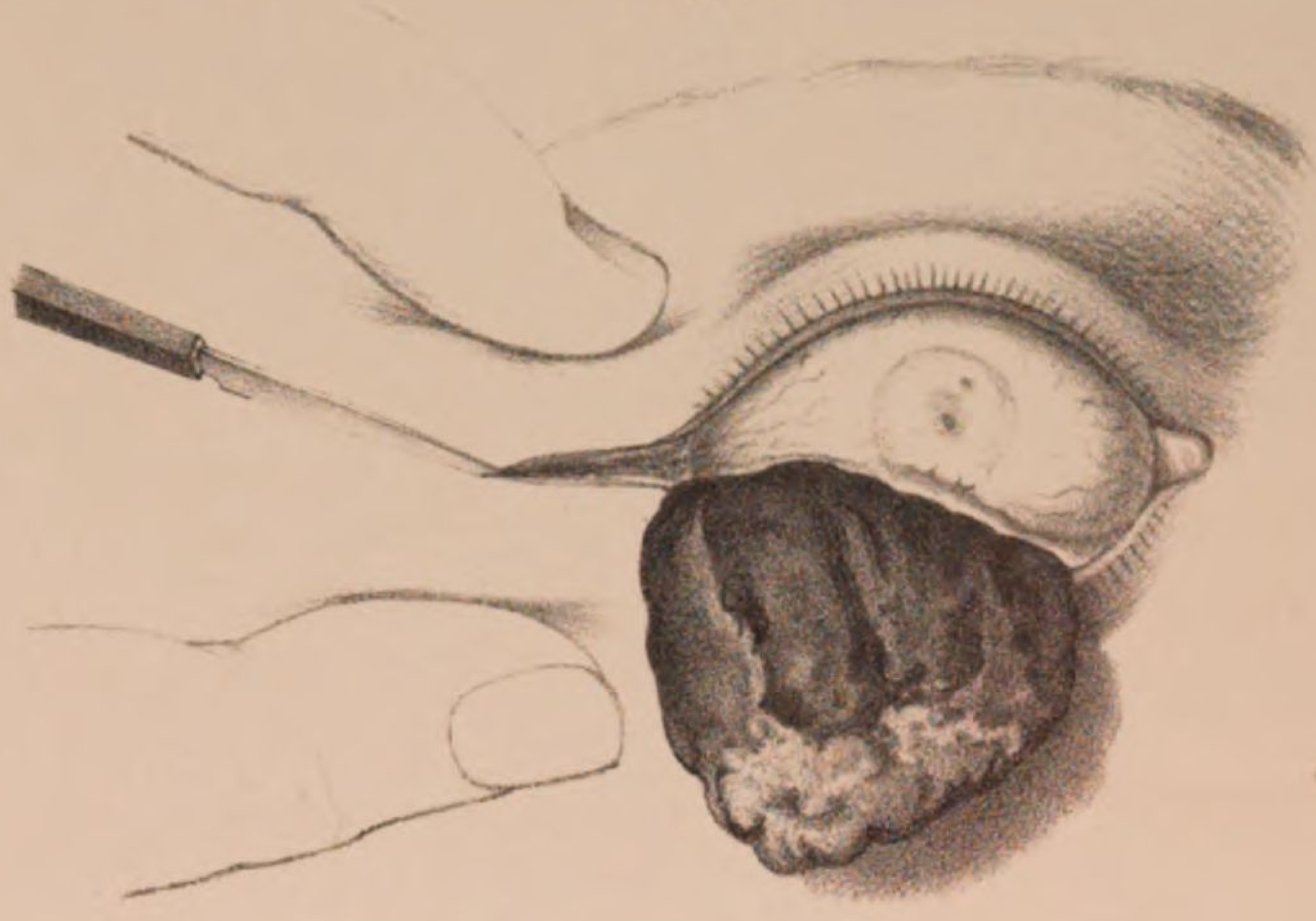

Fig. II.

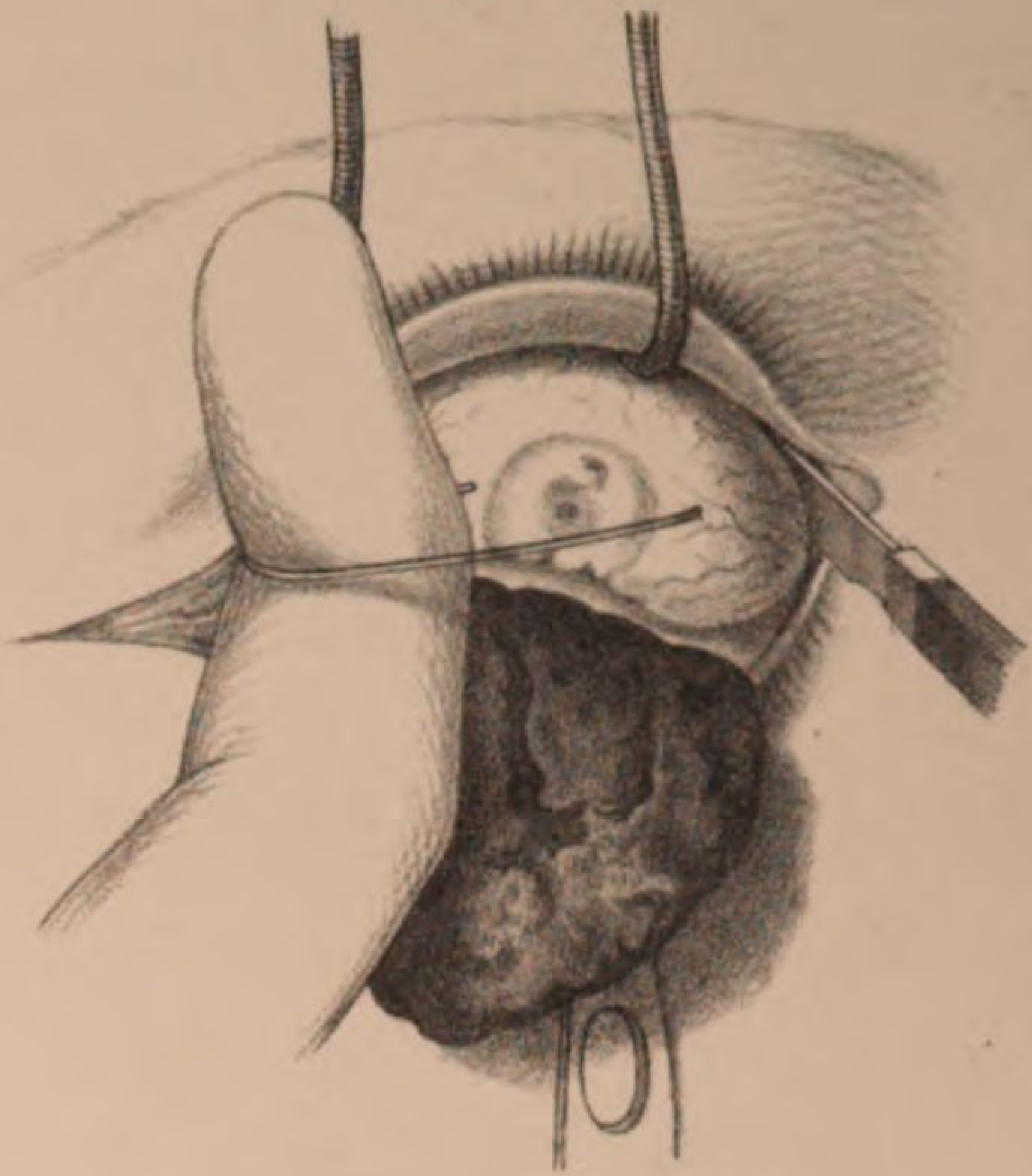

Fig. III.

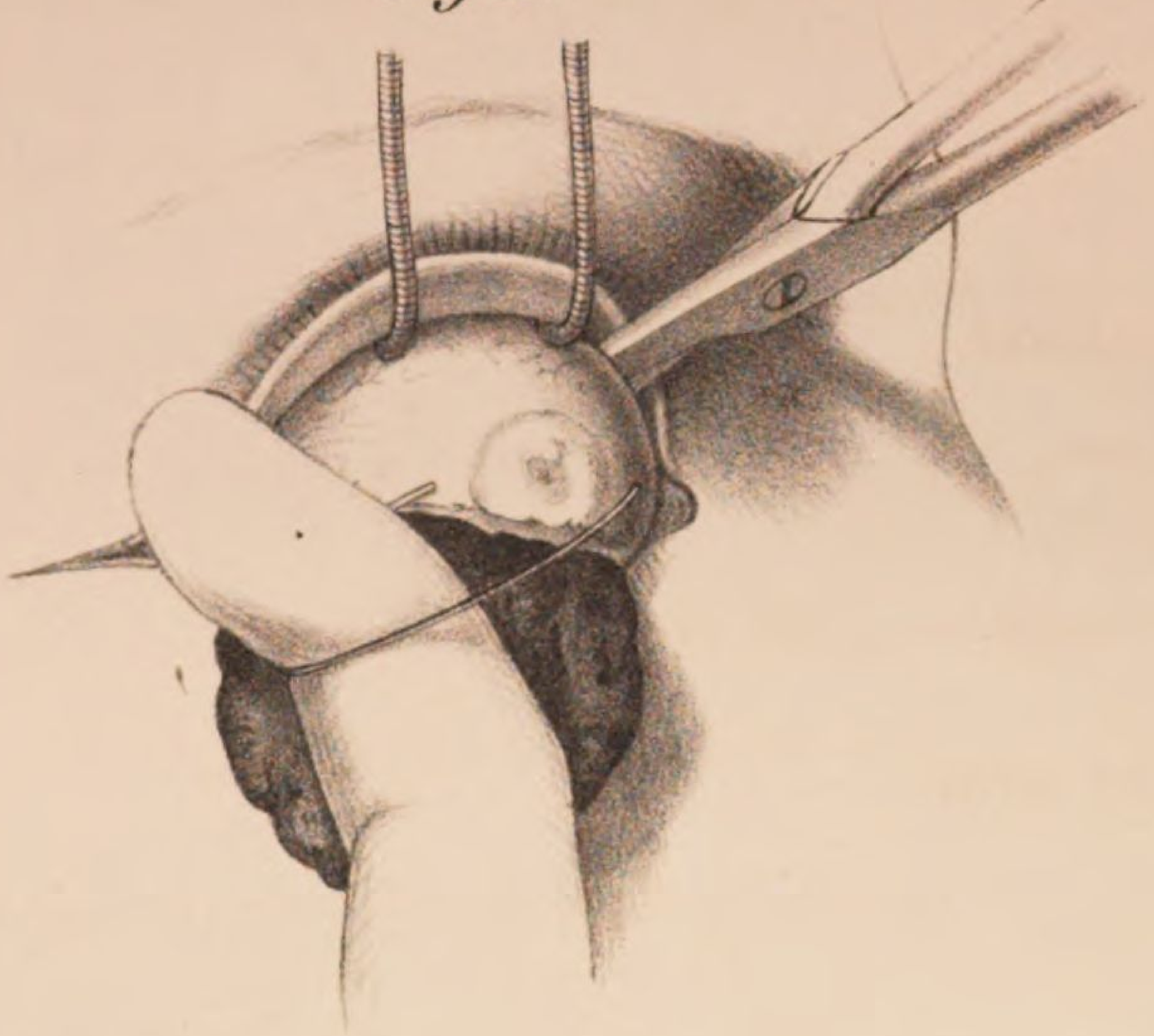

Fig. VII.

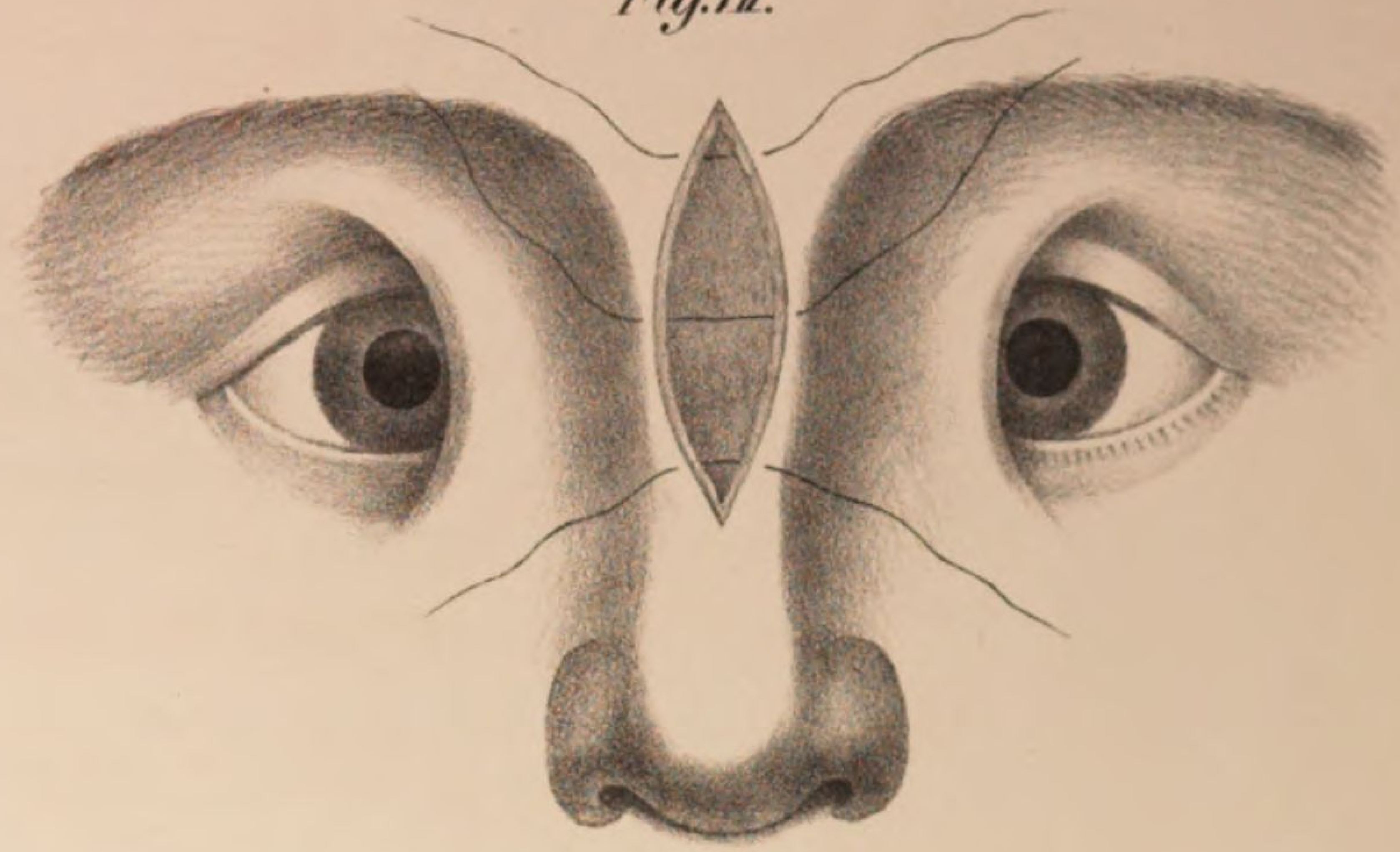

Fig. IV.

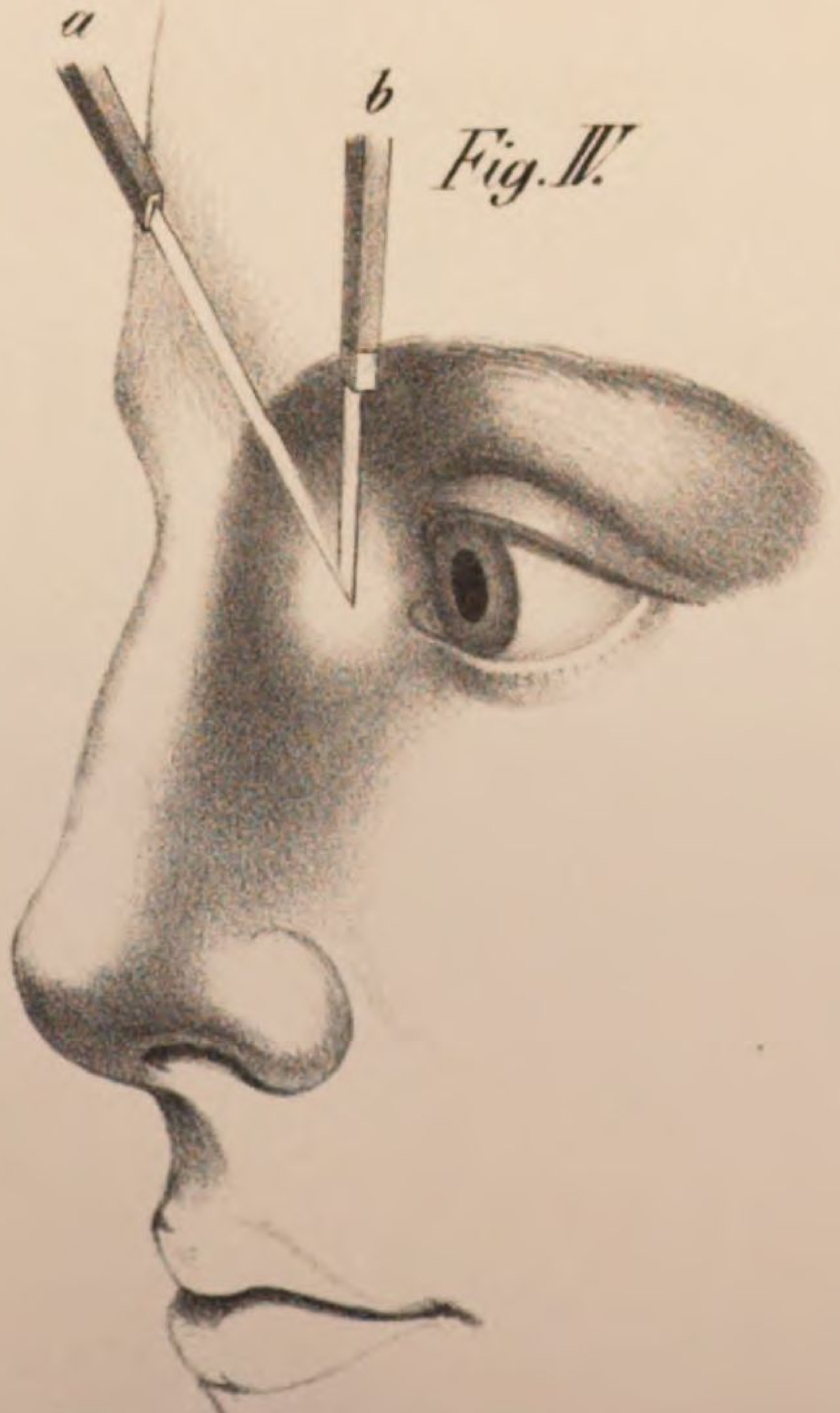

Fig. V.

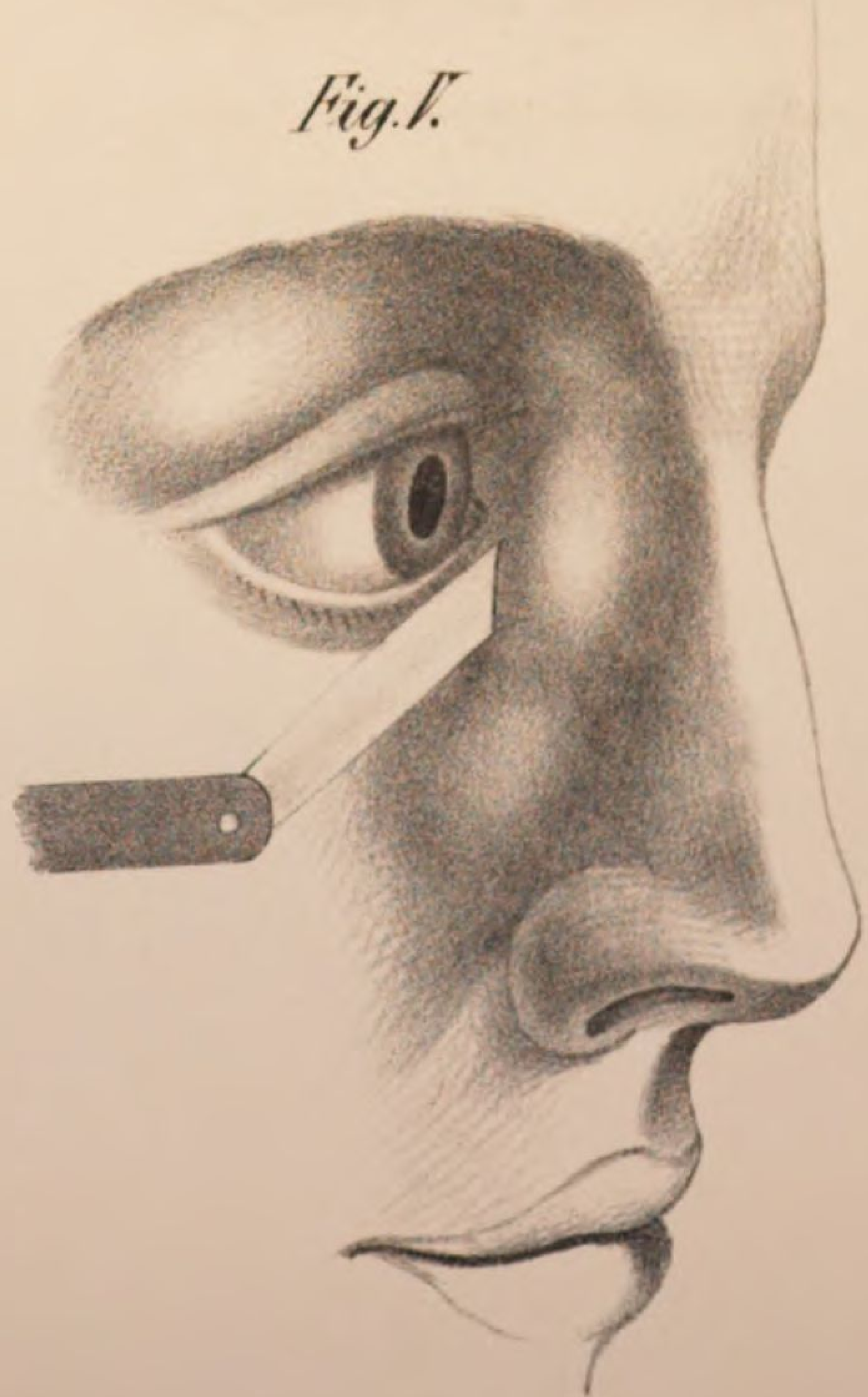

Fig. VI.

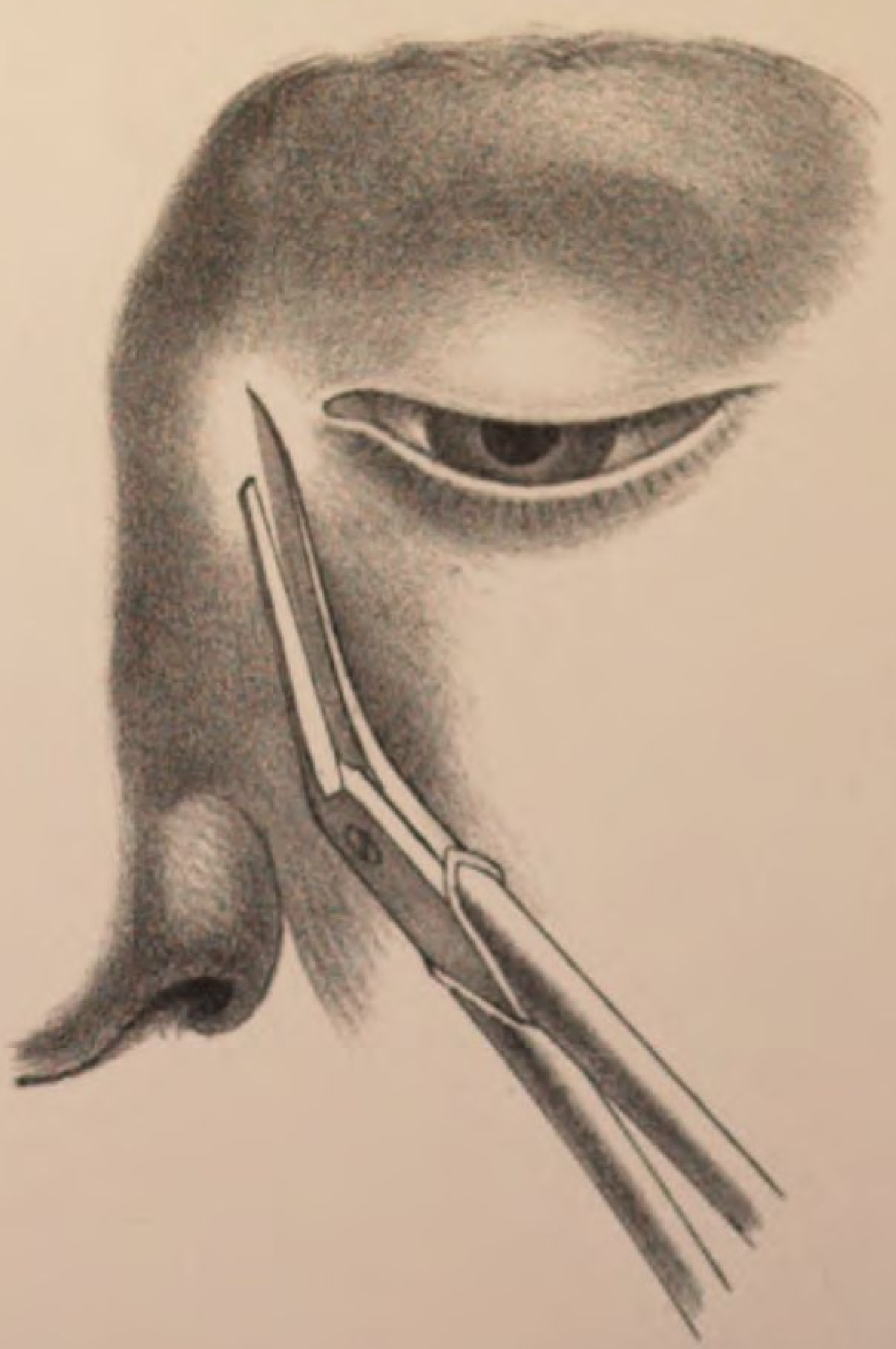

C. Schmiedel gez. u. lith.
Druck v. J. G. Fritzsche in Leipzig.

Tafel 11.

Operation der Phimosis palpebrarum. Canthoplastik.

Figur I. *Zeigefinger und Daumen spannen die Haut und das untergeschobene Knopfmesser beginnt den Winkel einzuschneiden.*

— II. *Die Bindehaut der Lider ist gefasst und nach unten und innen eingeschnitten.*

— III. *Die Zange hält die nun auch oben getrennte Bindehaut noch gefasst und die Nadel hat den Bindehautlappen und die Integumente bereits durchstossen.*

— IV. *Der dreieckige Bindehautlappen ist durch drei Hefte an die Lider befestigt.*

Eröffnung des verschlossenen Thränenpunktes.

— V. *Der schon gemachte Schnitt ist durch eine Linie angedeutet.*

Eröffnung des Nasenkanals.

— VI. *Gewöhnliche Lage des bis in die Nase durchgestossenen Suchers.*

— VII. *Das Röhrchen mittelst seines Leiters in den Nasenkanal halb eingebracht.*

— VIII. *Der in den Nasenkanal eingelegte silberne Stift.*

Operation der Lidscharte.

— IX. *Das Lid ist von der gefensterten Zange gehalten und die Scheere zum Wegschneiden des Hautstücks angesetzt.*

Operation des Hirsekorns.

— X. *Das Hirsekorn ist bereits durch das Messer gefasst und aufgeschlitzt.*

Fig. I.

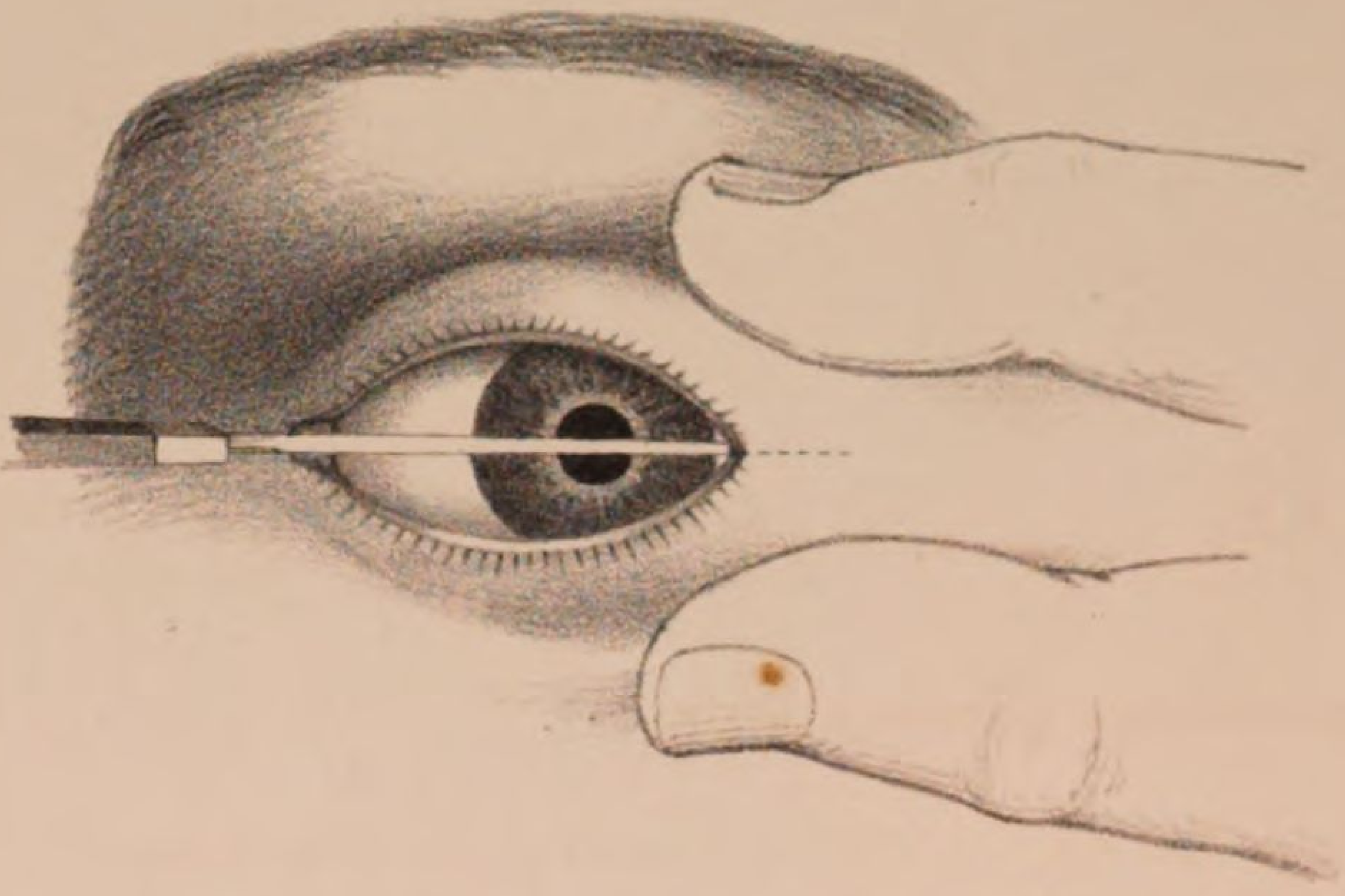

Fig. II.

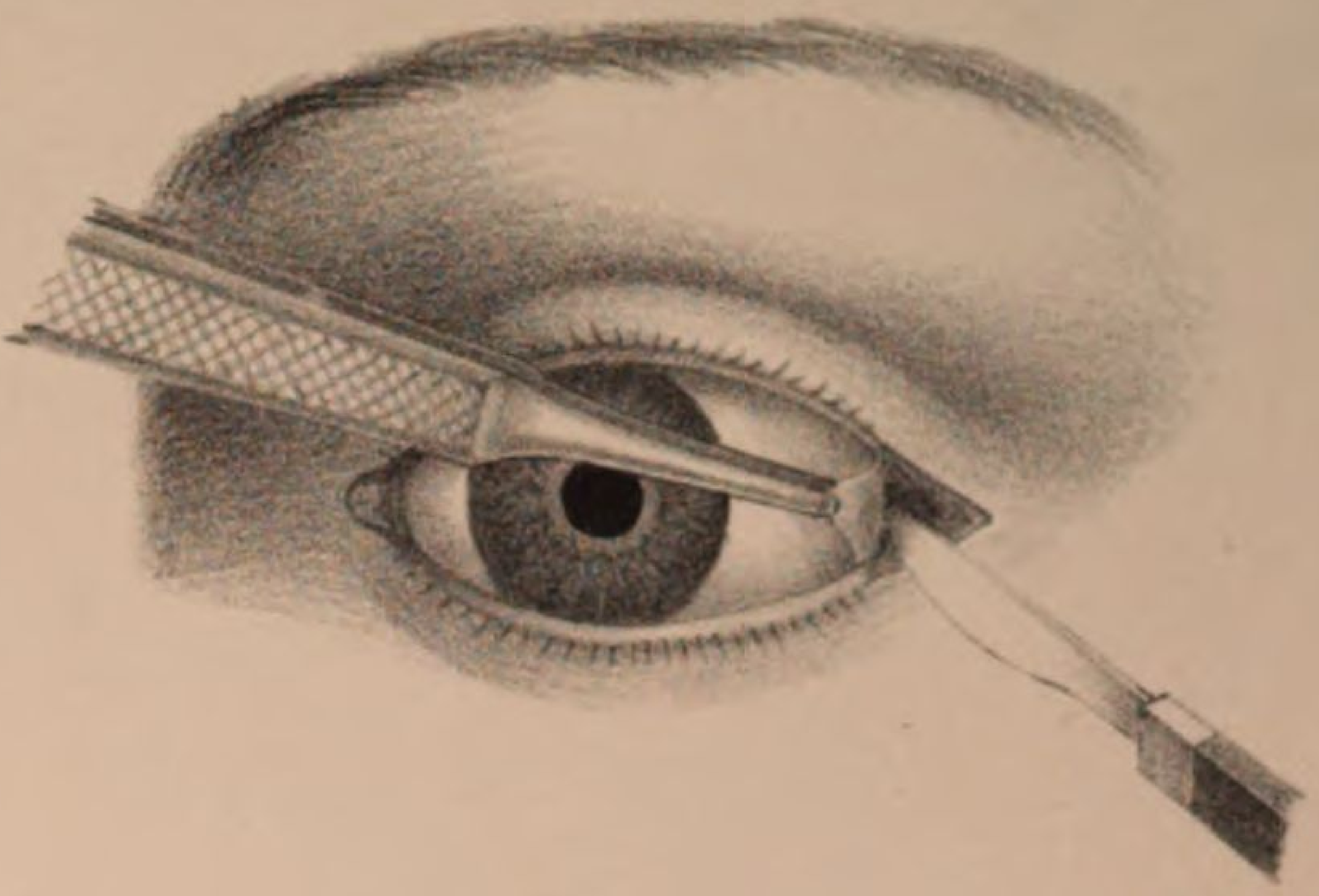

Fig. III.

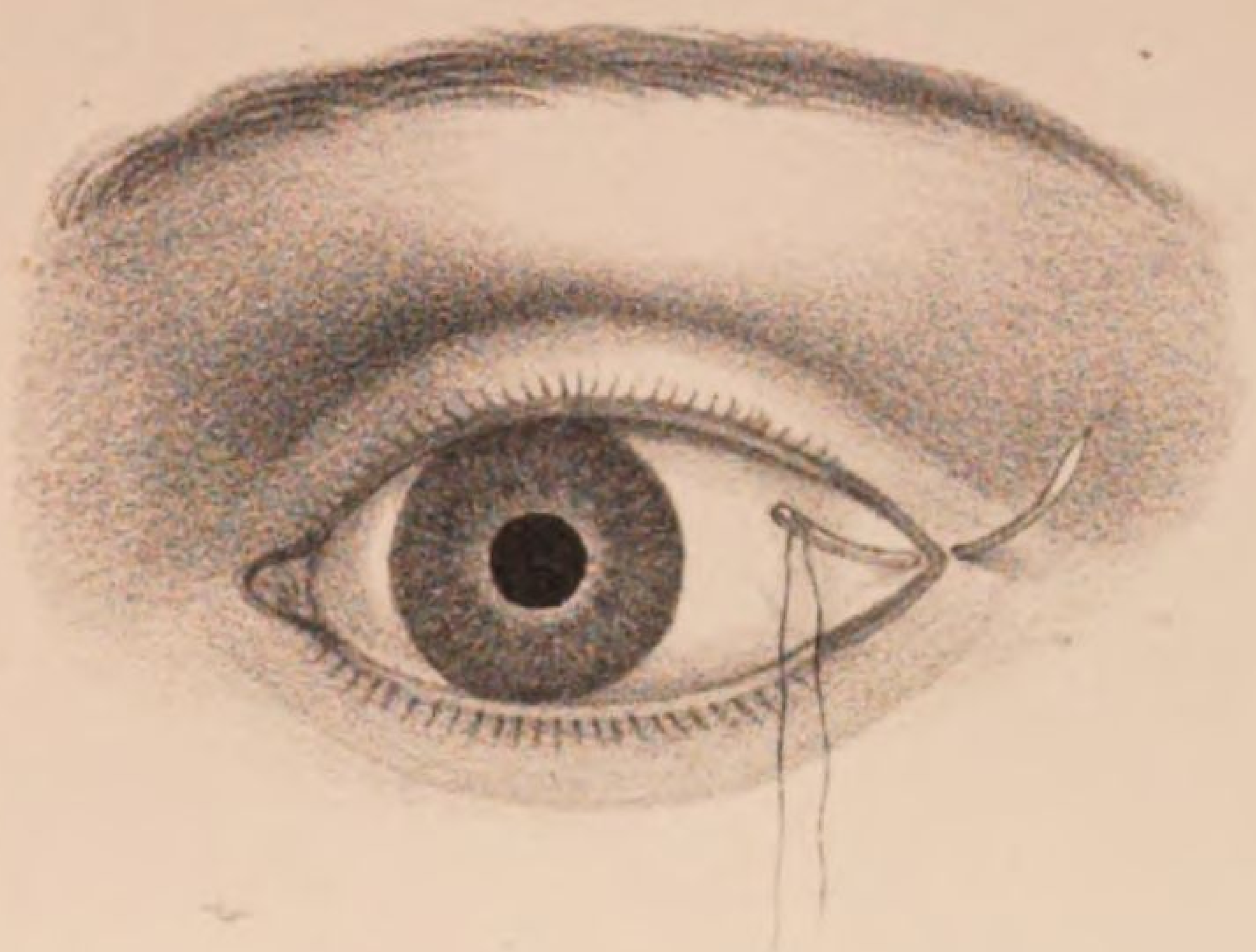

Fig. IV.

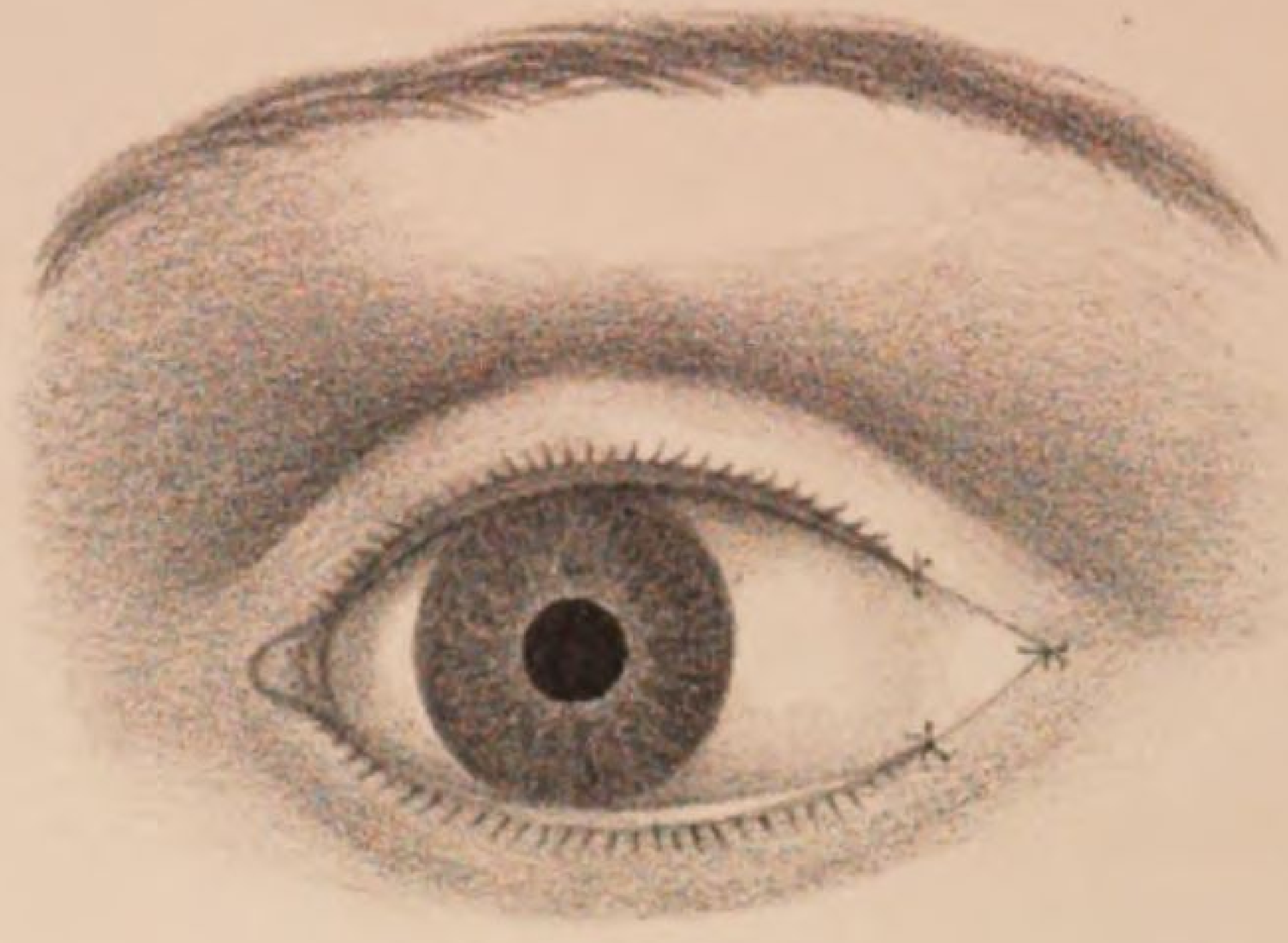

Fig. V.

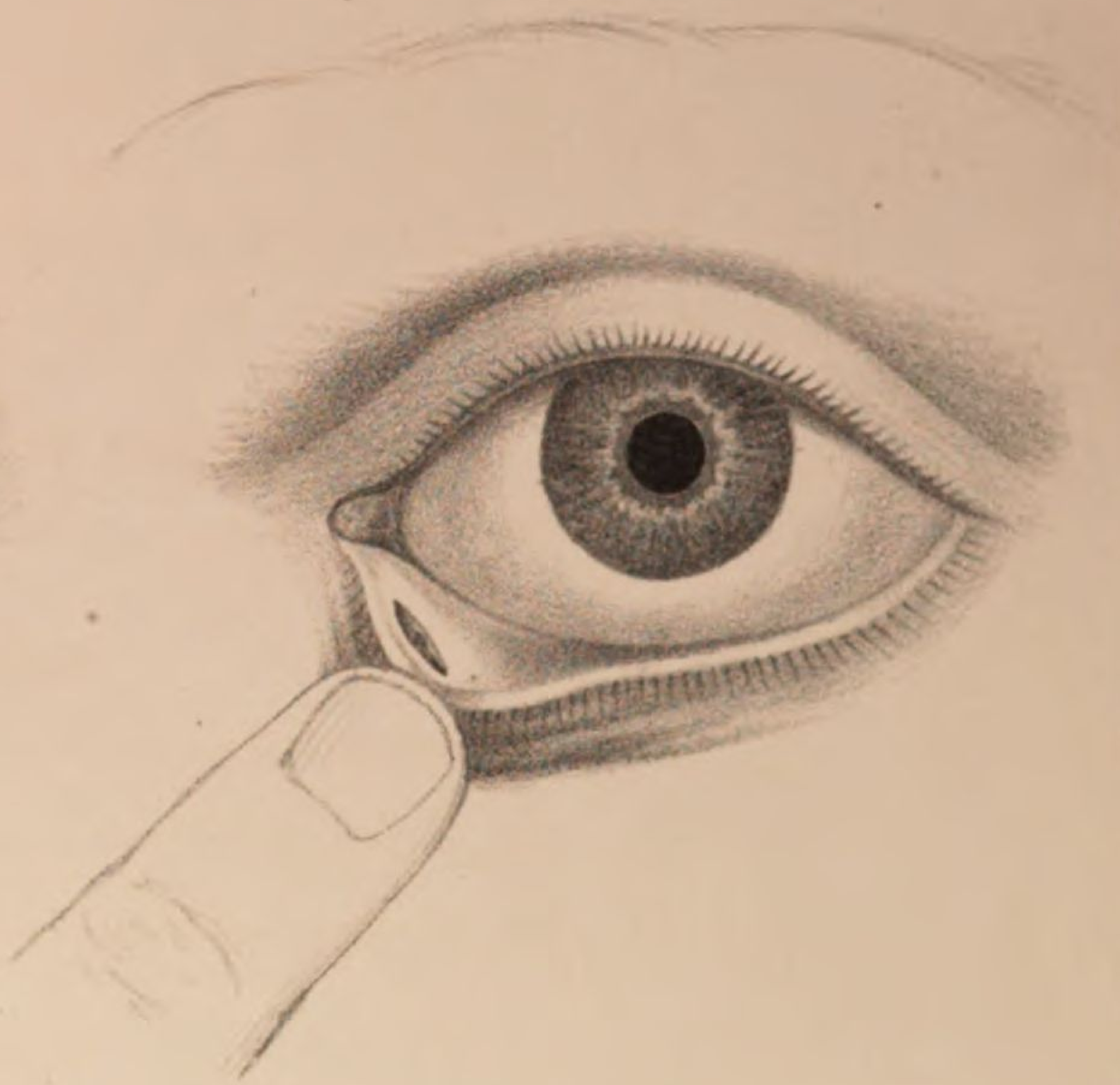

Fig. VI.

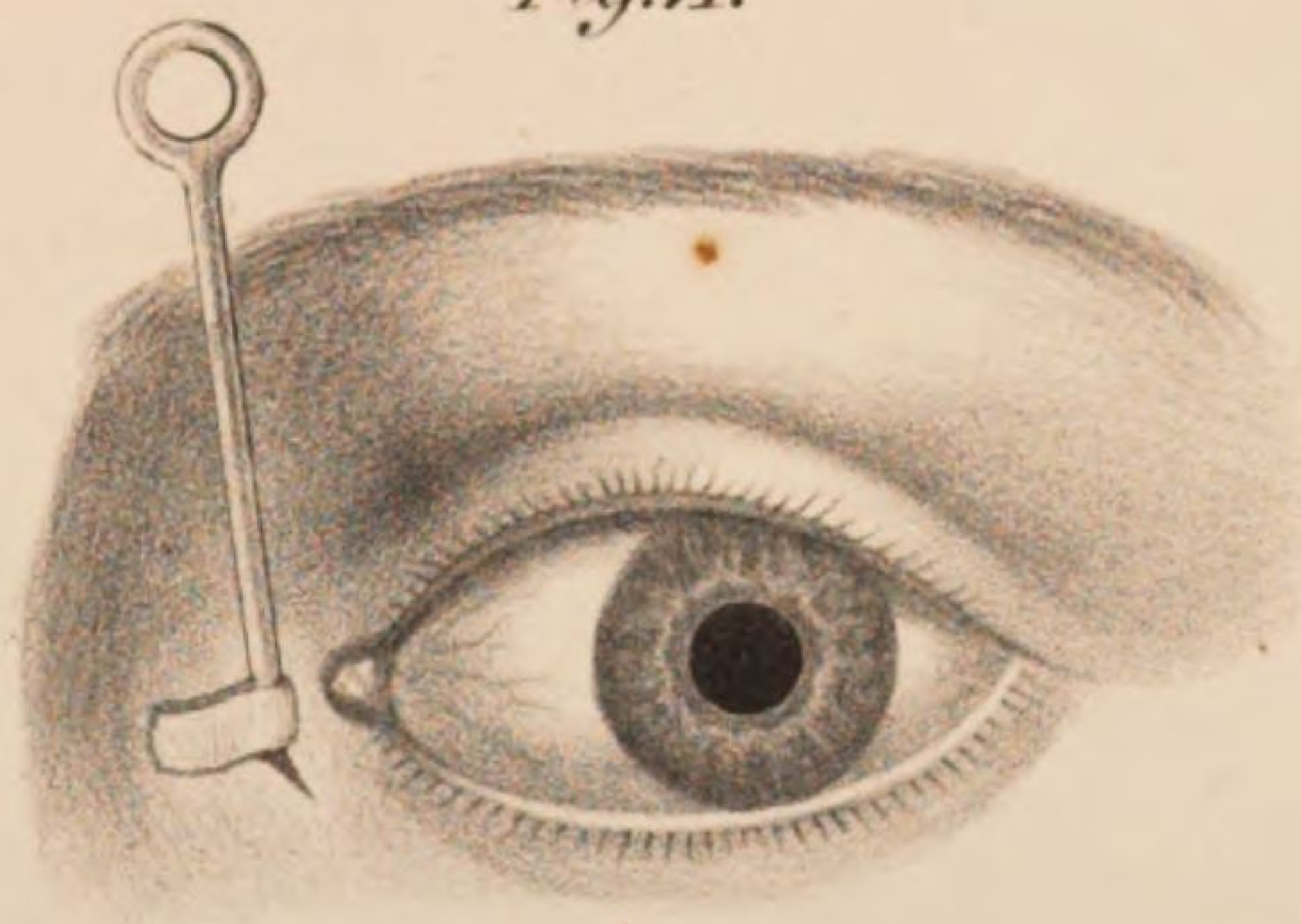

Fig. VIII.

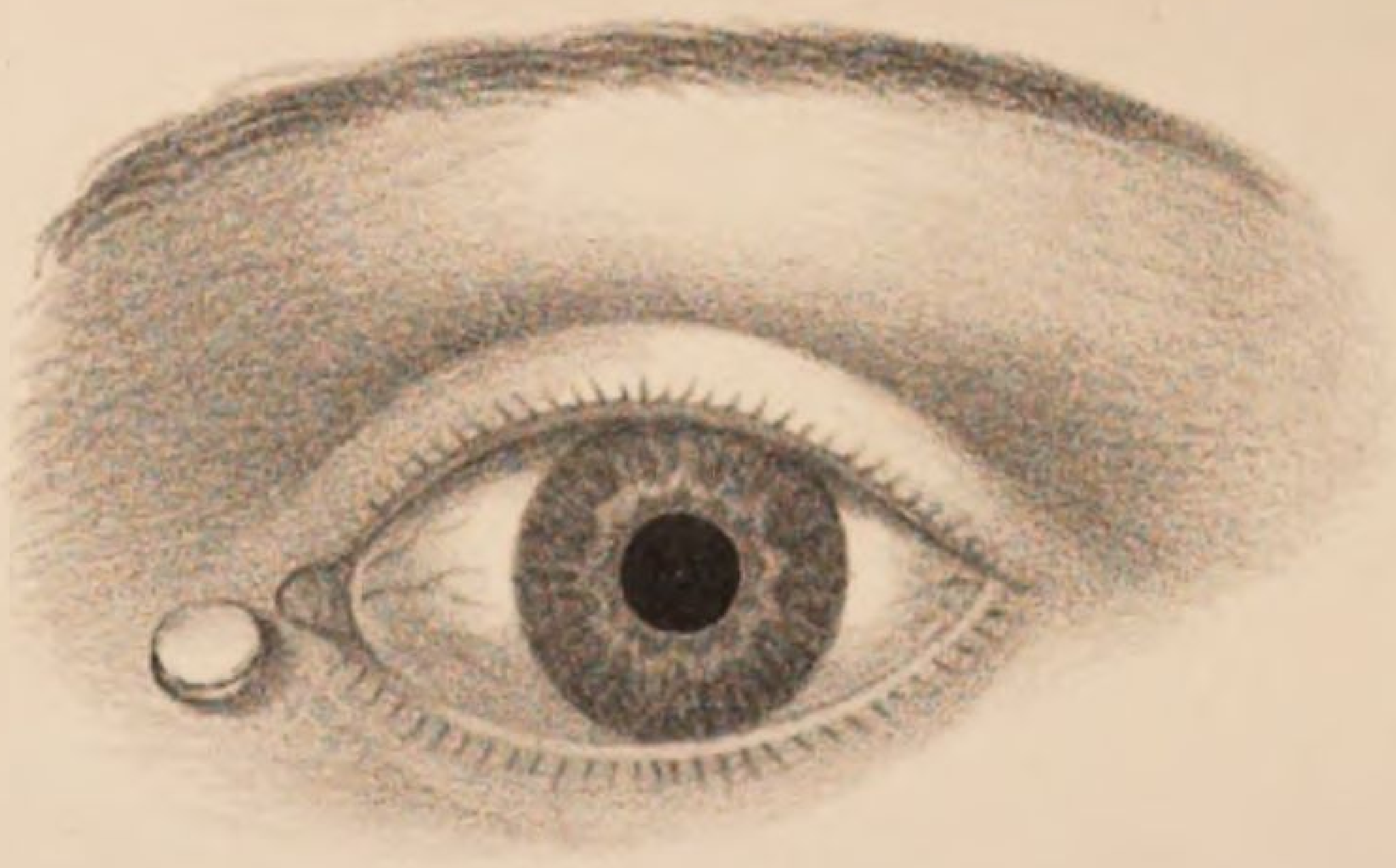

Fig. IX.

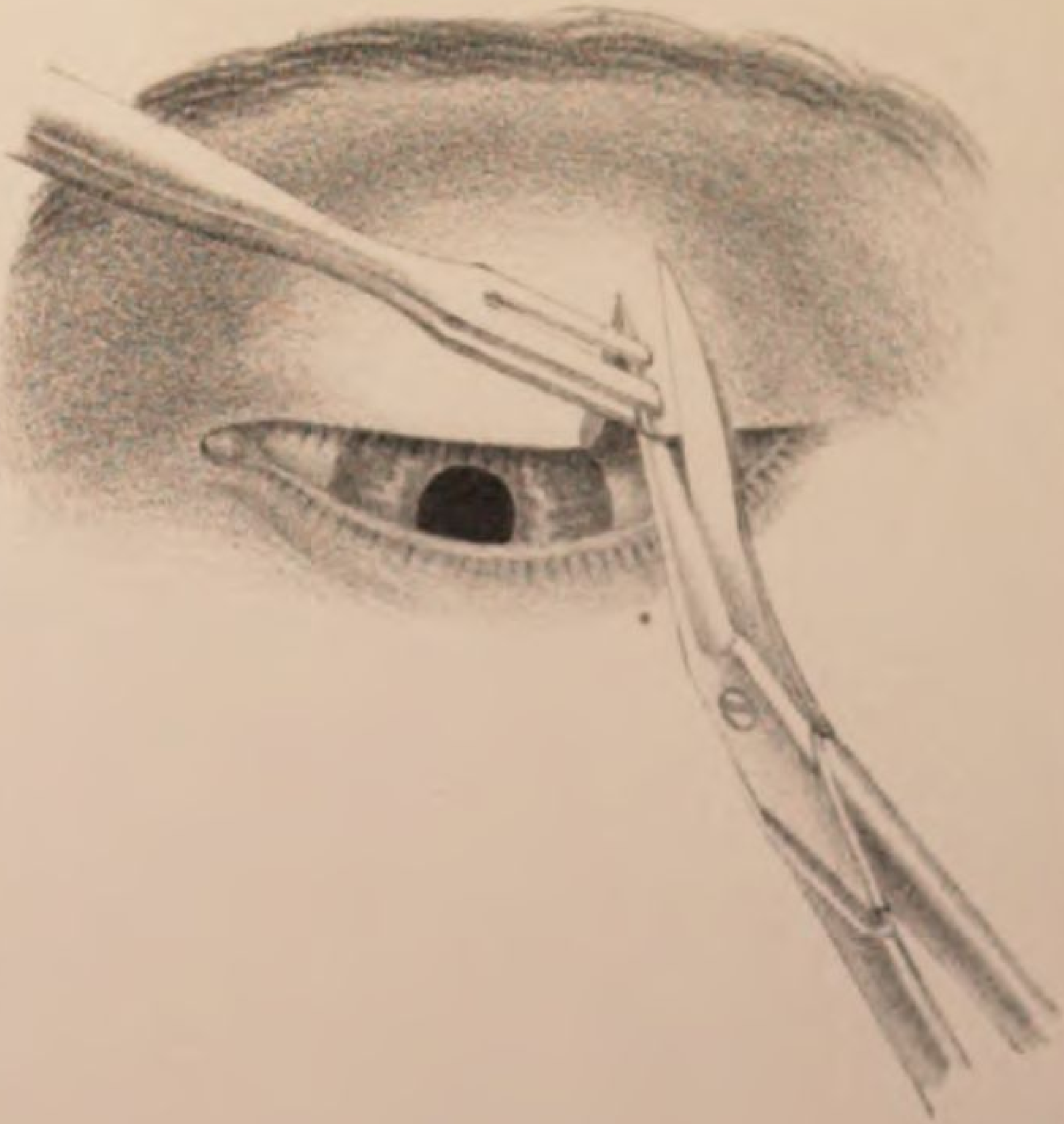

Fig. X.

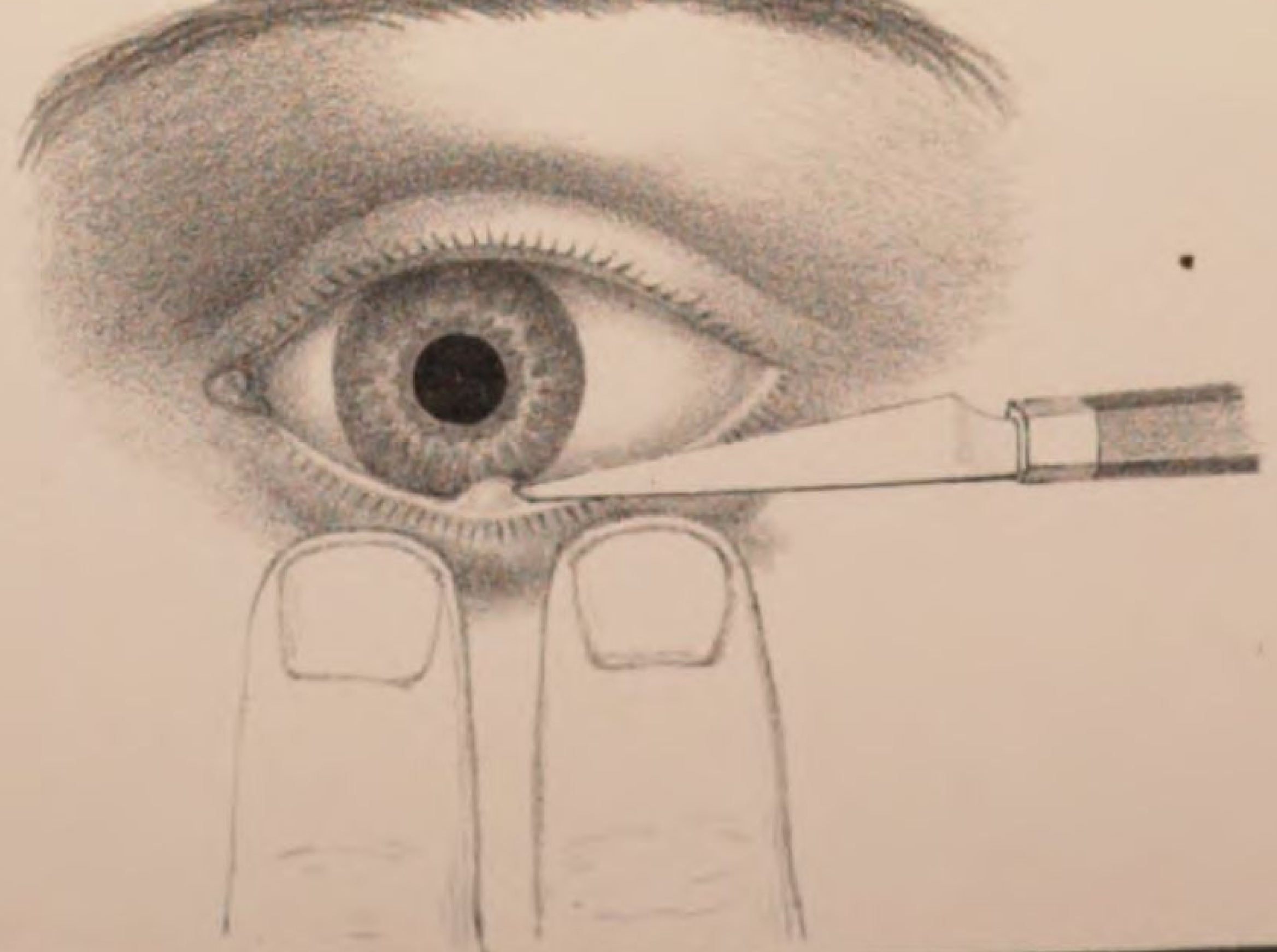

Fig. VII.

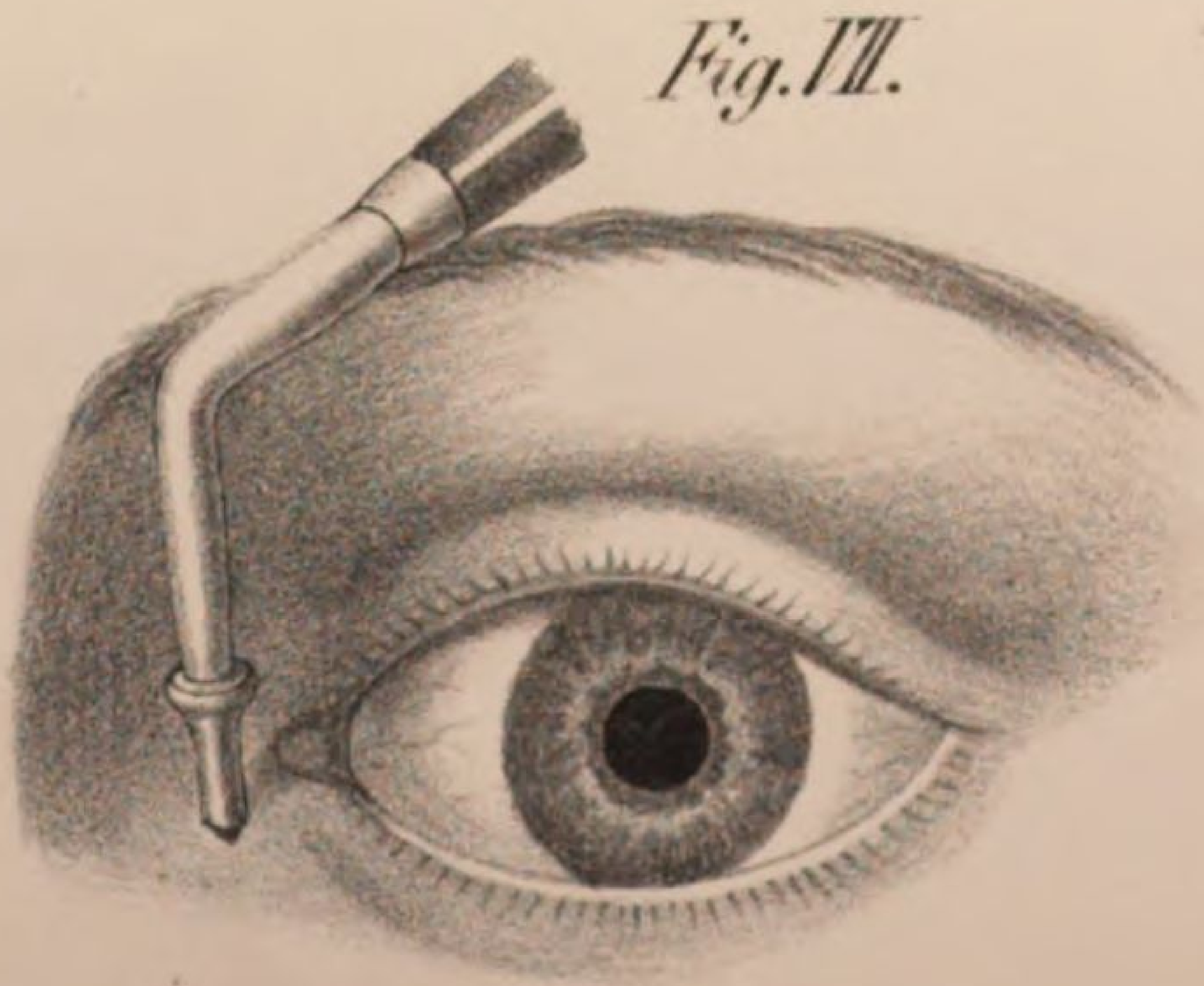

C. Schmiedel gez. u. lith.

Druck v. J. G. Fritzsche in Leipzig.

Tafel 12.

Operation des Hagelkorns.

Figur I. *Das freigelegte Hagelkorn soll mittelst des nun flach gehaltenen Messers weggeschnitten werden.*

— II. *Operation mit der Lidpresse von Desmarres.*

Operation der Einwärtskehrung der Lidhaare.

— III. *Die Zange hat ein Härchen gefasst.*

— IV. *Die kleine Hautfalte soll mit der Scheere weggeschnitten werden.*

— V. *Der lospräparirte Lappen a. a. ist zurückgeschlagen und die schwärzlichen Haarbälge auf der blossgelegten Fläche b. b. sind sichtbar.*

Jäger's Methode.

— VI. *Der horizontale wie die beiden vertikalen Schnitte wurden auf der Hornplatte gemacht; das Ende des umschnittenen Hautstückes ist mit der Zange gefasst und zum Theil mit dem Messer lospräparirt.*

Jäsche's und *Arlt's* Operationsweise.

— VII. *Die Lanzette wird zur Lostrennung der Haut und der Cilienbälge eingestossen.*

— VIII. *Haut und Cilienbälge sind von dem Tarsus lospräparirt und der Horizontalschnitt wird gemacht.*

— IX. *Der obere Wundrand ist zum Aufschneiden gefasst.*

— X. *Die Fäden zur Bildung der Knopfnäthe sind eingezogen.*

Taf. 12.

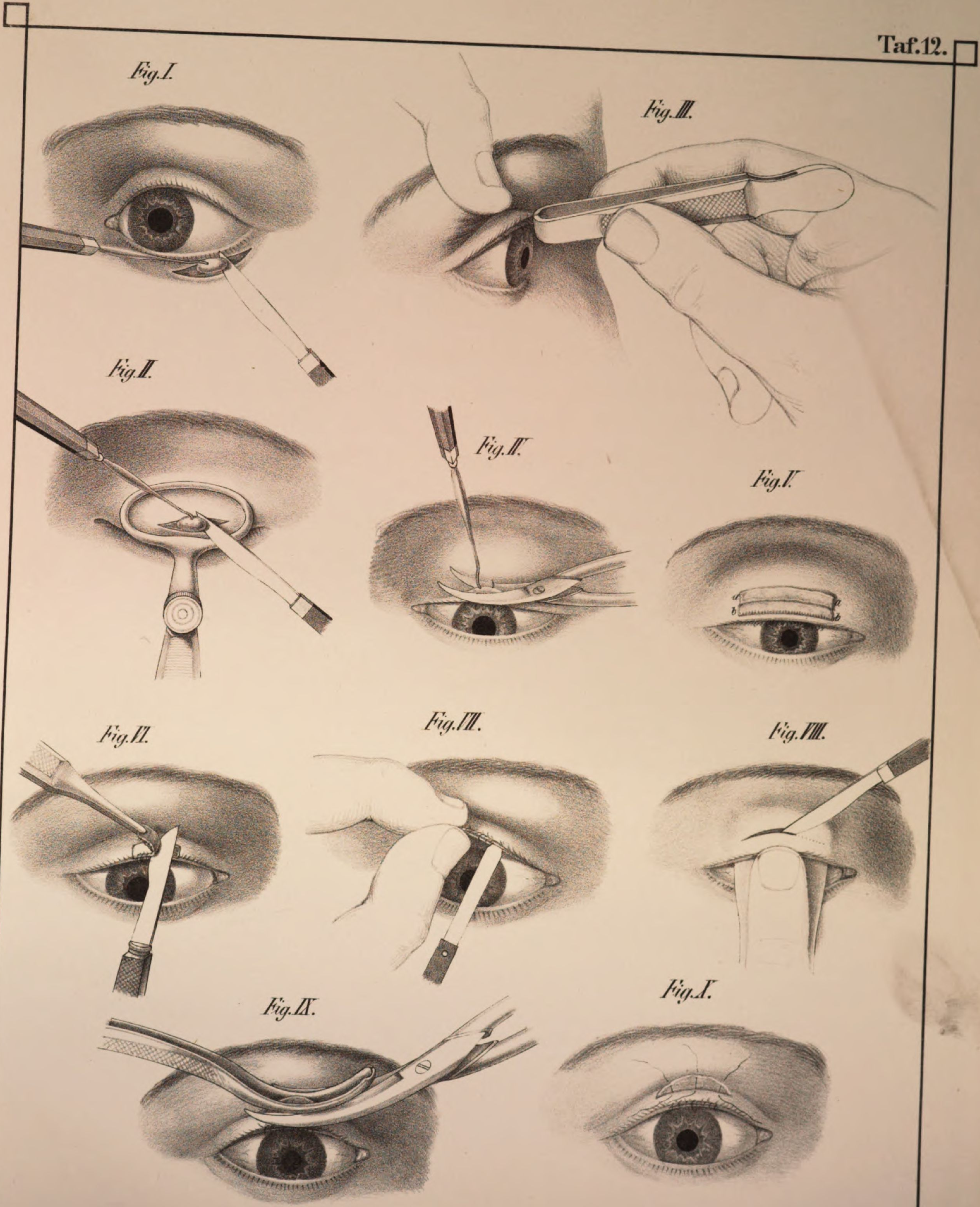

C. Schmiedel n. d. Nat. gez. u. lith.

Druck v. J. G. Fritzsche in Leipzig.

Tafel 13.

Operation der Einwärtskehrung des Lidrandes.

Mit Narbenumschneidung.

Figur I. An dem umgewendeten unteren Lide ist die Narbe umschnitten.

Mit Faltenausschnitt.

— *II. Die Gräfe'sche Zange übernimmt die durch die breite Zange gebildete Probefalte.*

— *III. Die mit der Gräfe'schen Zange gebildete Hautfalte wird mit der Scheere abgeschnitten.*

Mit Durchschneidung des Kreismuskels.

— *IV. Der Ciliartheil des Kreismuskels des oberen Augenlids wird mit dem Messer von Himly durchschnitten.*

Mit Unterbindung des Kreismuskels.

— *V. Nachdem in der Nähe jedes Augenwinkels eine Ligatur unter dem Kreismuskel weg angelegt wurde, ist zu der der Mitte des Entropiums entsprechenden Ligatur die Hautfalte gebildet und die Nadel bereits durchgestossen.*

Mit Durchschneidung des Tarsus.

— *VI. Die schrägen Schnitte vom Rande nach oben sind gemacht, die Falte ausgeschnitten und die drei Hefte zur Vereinigung der Wundränder angelegt.*

Operation der Auswärtskehrung der Lider.

— *VII. Der am äusseren Winkel gemachte Ausschnitt mit durchgestossener Nadel.*

Sanson's Operationsweise.

— *VIII. Die zwei Schnitte an den Seiten der Narbe sind gemacht und durch die beiden sich unten vereinigenden Linien angedeutet.*

— *IX. Der Hautlappen ist heraufgeschoben und die Ränder der dadurch von Haut entblössten Stelle durch umschlungene Näthe, sowie die anderen Ränder durch Knopfnäthe vereinigt.*

Taf. 13.

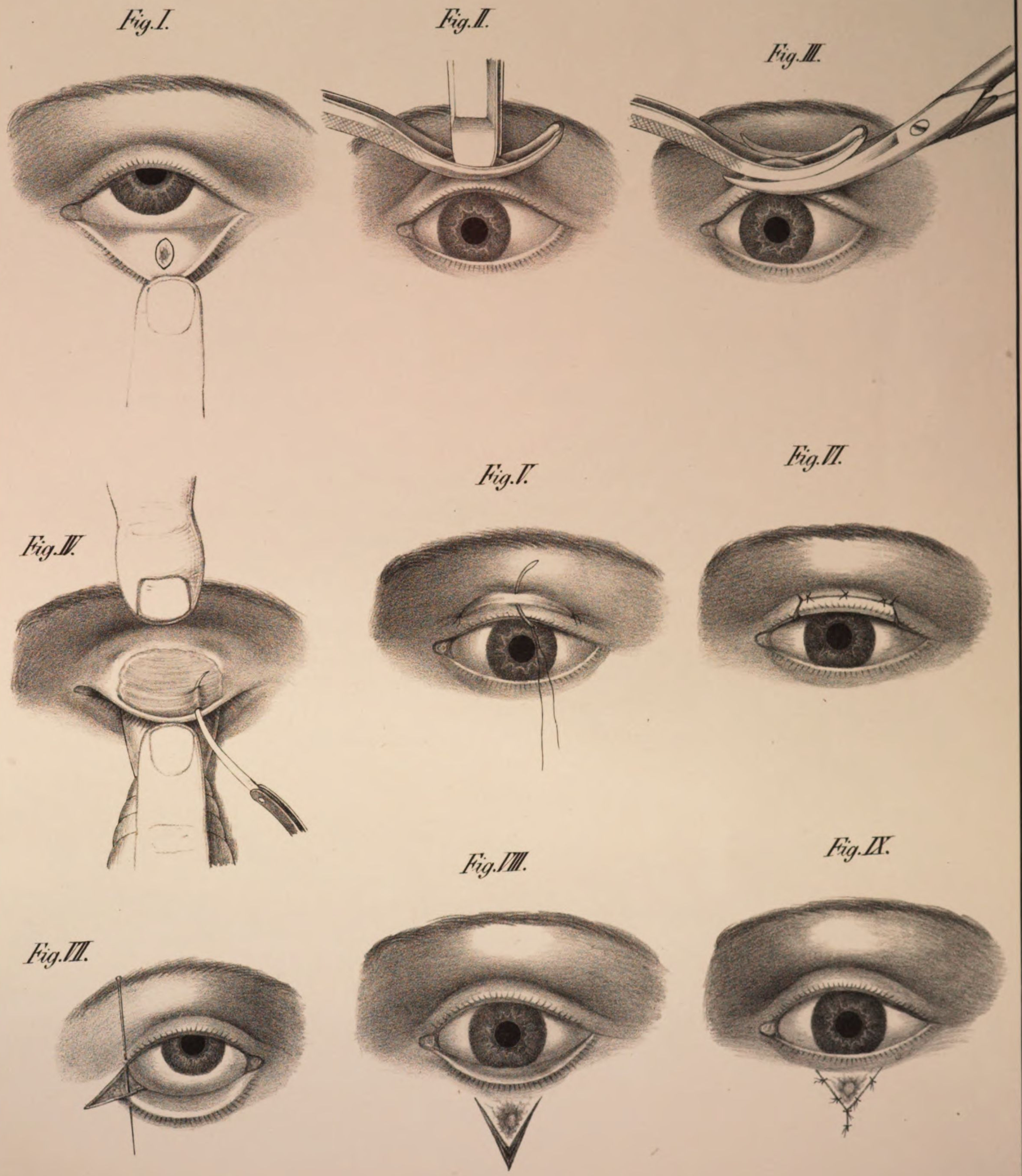

Druck v. J. G. Fritzsche in Leipzig.

C. Schmiedel n. d. Nat. gez. u. lith.

Tafel 14.

Dieffenbach's Operationsweise.

Figur I. Der Schnitt am unteren Orbitalrande ist gemacht und das zweischneidige Messer hat die Bindehaut durchstossen.

— II. Das eingebrachte Häkchen hat die Bindehaut am freien Rande des Tarsus gefasst und in die Wunde gezogen.

— III. Die Insectennadeln sind durch die Wundränder und die dazwischen liegende Bindehaut durchgestossen.

Operation des Hasenauges.

Jäger's Operationsweise.

— IV. Indem das Lid von der Zange gefasst, angezogen und gespannt wurde, hat das Messer Haut und Bindehaut zum Theil getrennt.

— V. Der Hautstreif mit dem Ciliarrande ist durchgeschnitten und von dem mit der Zange gefassten Ende soll ein Stück abgeschnitten werden.

— VI. Der obere Wundrand ist gefasst und die Lanzette zur Lösung der Narbe unter dieselbe geschoben.

— VII. Die Enden des Streifchens sind durch die umwundene Nath und die horizontale Wunde durch Knopfnäthe vereinigt.

Operation des Ankyloblepharon.

— VIII. Die verwachsenen Lider sind durch die eingeschobene Hohlsonde vorgetrieben und gespannt und das Messer wird in derselben vorgeschoben.

Fig. I.

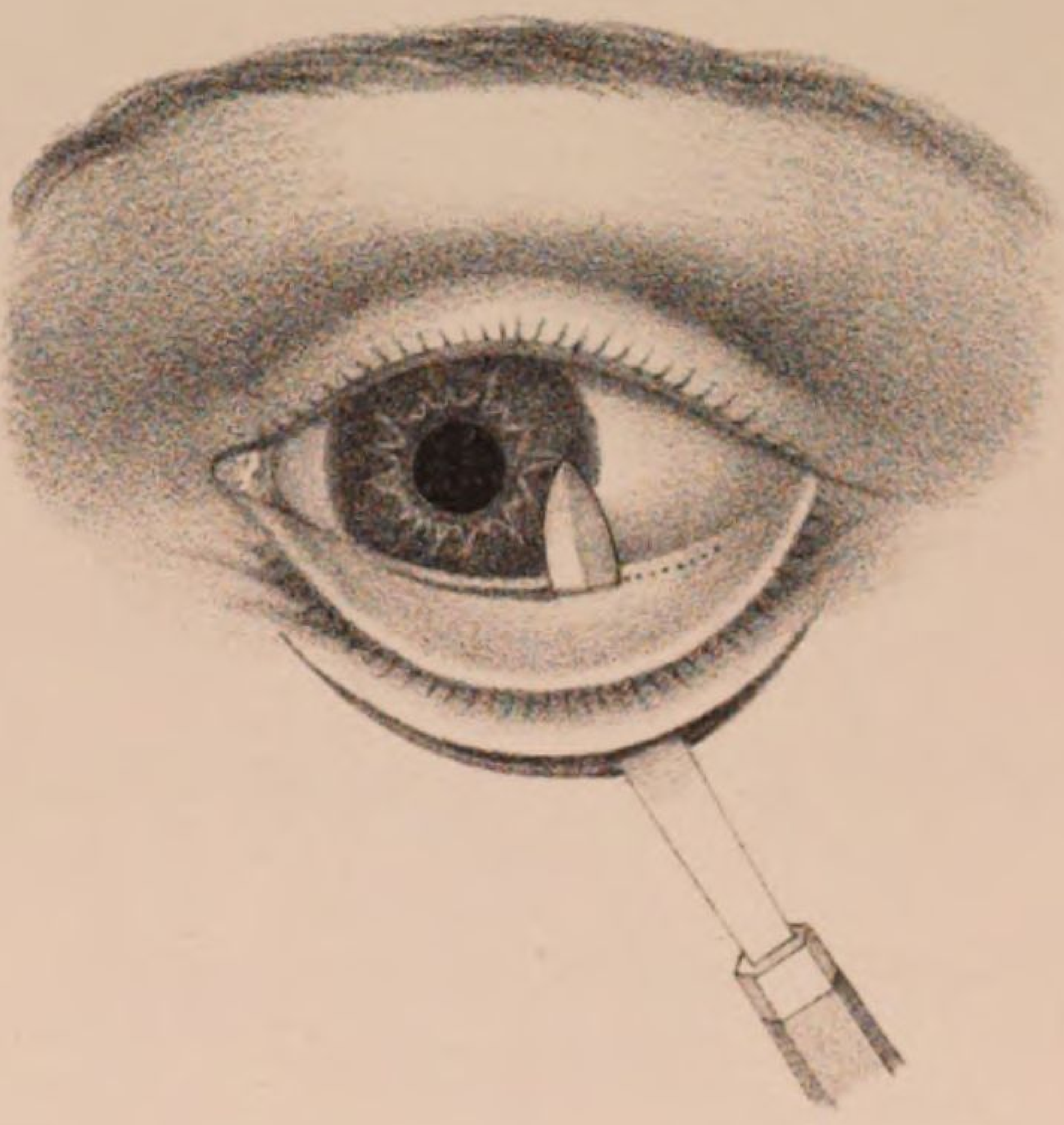

Fig. II.

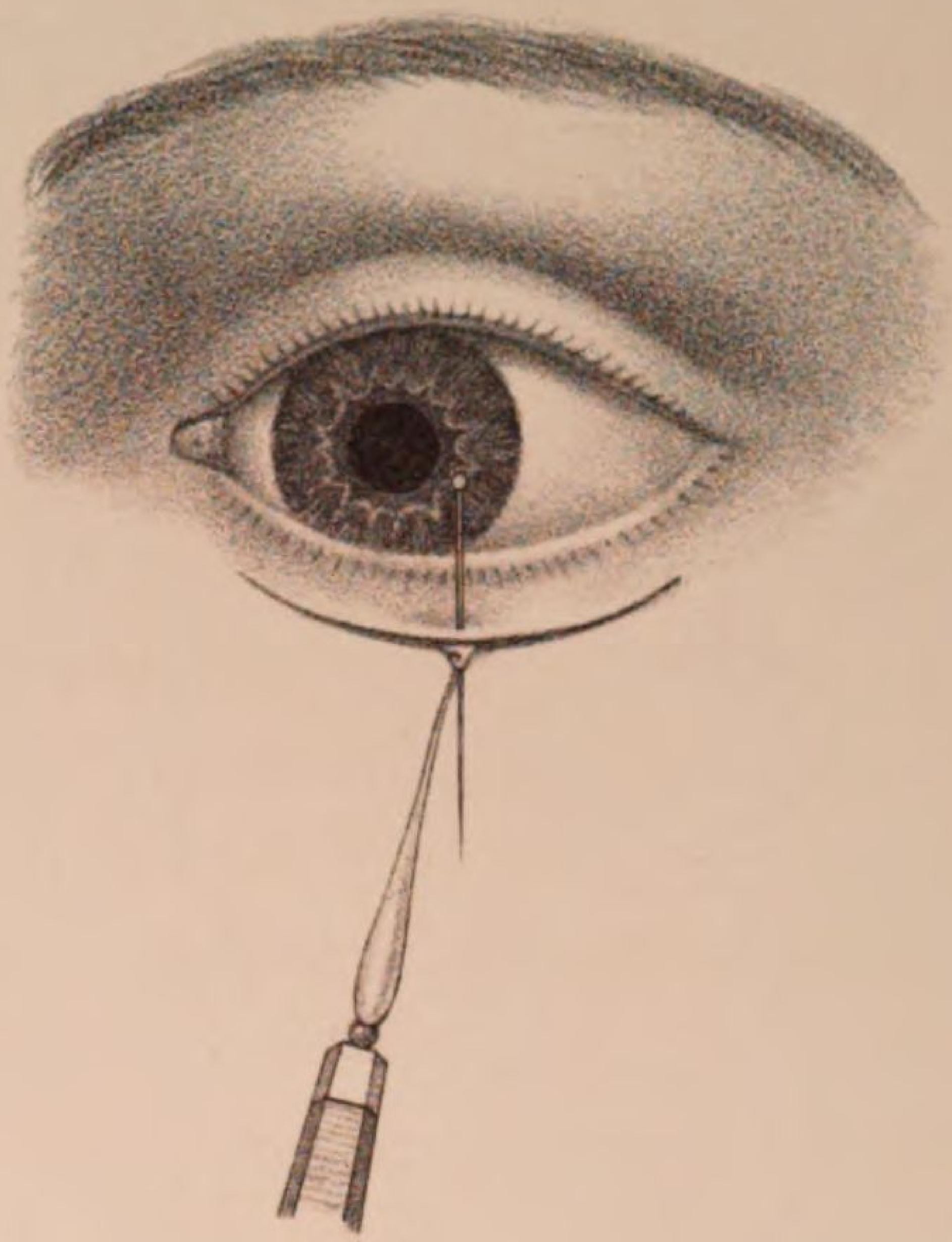

Fig. III.

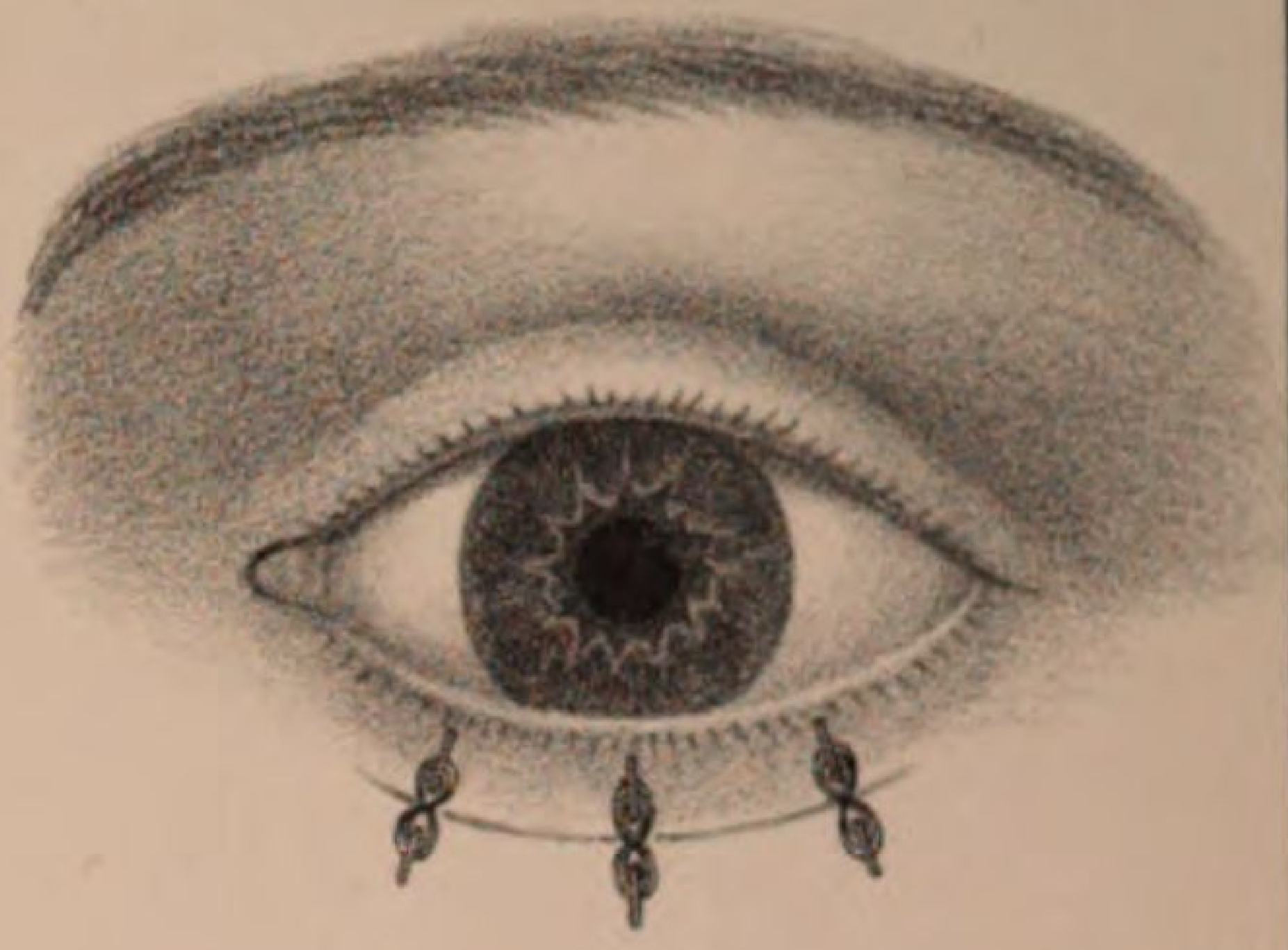

Fig. IV.

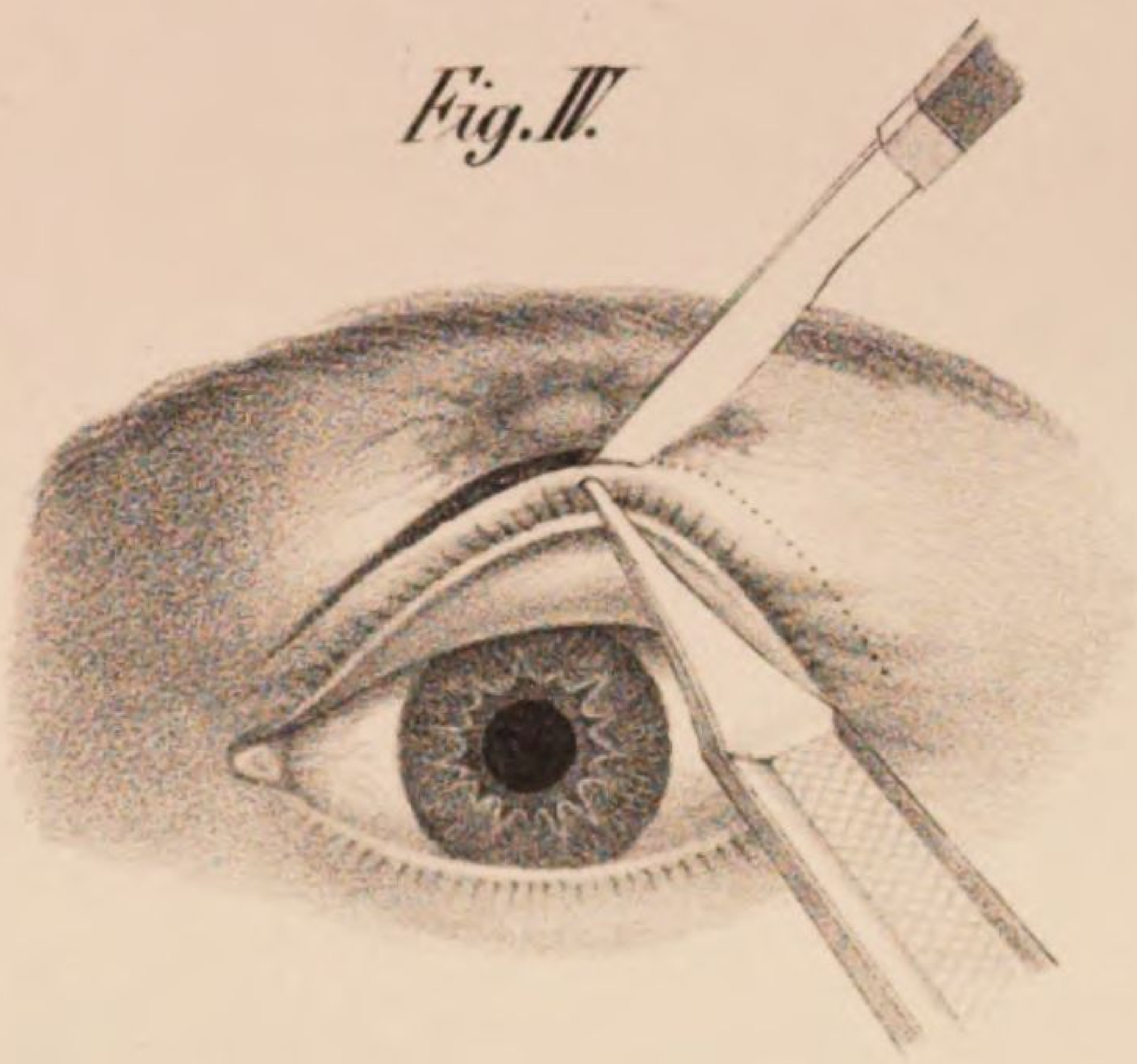

Fig. V.

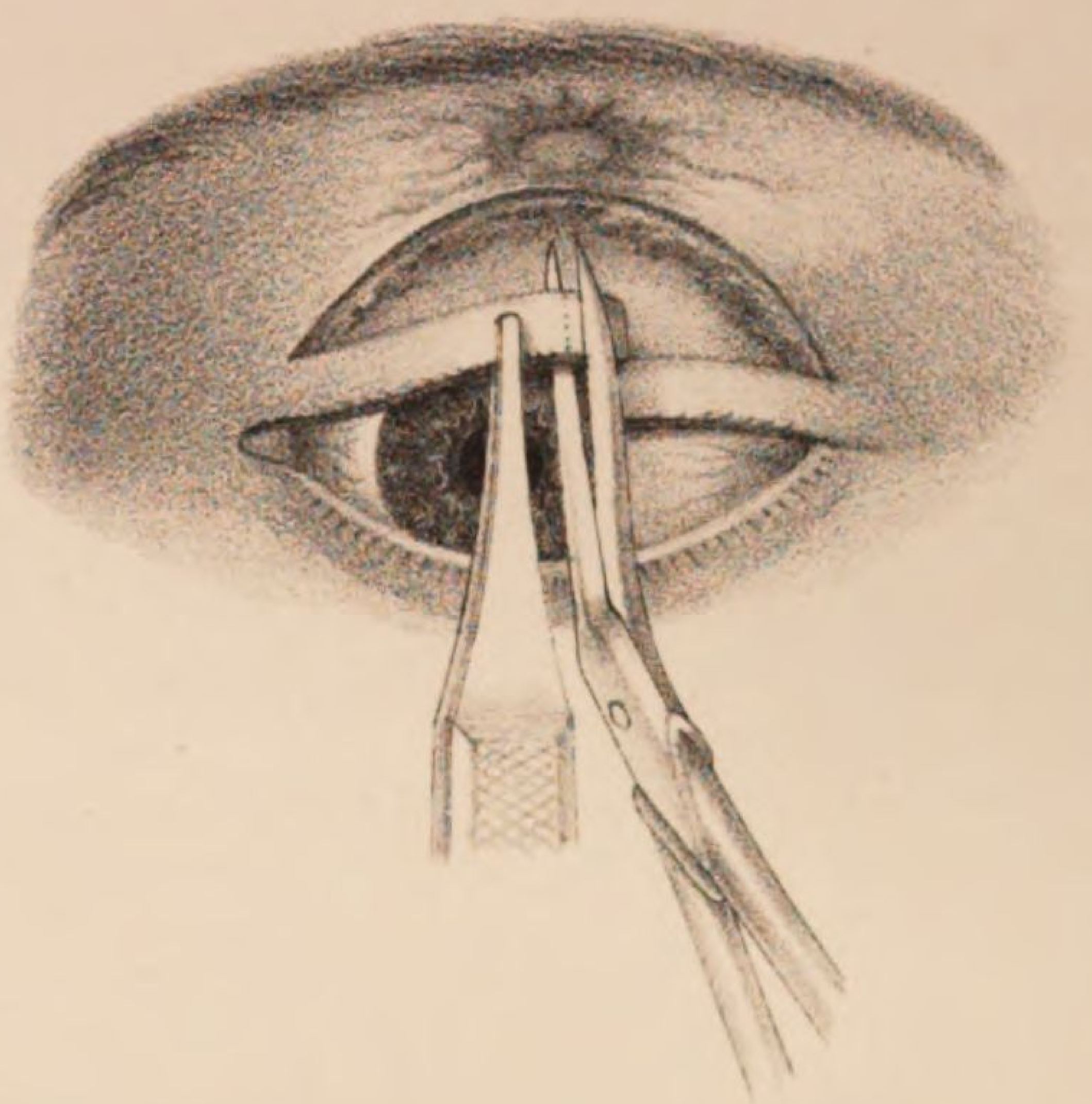

Fig. VI.

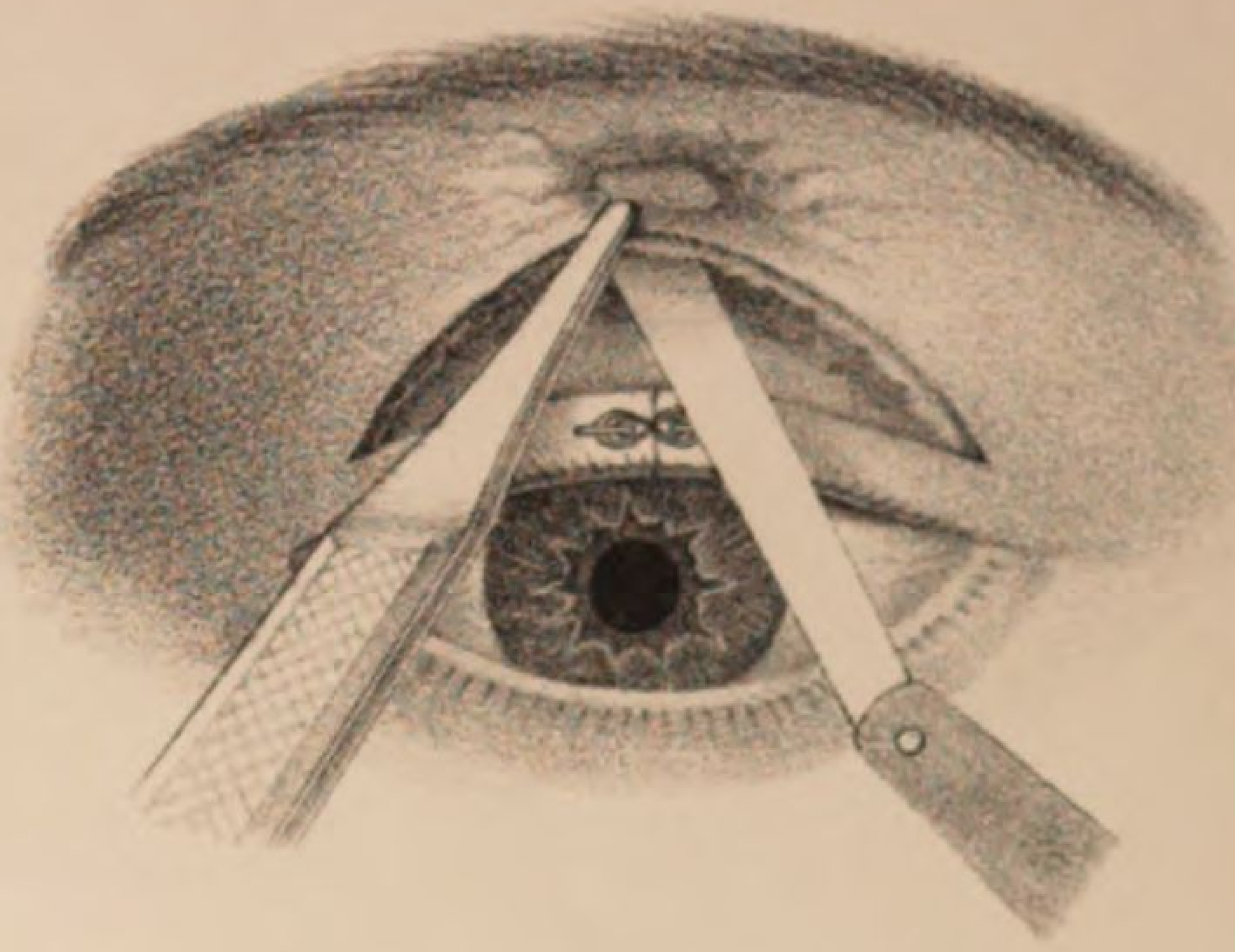

Fig. VII.

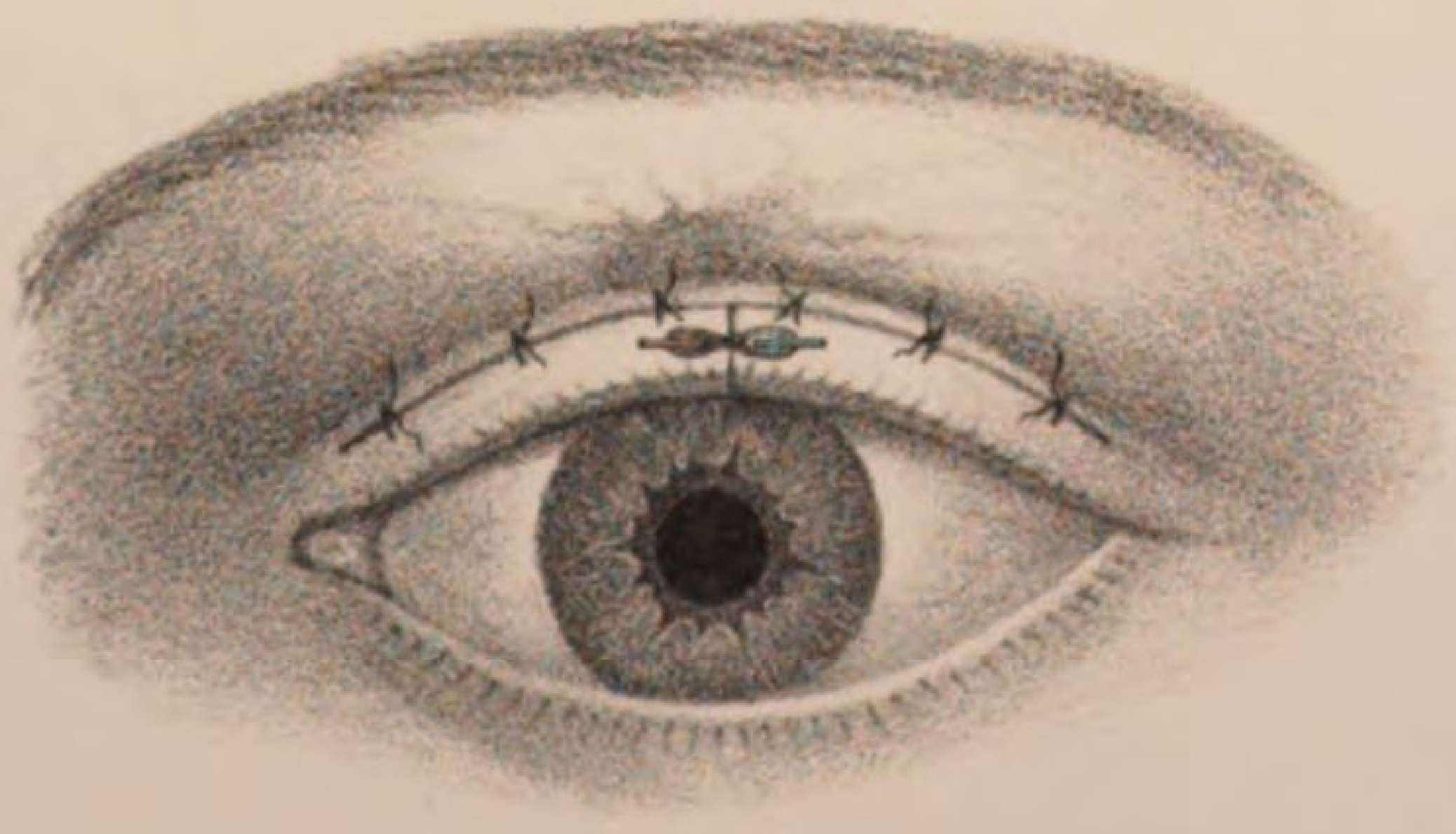

Fig. VIII.

Druck v. J. G. Fritzsche in Leipzig.

C. Schmiedel gez. u. lith.

Tafel 15.

Operation des Symblepharon.

Figur I. *Die durch den untergezogenen Faden gehobene Wucherung wird durch das untergeschobene Messer nach der Mitte der Hornhaut von derselben lospräparirt.*

— II. *An jedem Rande der losgetrennten Wucherung ist das Ende eines seidenen Fadens durchgezogen.*

— III. *Der zurückgeschlagene Lappen ist mittelst des durch das Lid gezogenen und über der Rolle zusammengebundenen Fadens an das Lid angepresst.*

— IV. *Das umgewendete Lid zeigt die Anschnürung der Wucherung nach innen.*

Lidersatz.

— V. *An dem oberen Lide fehlt ein Theil der Hautbedeckungen und der Ersatzlappen a. ist bereits umschnitten und von seinem Boden getrennt.*

— VI. *Der Ersatzlappen a. ist bereits übergelegt und an die Wundränder angeheftet. b. Unbedeckt gebliebene Stelle, von der der Ersatzlappen genommen wurde.*

— VII. *und VIII. Stellen dasselbe an den unteren Lidern dar.*
(Alle vier Abbildungen sind aus *Fricke's* Schrift: Die Bildung neuer Augenlider u. s. w. Hamburg 1839, bei Perthes und Besser.)

— IX. *a. Bei fehlendem oberen Lide in die Stirn reichender dreieckiger Hautschnitt. b. Umschnittener, aber noch nicht vom Mutterboden getrennter Ersatzlappen.*

— X. *Bereits herübergezogener, die Wunde bedeckender, das Lid ersetzender und mit den Wundrändern durch Hefte vereinigter Hautlappen. c. Durch Ueberpflanzung des Hautlappens unbedeckt gebliebene Stelle.*

— XI. *und XII. Dasselbe an dem unteren Lide.*

Fig. I.

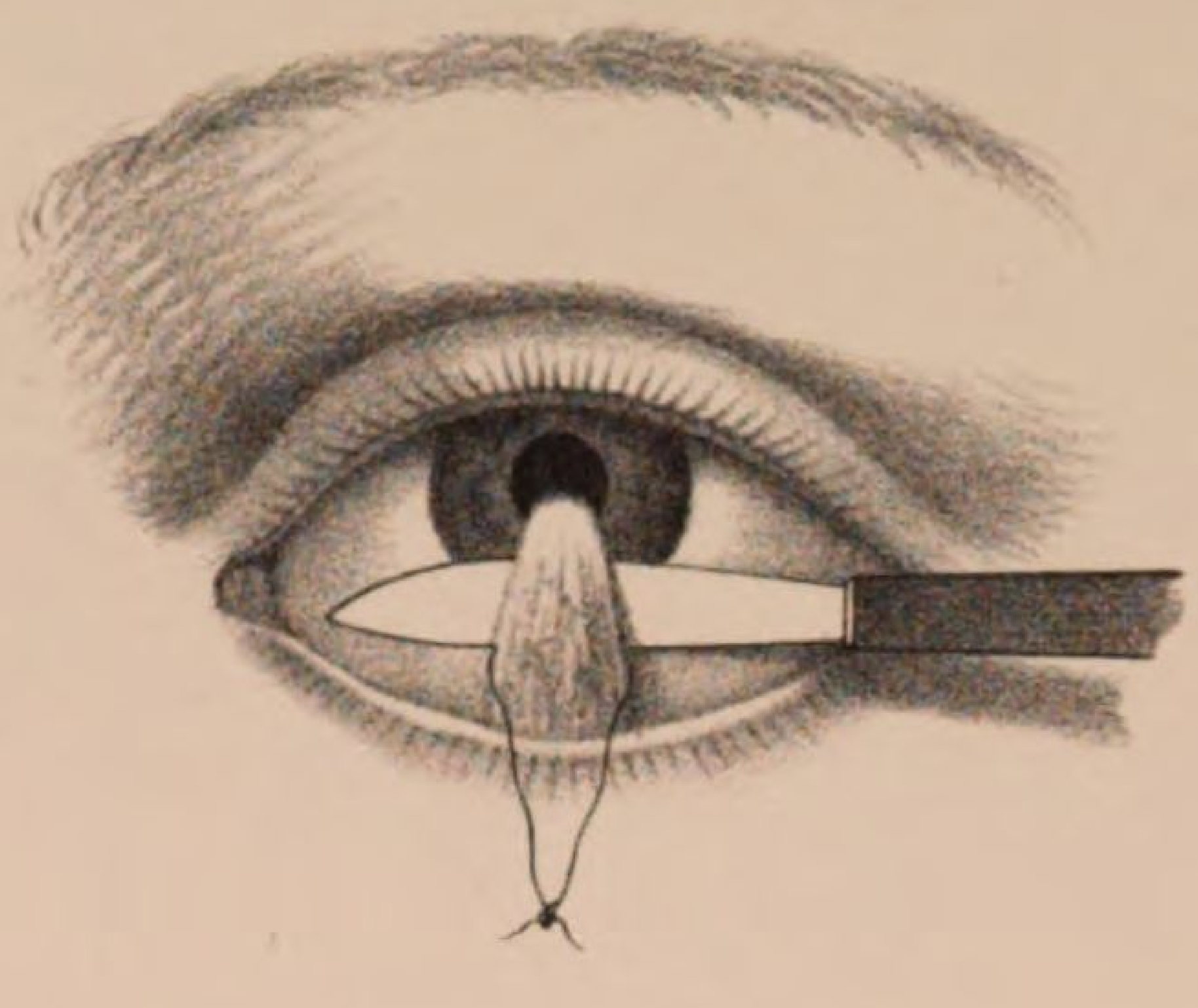

Fig. II.

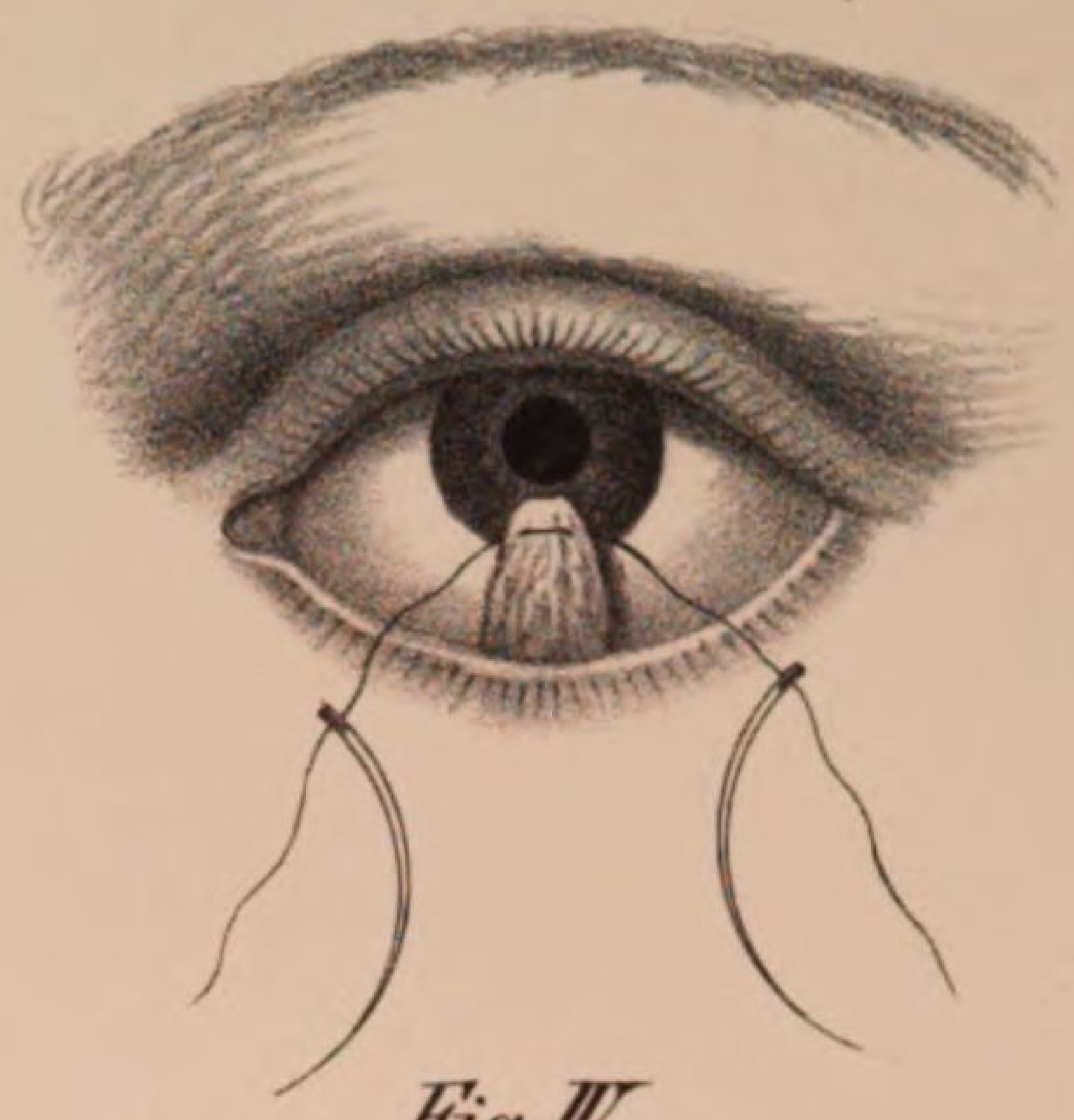

Fig. IX.

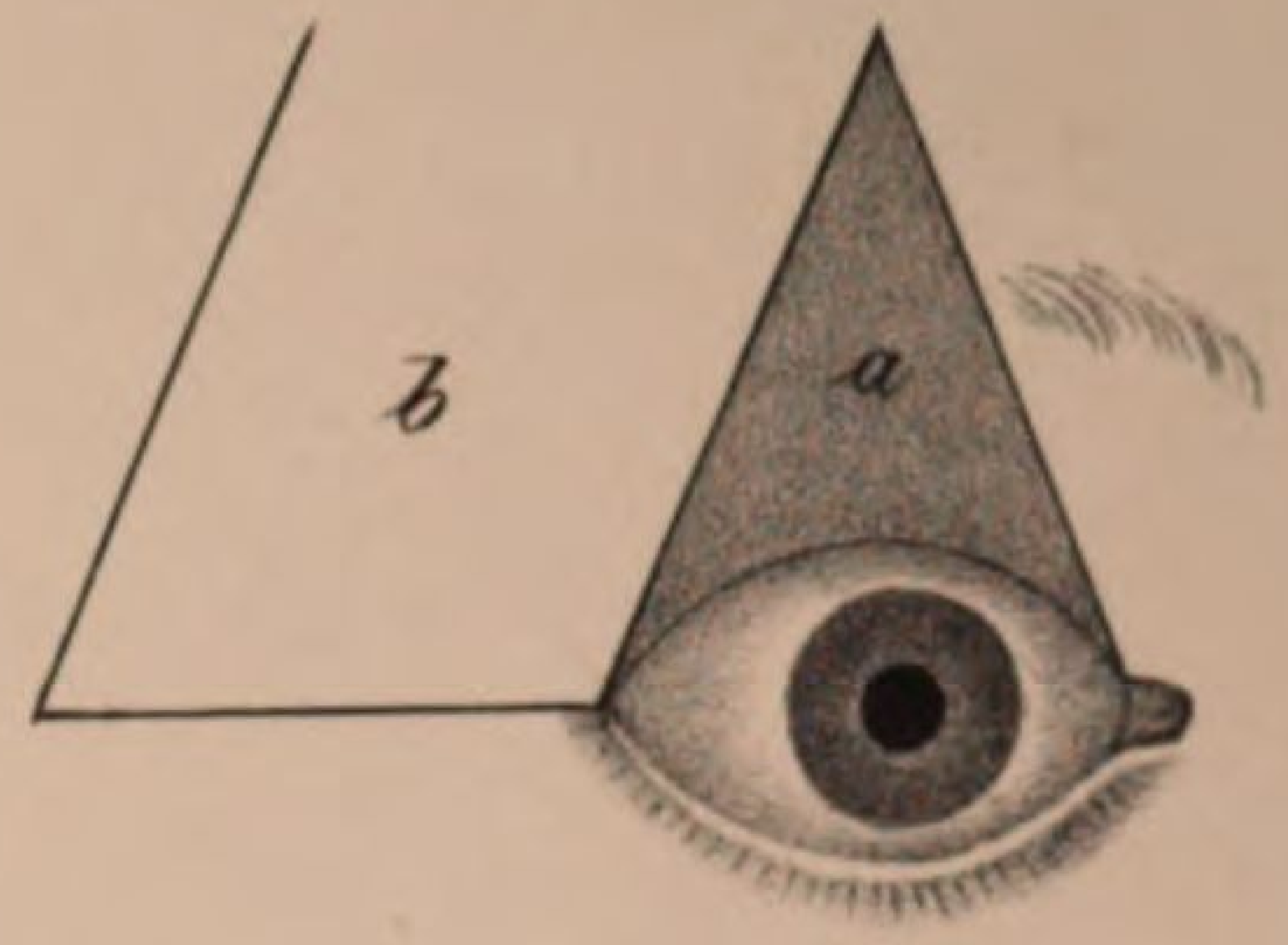

Fig. III.

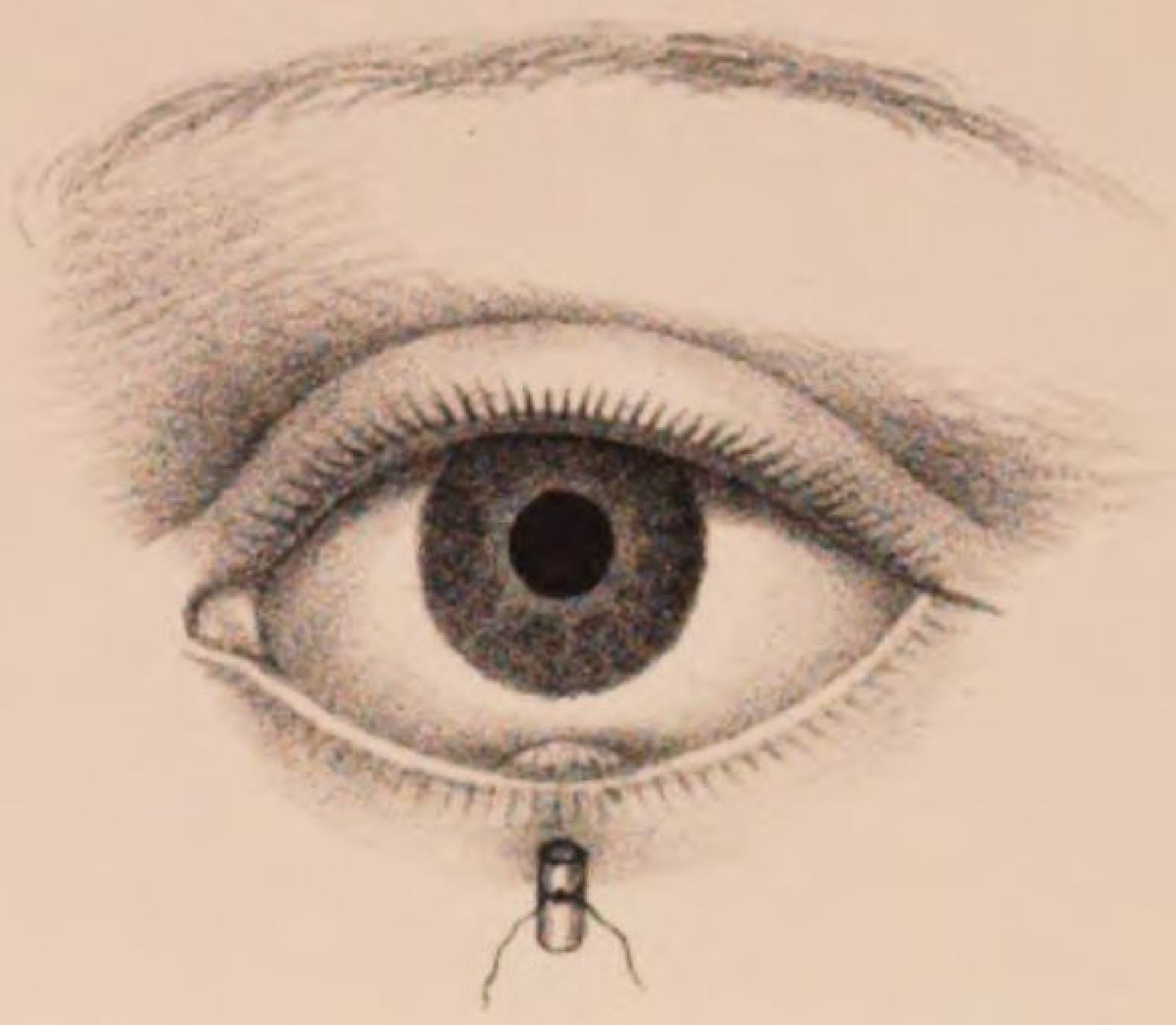

Fig. IV.

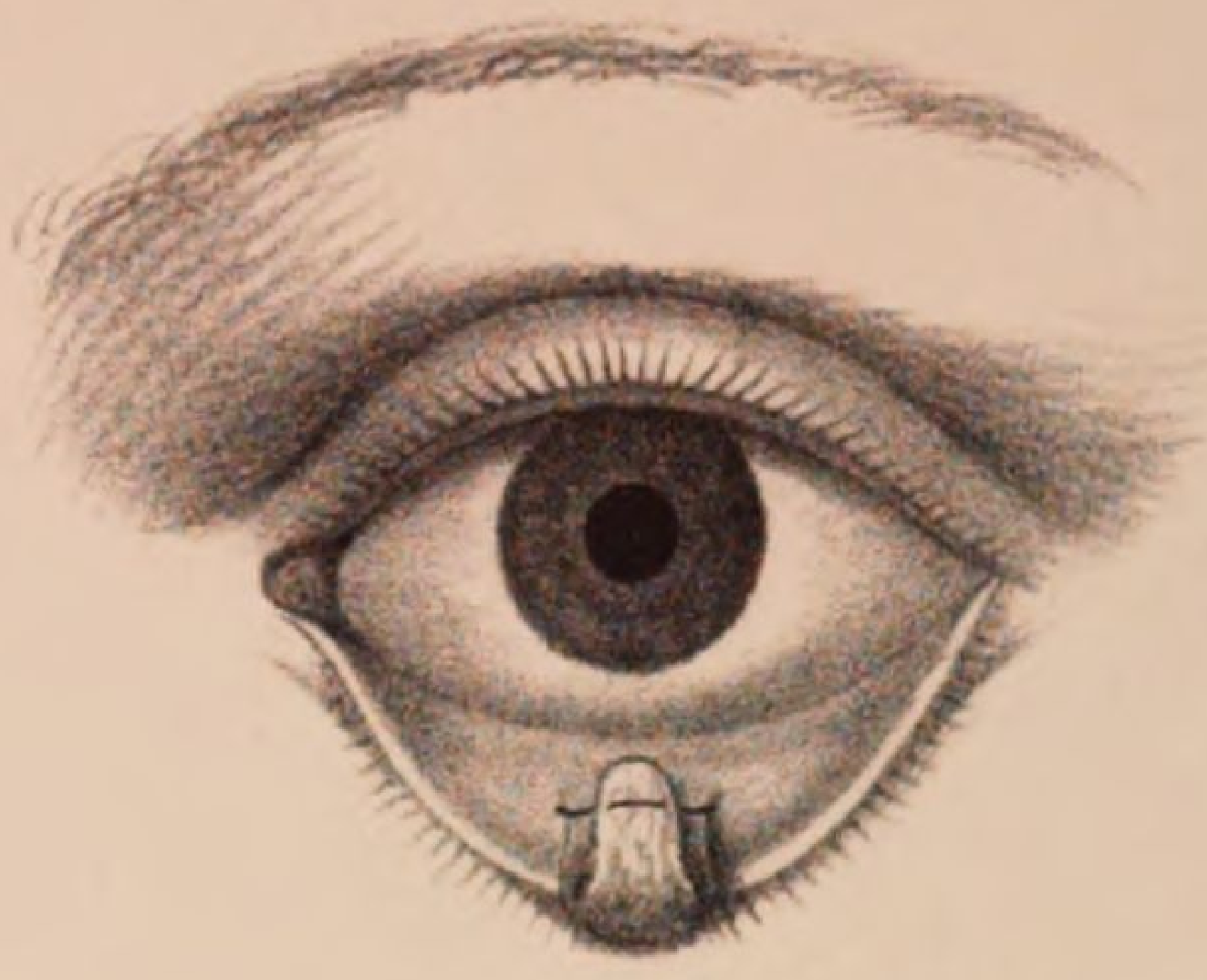

Fig. X.

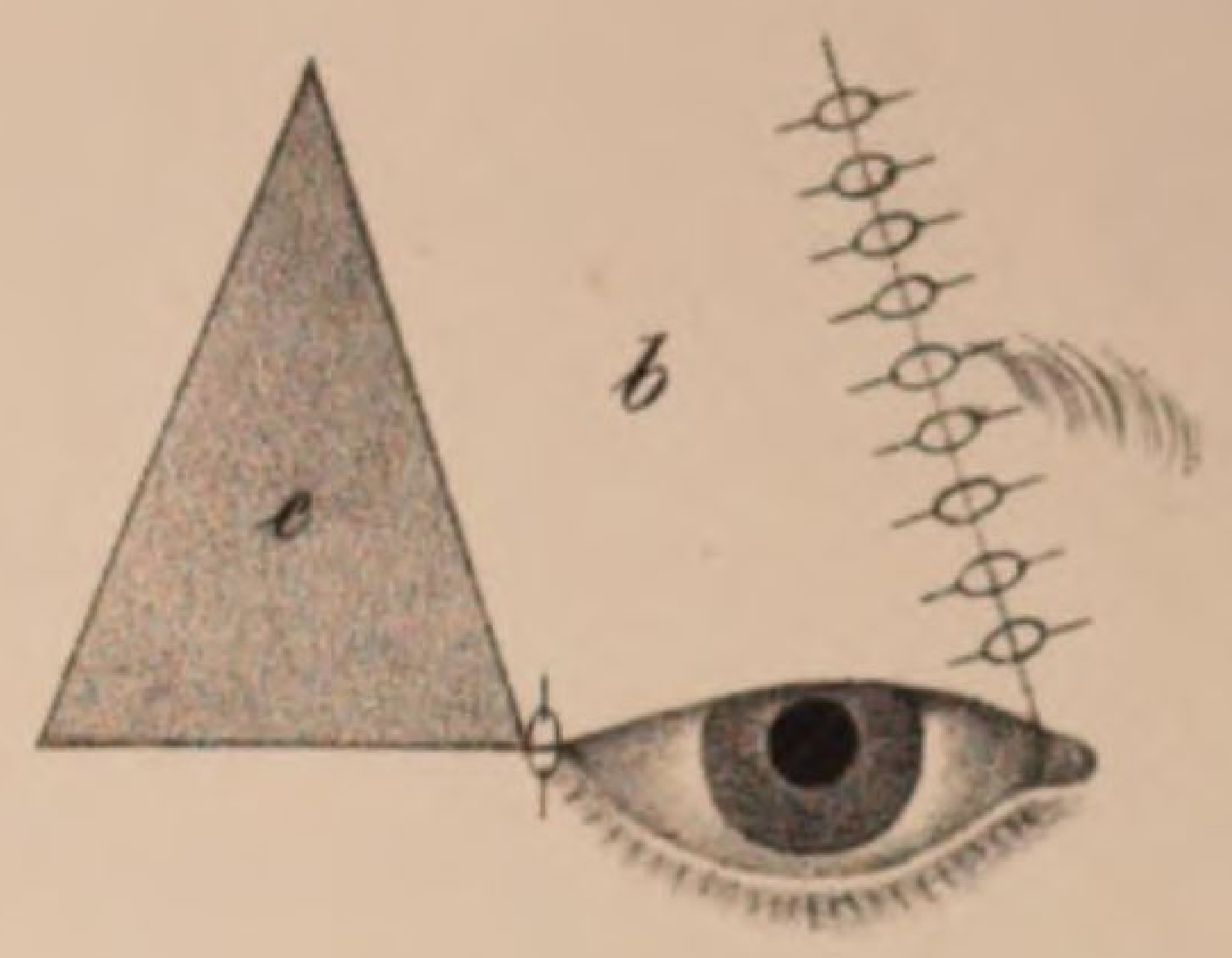

Fig. V.

Fig. VI.

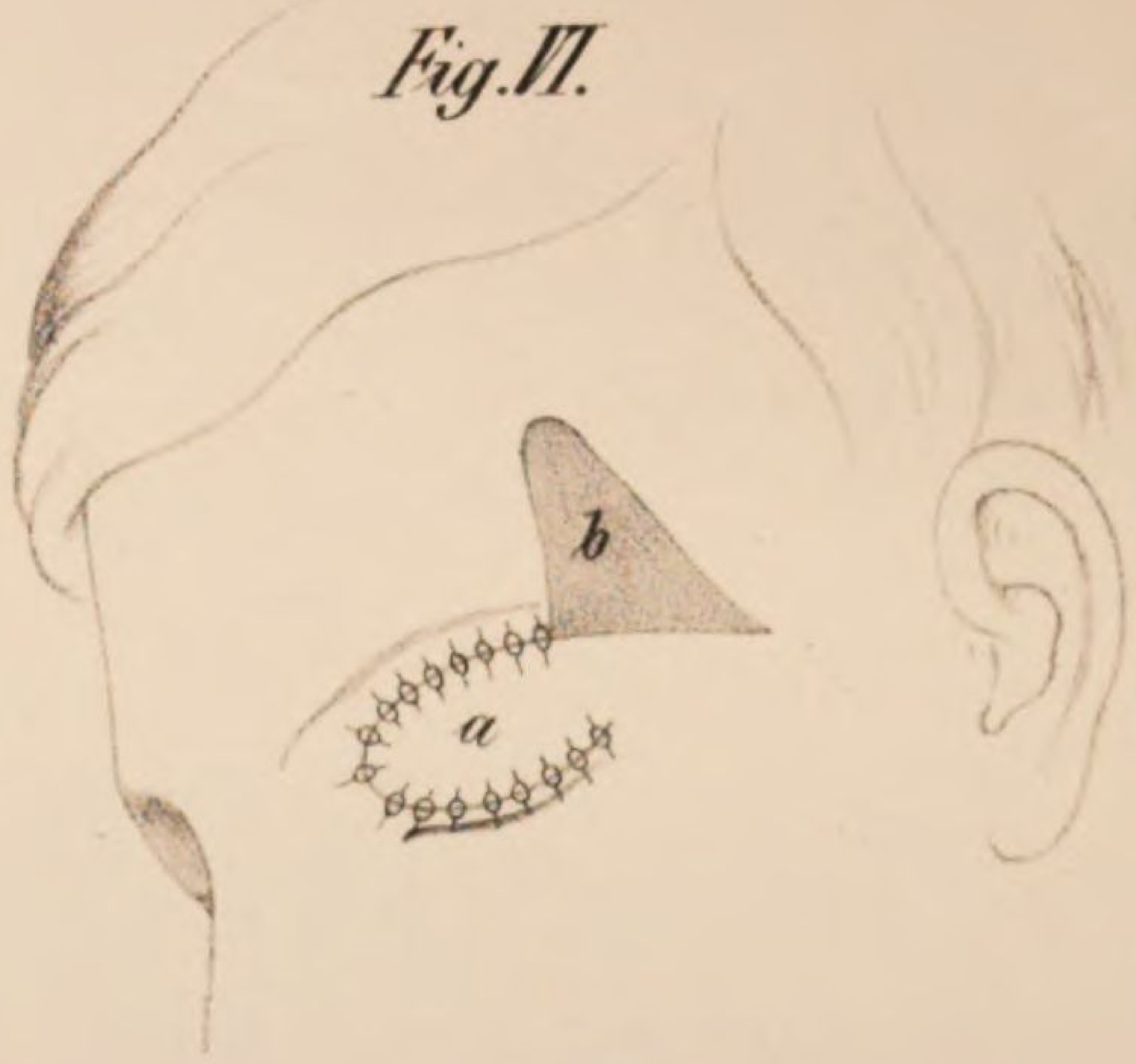

Fig. XI.

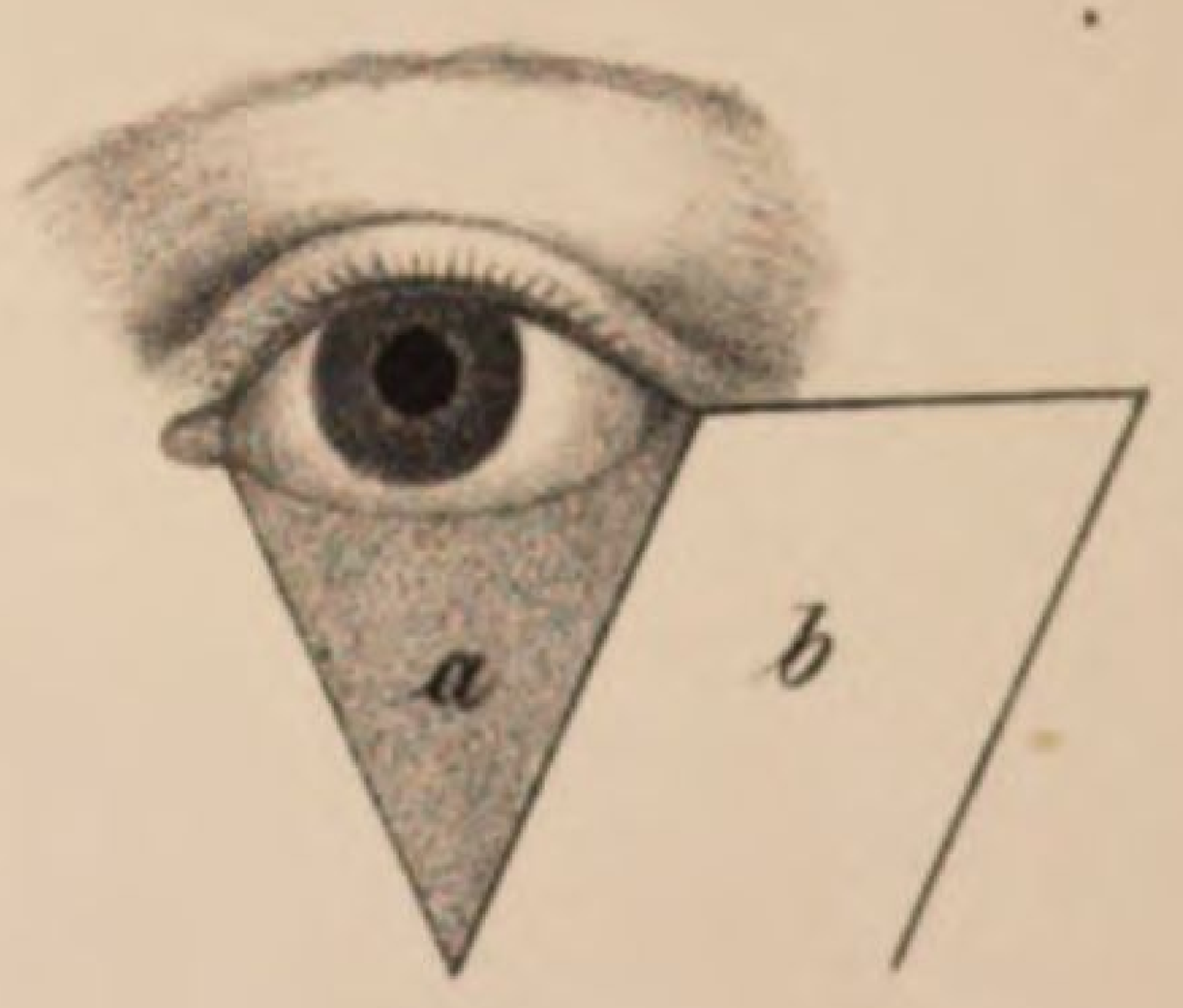

Fig. VII.

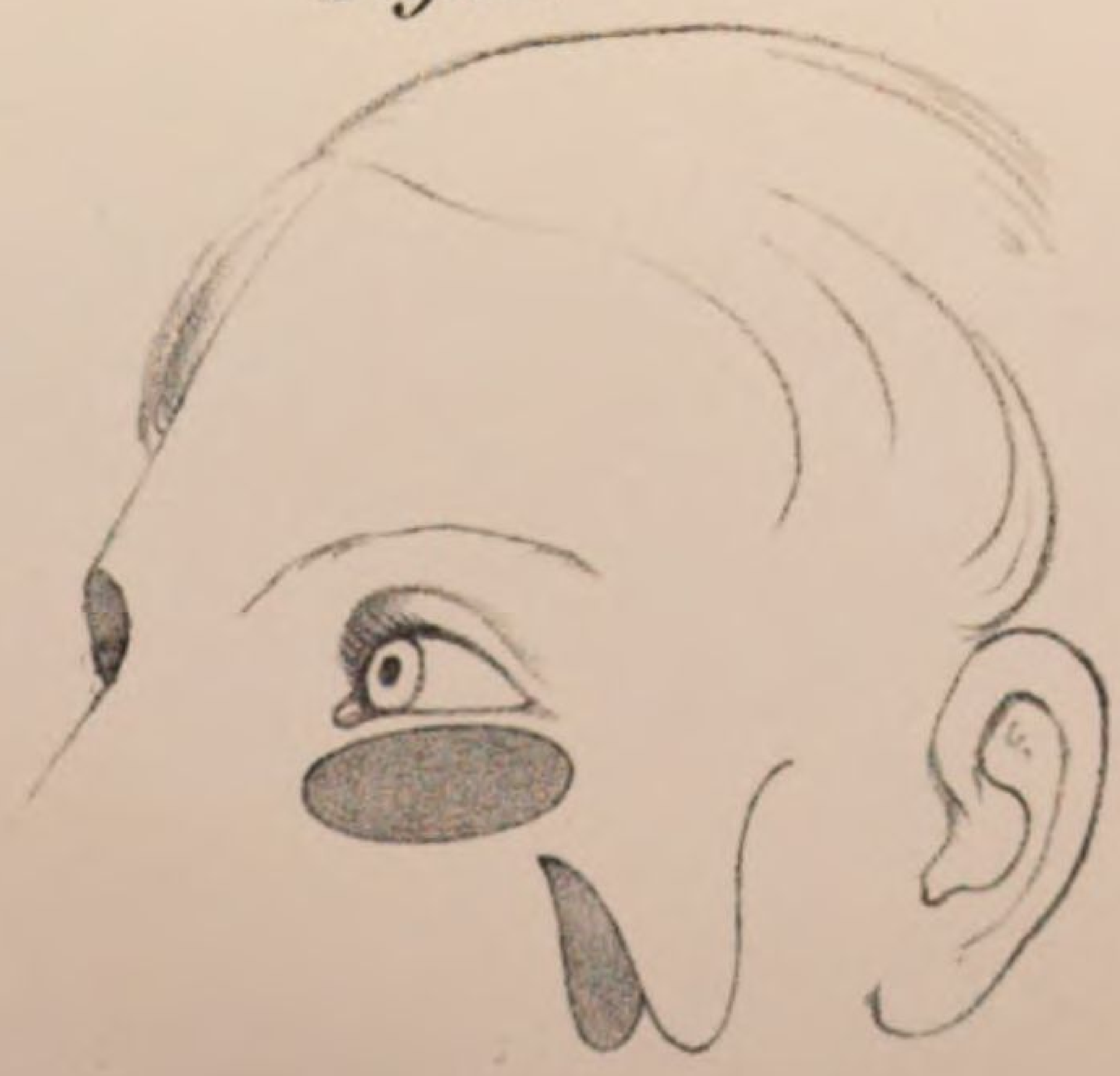

Fig. VIII.

Fig. XII.

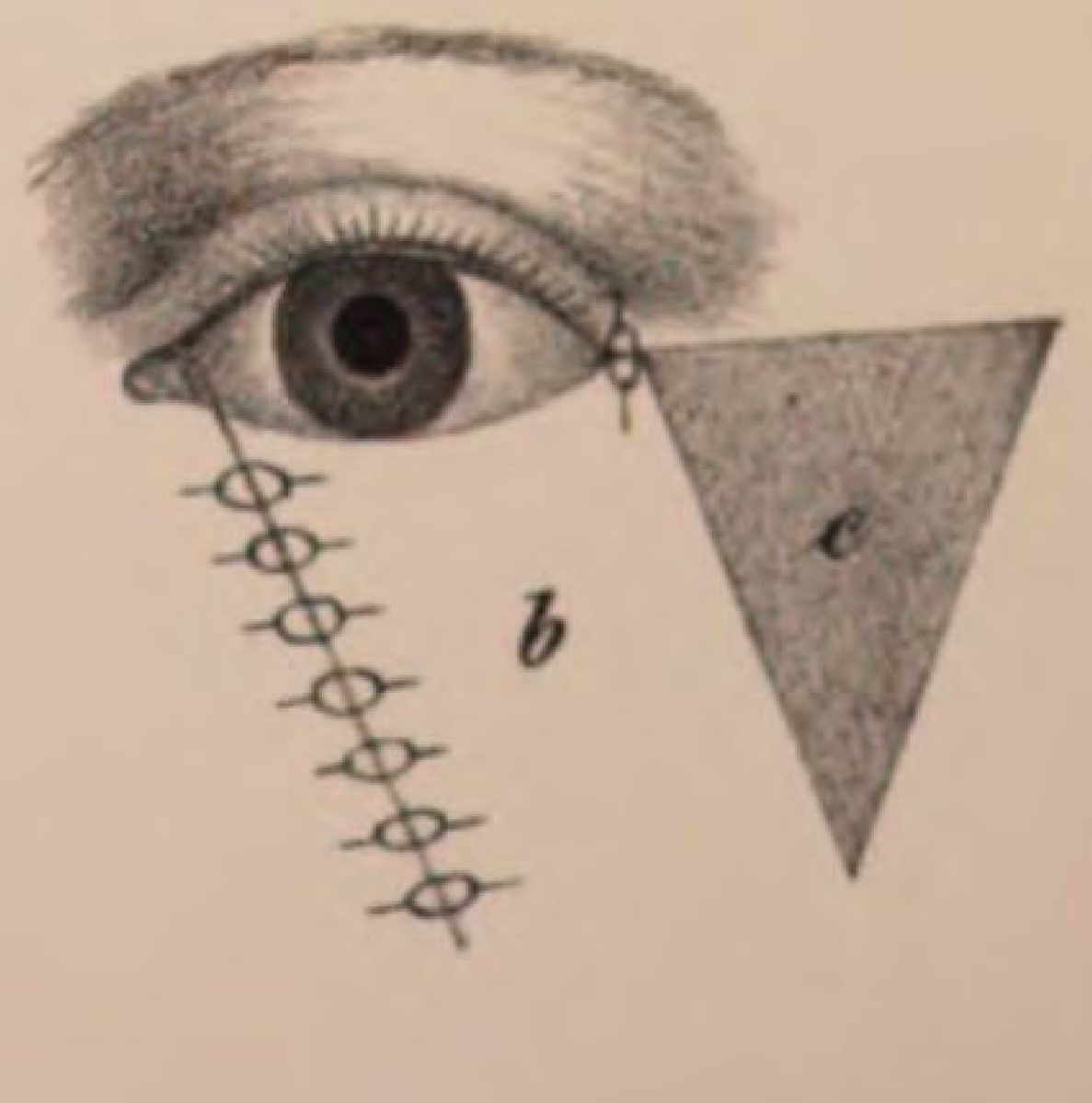

Druck v. J. G. Fritzsche in Leipzig.

C. Schmiedel lith.

Tafel 16.

Figur I. *a. Umschnittene kranke Stelle des unteren Lides.*
b. Umschnittener Ersatzlappen.

— II. *b. Uebergelegter und durch Hefte mit den Wundrändern vereinigter Ersatzlappen.*
c. d. Durch Verschiebung der Stirnhaut wieder bedeckte Stelle, von welcher der Ersatzlappen genommen wurde.

— III. *Ersetztes unteres Lid. — a. Umschnittene kranke Stelle. b. Umschnittener Ersatzlappen.*

— IV. *Dasselbe nach Vereinigung der Ränder, der durch den Ersatzlappen gebildeten Wunde.*
(Aus *Blasius* Abhandlungen über Blepharoplastik in der Berliner medicinischen Zeitschrift, Jahrgang 1842, März.)

— V. *Ersatz des unteren Lides durch einen oberen Hautlappen. a. Umschnittene kranke Stelle. b. Ersatzlappen.*

— VI. *b. Aufgelegter und vereinigter Ersatzlappen.*
c. c. c. c. Umschlungene Näthe, durch welche die Wundränder der von dem Ersatzlappen entblössten Stelle vereinigt sind.

— VII. *Ersatz des inneren Winkels nach Hasner's v. Artha Angabe. a. Umschnittene kranke Stelle. b. Ersatzlappen. d. und e. spitze Enden desselben. c. Hautbrücke.*

— VIII. *b. Aufgelegter und bereits angehefteter Ersatzlappen. f. f. Durch Hefte vereinigte Wundränder der Stelle, von welcher der Ersatzlappen genommen wurde.*

— IX. *und X. Neubildung des äusseren Augenwinkels. (Die Figuren sind durch die zwei so eben beschriebenen hinlänglich deutlich.*

— XI. *Neubildung des grössten Theils beider Lider nach Hasner v. Artha.*
a. a. Umschnitt der erkrankten Gebilde.
b. Oberer Ersatzlappen zur Bildung des oberen Lids.
c. Unterer Ersatzlappen zur Bildung des unteren Lids.

— XII. *b. Neues oberes Lid.*
c. Neues unteres Lid.

Bildung des unteren Lids nach *Burow's* Angabe.

— XIII. *Nach Burow's Abbildung.*
A. B. C. Im Dreieck umschnittene kranke Stelle des unteren Lids.
A. D. E. In der Schläfengegend ausgeschnittenes Dreieck.

— XIV. *Stellt die Wundränder vereinigt vor.*
a. Durch die herübergeschobene Haut neu gebildetes unteres Lid.
b. b. b. Vereinigung desselben nach innen.
c. c. c. Vereinigung der Wundränder des ausgeschnittenen Dreiecks.

Operation der Hydatide der Thränendrüse.

— XV. *Die Lanzette ist unter dem aufgehobenen Lide eingestossen.*

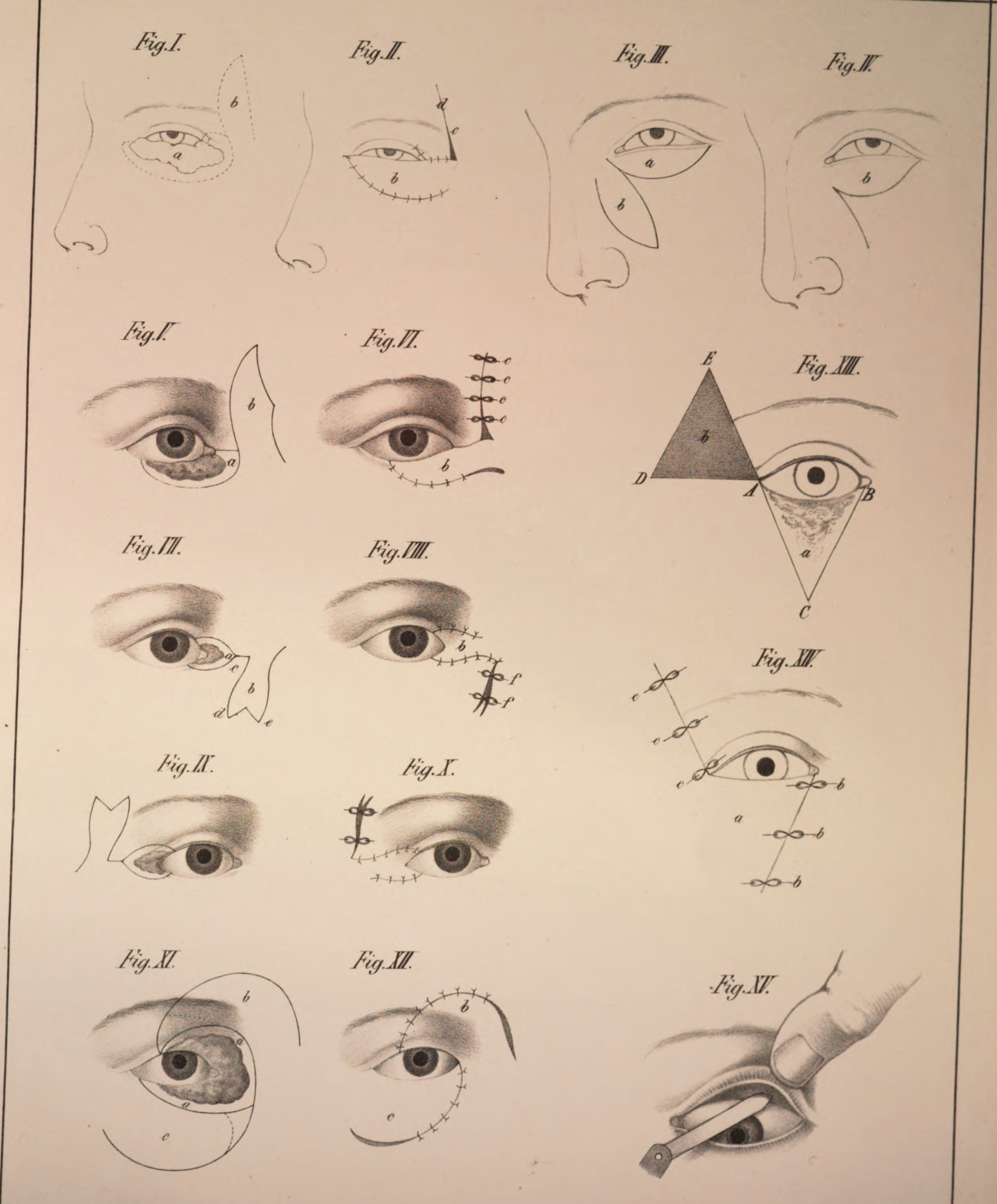

C. Schmiedel lith.

Druck v. J. G. Fritzsche in Leipzig.

Tafel 17.

Eröffnung der vordern Augenkammer.

Figur I. Einstossung der Nadel durch die Hornhaut.

— *II. Fast vollendete Durchführung des Messers durch die Hornhaut.*

Theilweise Abtragung des Augapfels.

— *III. Der vordere Theil des krankhaft vergrösserten Augapfels liegt in dem Schnepper, dessen Klinge aufgezogen ist und abgedrückt werden soll.*

Operation des Flügelfells.

— *IV. Die Spitze des Flügelfells ist mit der Zange aufgehoben und das Messer ist bereits unter demselben durchgestossen.*

— *V. Die Scheere ist zum Abschneiden des Flügelfells angesetzt.*

Operation des Staphyloms.

— *VI. Das Messer ist an der Basis des Staphyloms eingestossen und theilweise durchgeführt.*

Operation der Pupillenverschliessung.

Koretomie.

— *VII. a, b, c, d, e. Verschiedene Arten des Einschnitts.*

— *VIII. Die Nadel ist nach dem Eintritte in die vordere Augenkammer sogleich in die Iris eingestossen, um dieselbe von ihrem Umfange aus bis zu ihrer Verbindung mit der Hornhaut zu spalten.*

— *IX. Stellt die dadurch entstandene Wunde der Iris dar.*

— *X. Künstliche Pupille nach der bei Synechia posterior (s. Taf. 21. Fig. I.) gemachten Koretomie.*

Taf. 17.

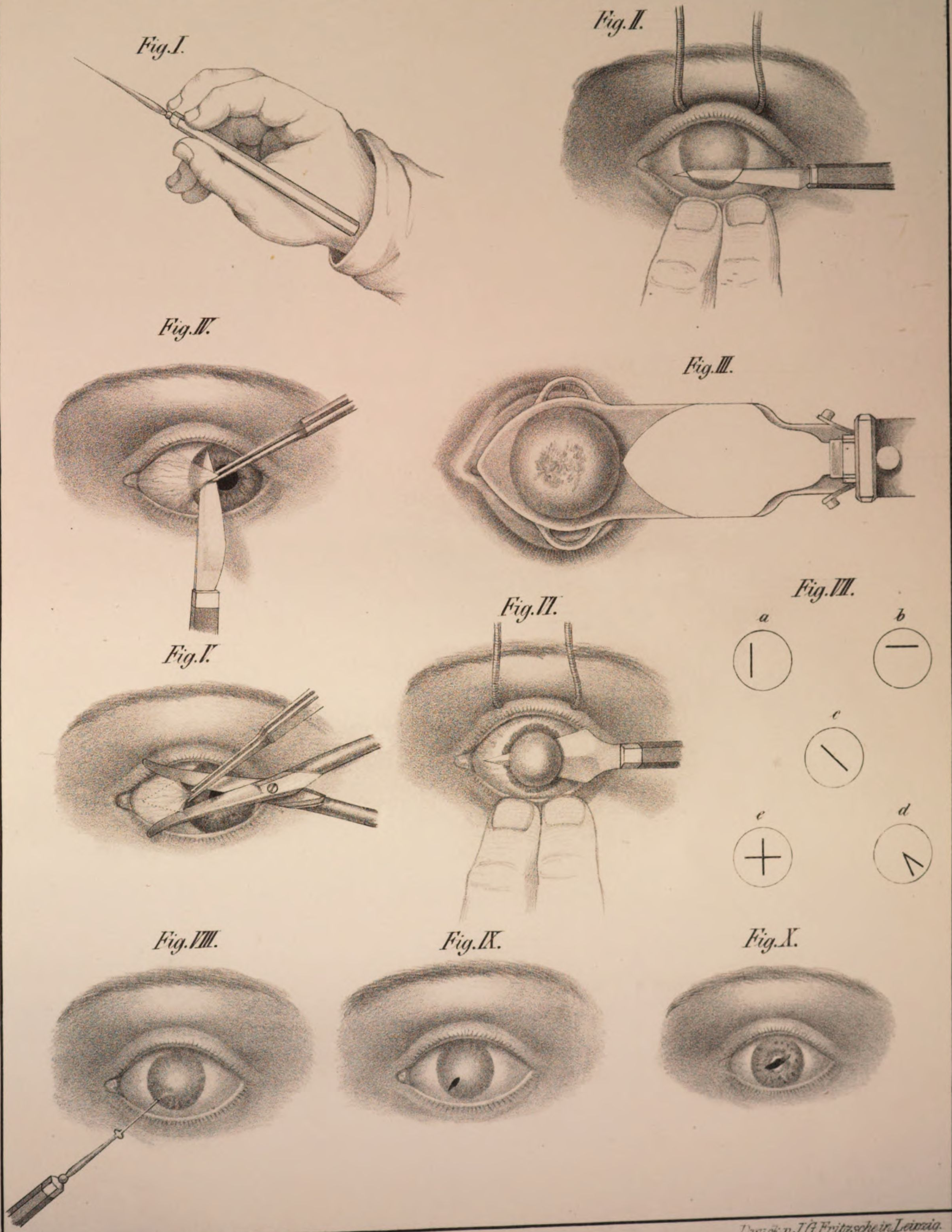

Druck v. J. G. Fritzsche in Leipzig.

C. Schmiedel gez. u. lith.

Tafel 18.

Korectomie.

Figur I. *Die vordere Augenkammer ist aufgeschnitten und das Häkchen bis an die Stelle, wo die Iris gefasst werden soll, eingeführt.*

— II. *Die Iris ist mittelst des Häkchens bis vor die Wunde gezogen und die Scheere liegt zum Abschneiden derselben an der Hornhaut bereit.*

Koredialysis.

— III. *Durch die mit der Lanze gemachte Wunde ist das Häkchen bis zum Ciliarrande der Iris eingeführt.*

— IV. *Die von ihrem Ciliarrande losgetrennte Iris ist in die Hornhautwunde eingeklemmt (Iridenkleisis).*

— V. *Die vom Ciliarligamente noch weiter losgetrennte und durch die Wunde vorgezogene Iris soll mittelst der Scheere abgeschnitten werden.*

— VI. *Das Reisinger'sche Hakenzängelchen ist durch die Wunde der Hornhaut bis zum Ciliarrande der Iris eingeführt und daselbst geöffnet.*

Rhexis.

— VII. *Einstossung der Lanze.*

— VIII. *Mittelst des Zängelchens ausgerissene Wunde der Iris.*

Sclerectomia.

— IX. *Die Lanze ist in die Sclerotica eingestossen.*

— X. *Der durch Einstossung und Durchführung der Lanze gebildete Scleral- und Hornhautlappen soll an der obern Stelle, wo er noch fest hängt, mittelst der Scheere losgeschnitten werden.*

— XI. *Das Messer von Bünger ist durch die harte Haut ein- und durchgestossen.*

— XII. *Der durch das Bünger'sche Messer gebildete Ausschnitt.*

Fig. I.

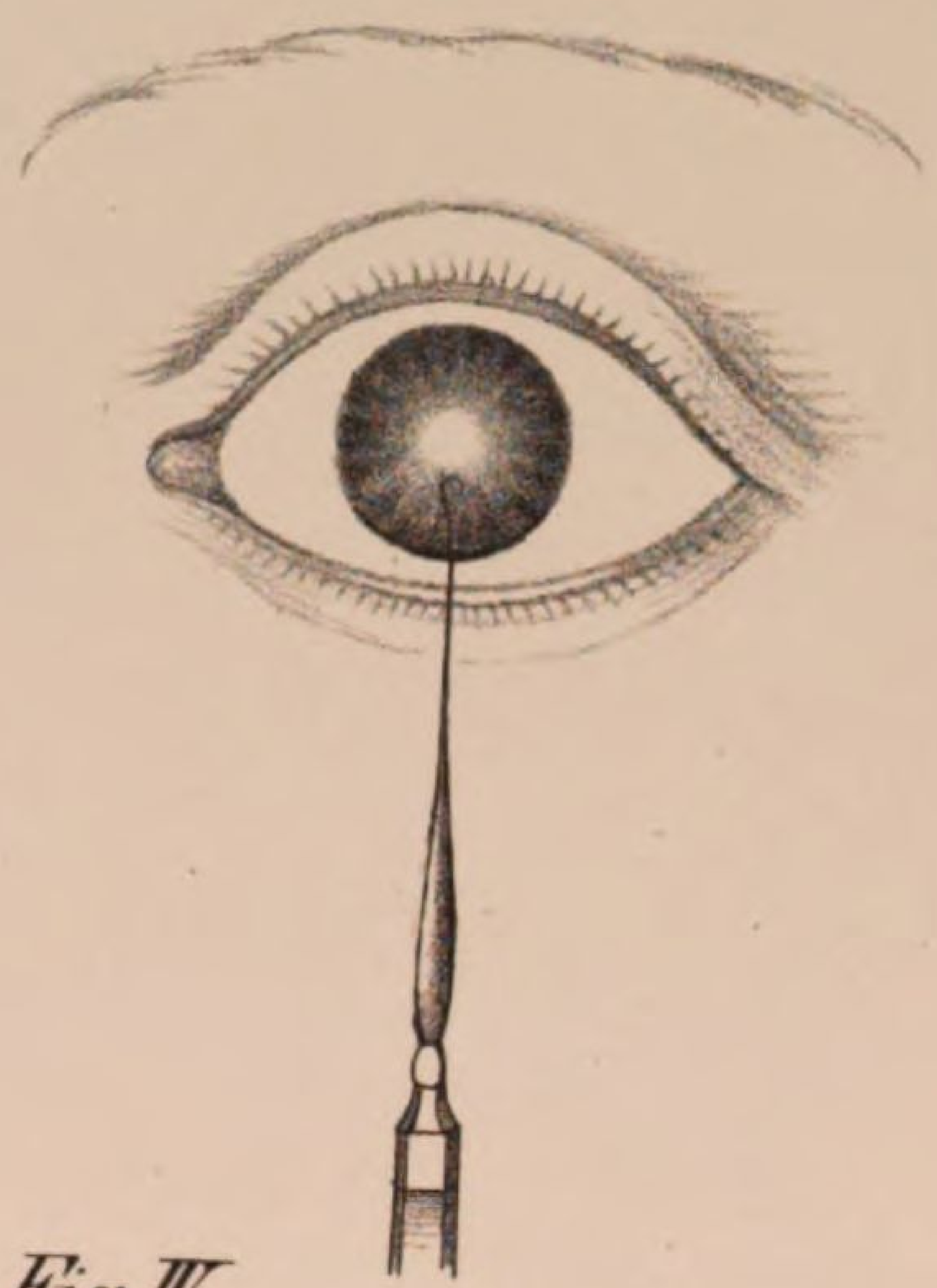

Fig. II.

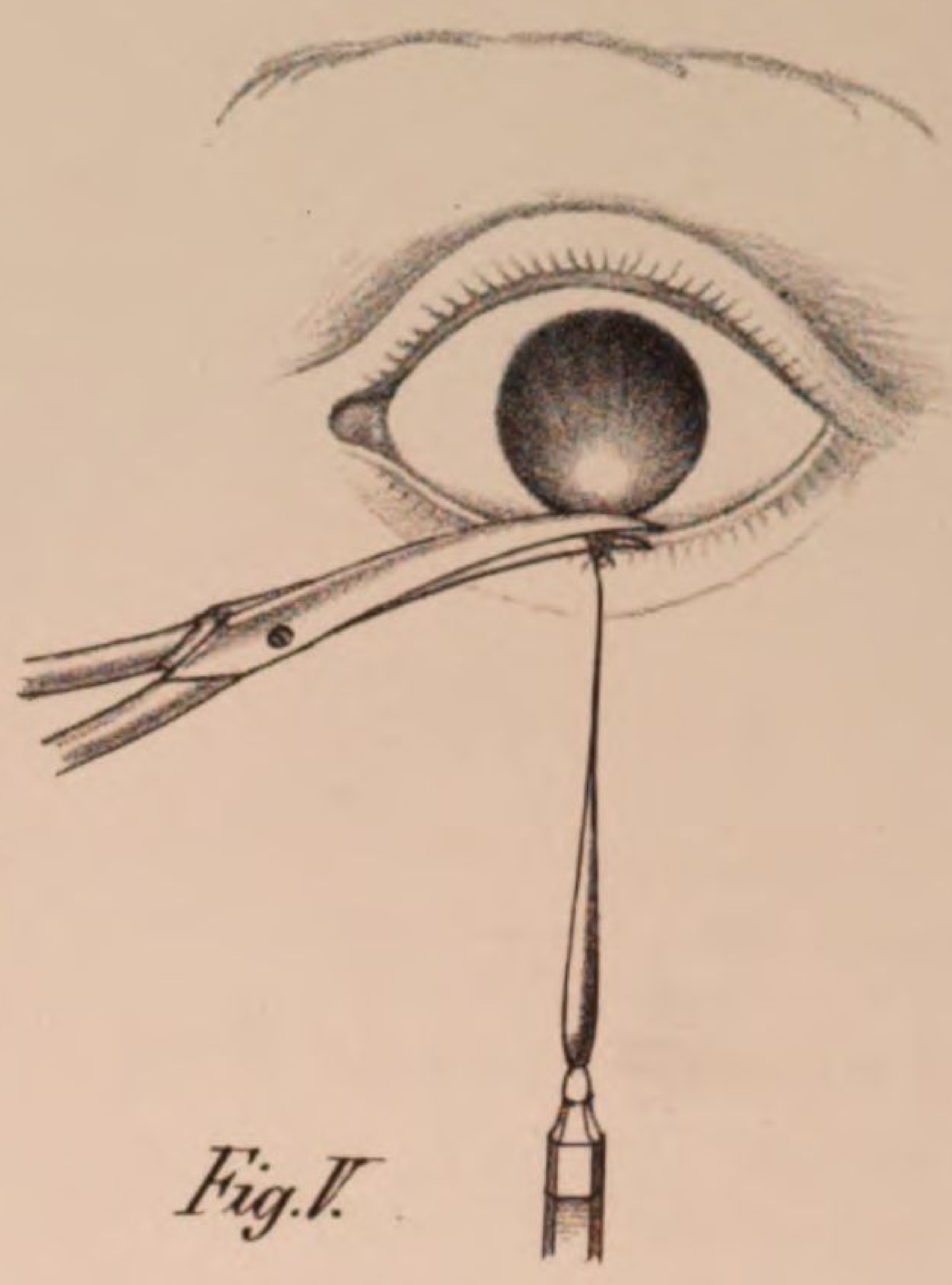

Fig. III.

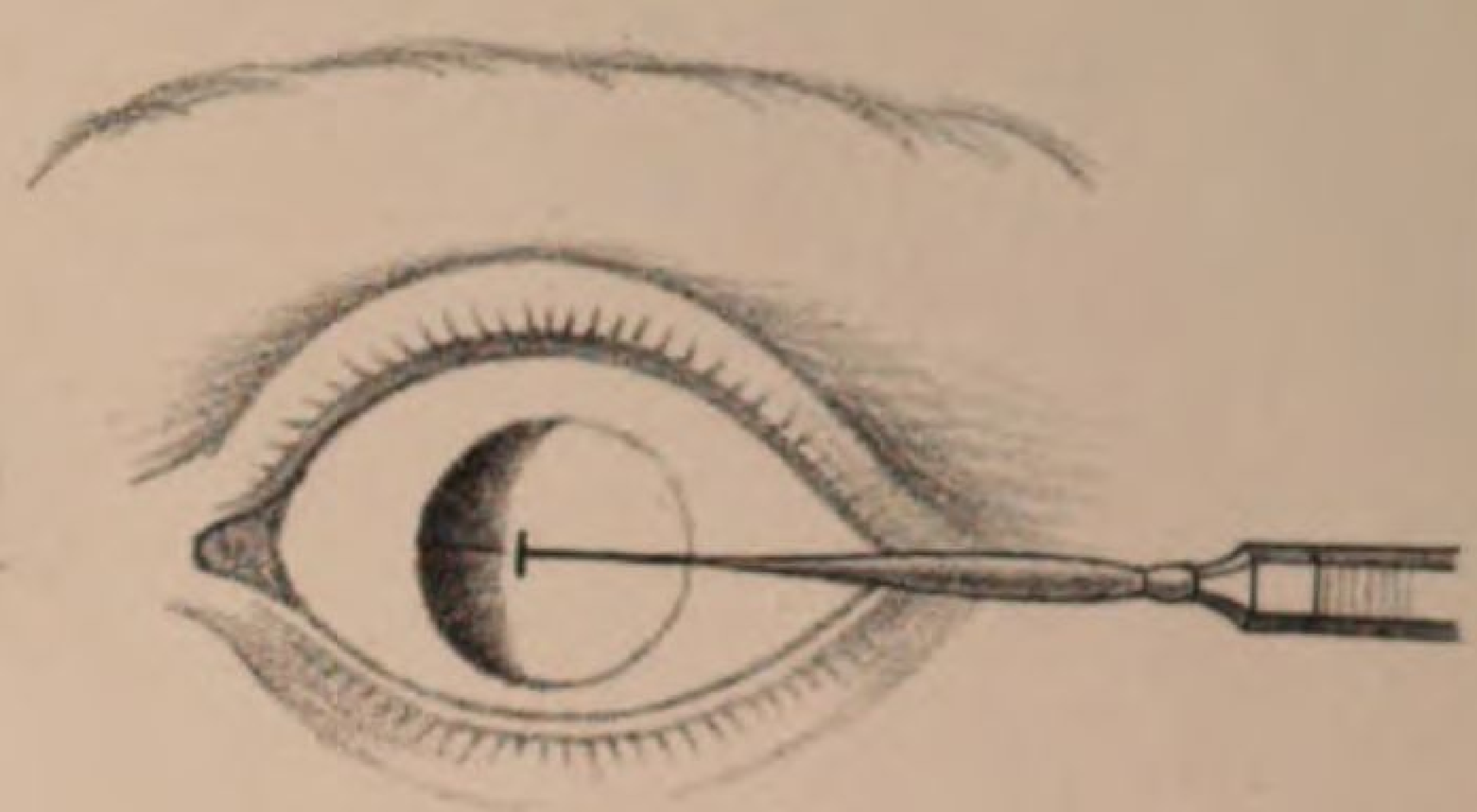

Fig. IV.

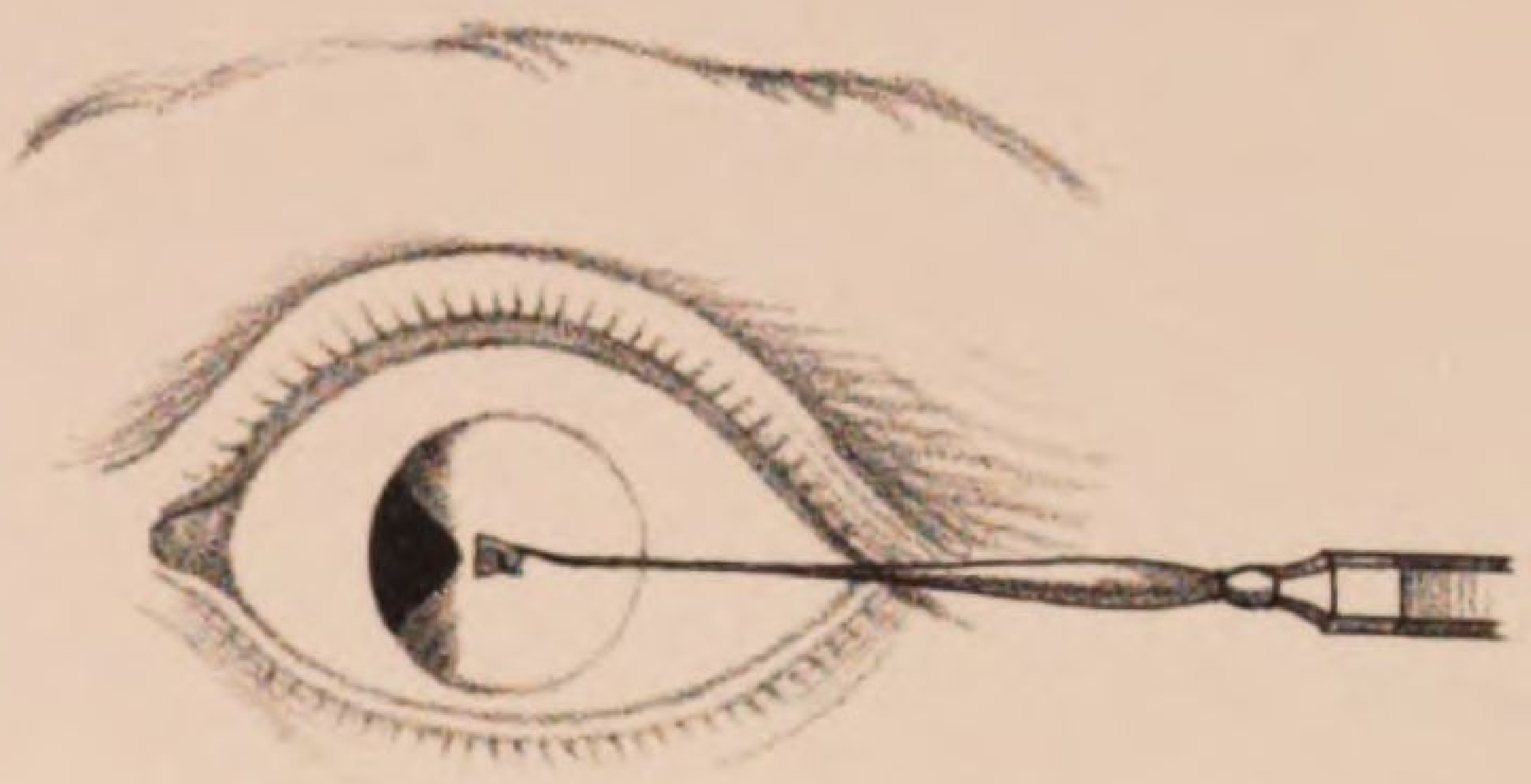

Fig. V.

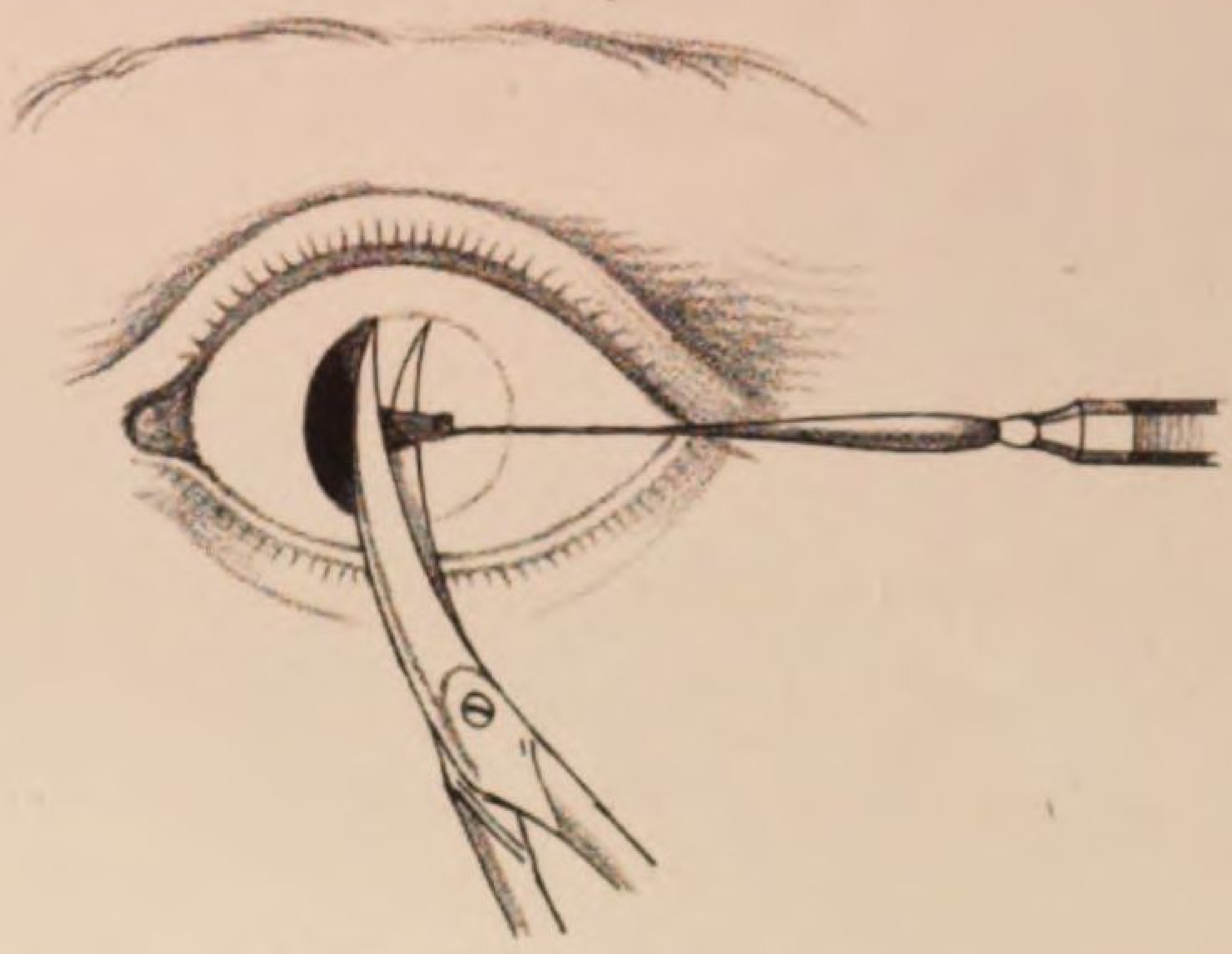

Fig. VI.

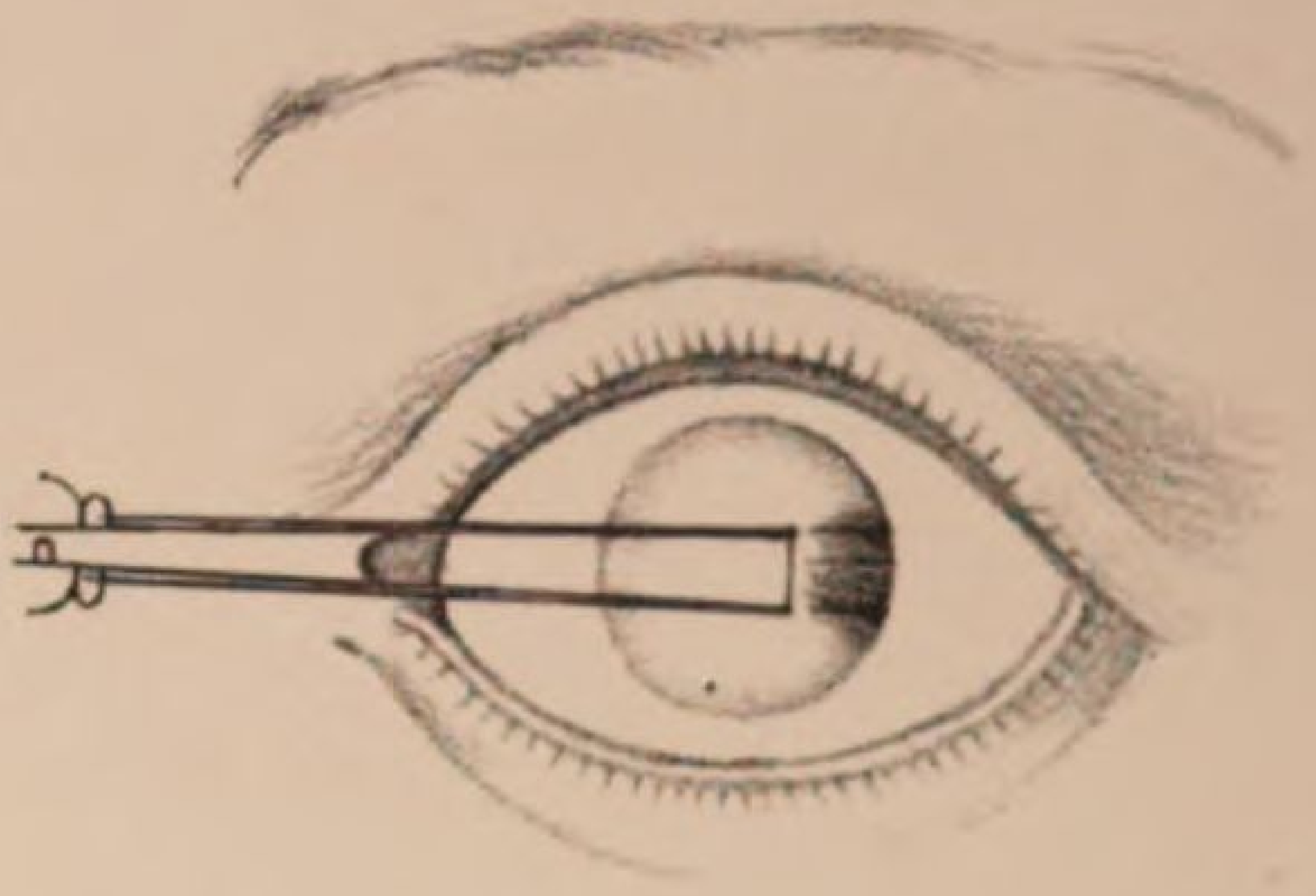

Fig. VII.

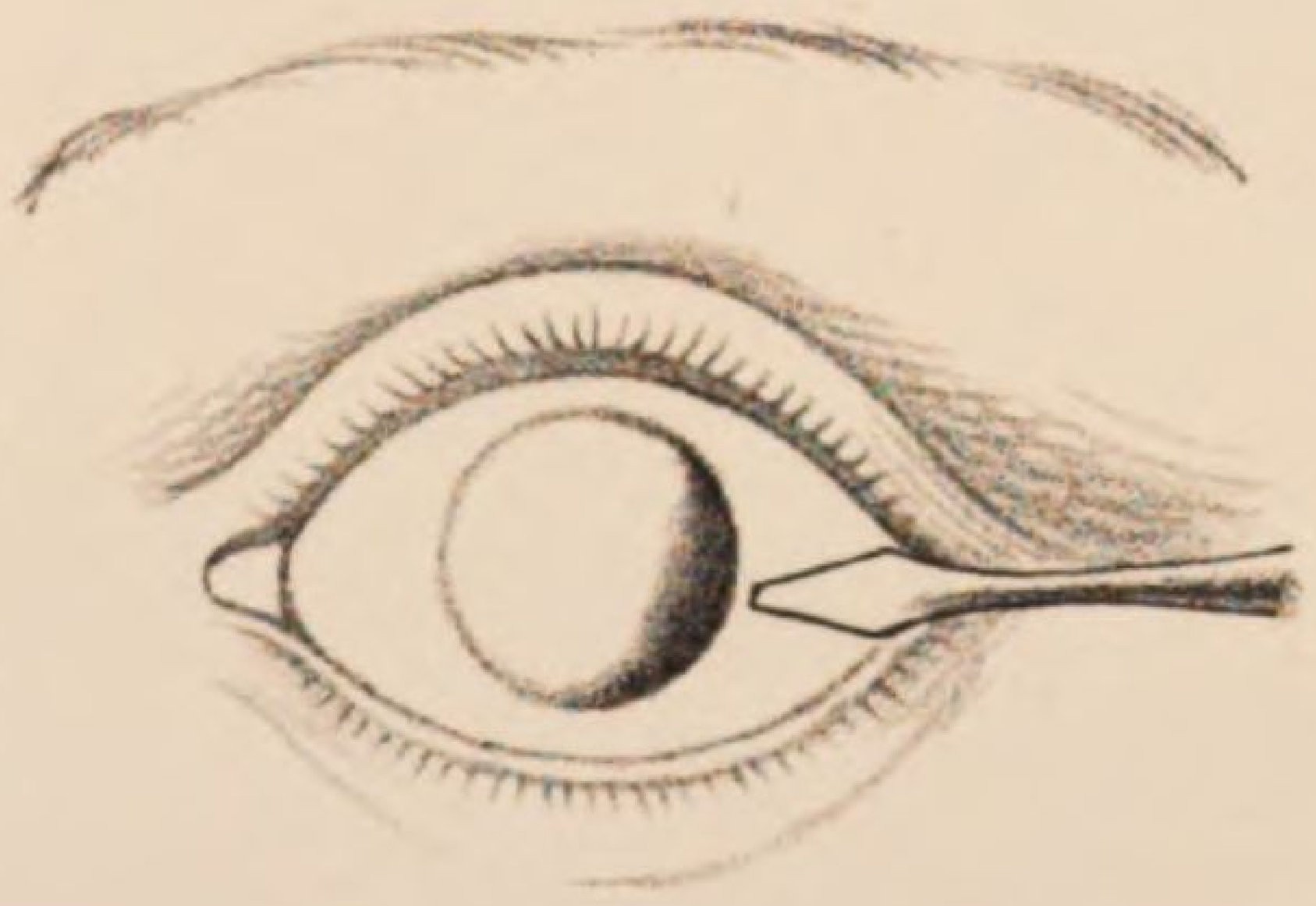

Fig. VIII.

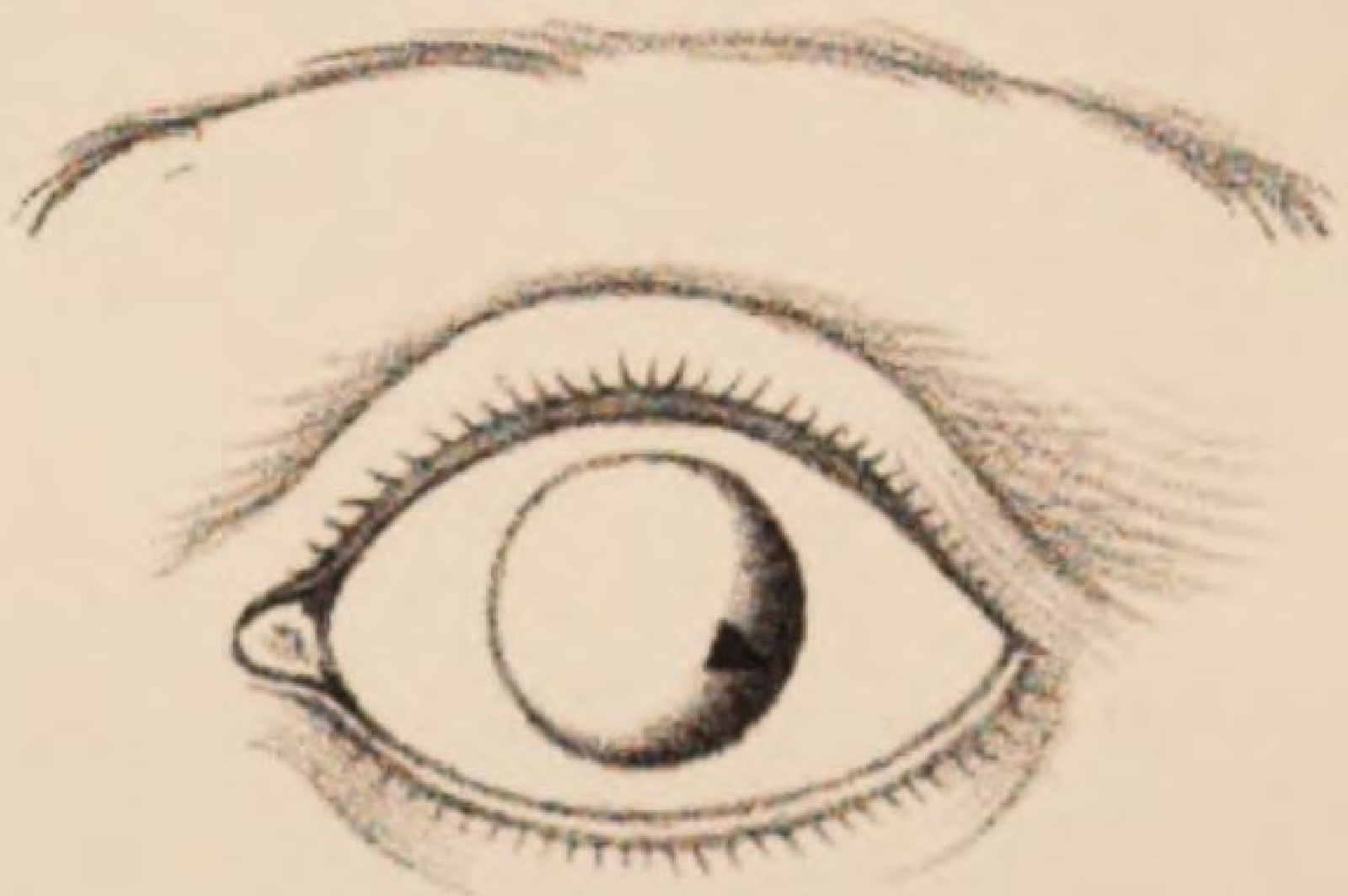

Fig. IX.

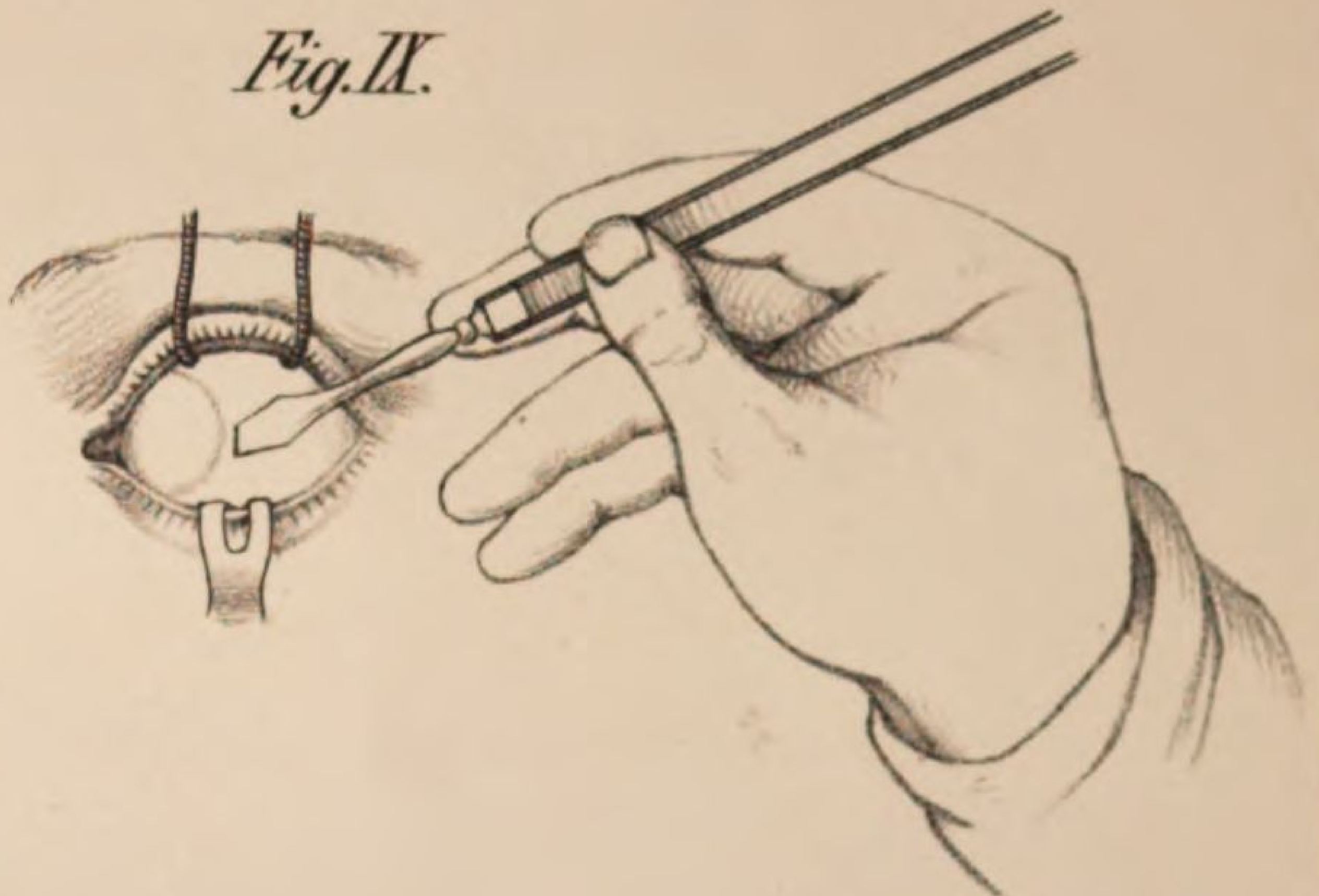

Fig. X.

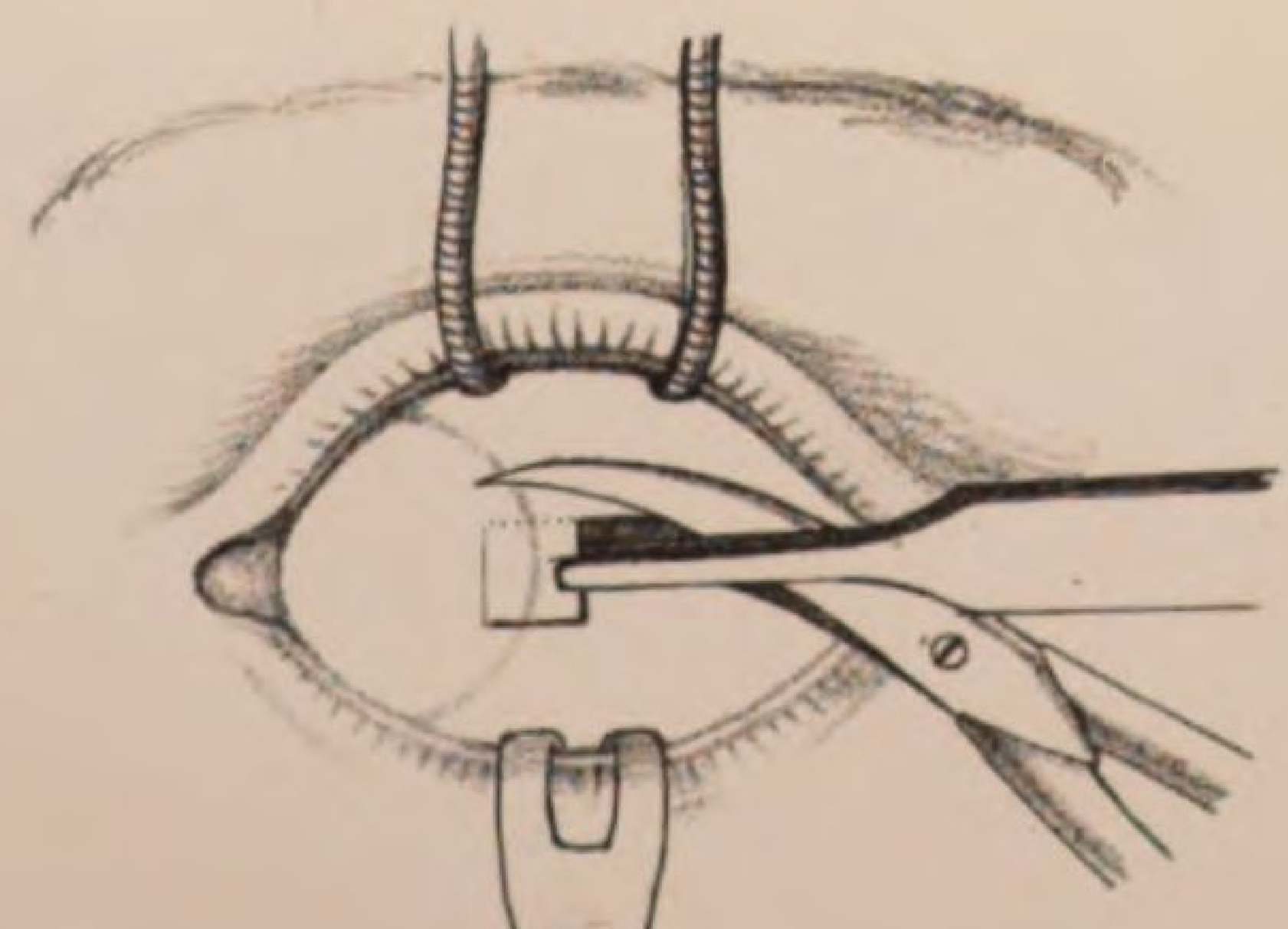

Fig. XI.

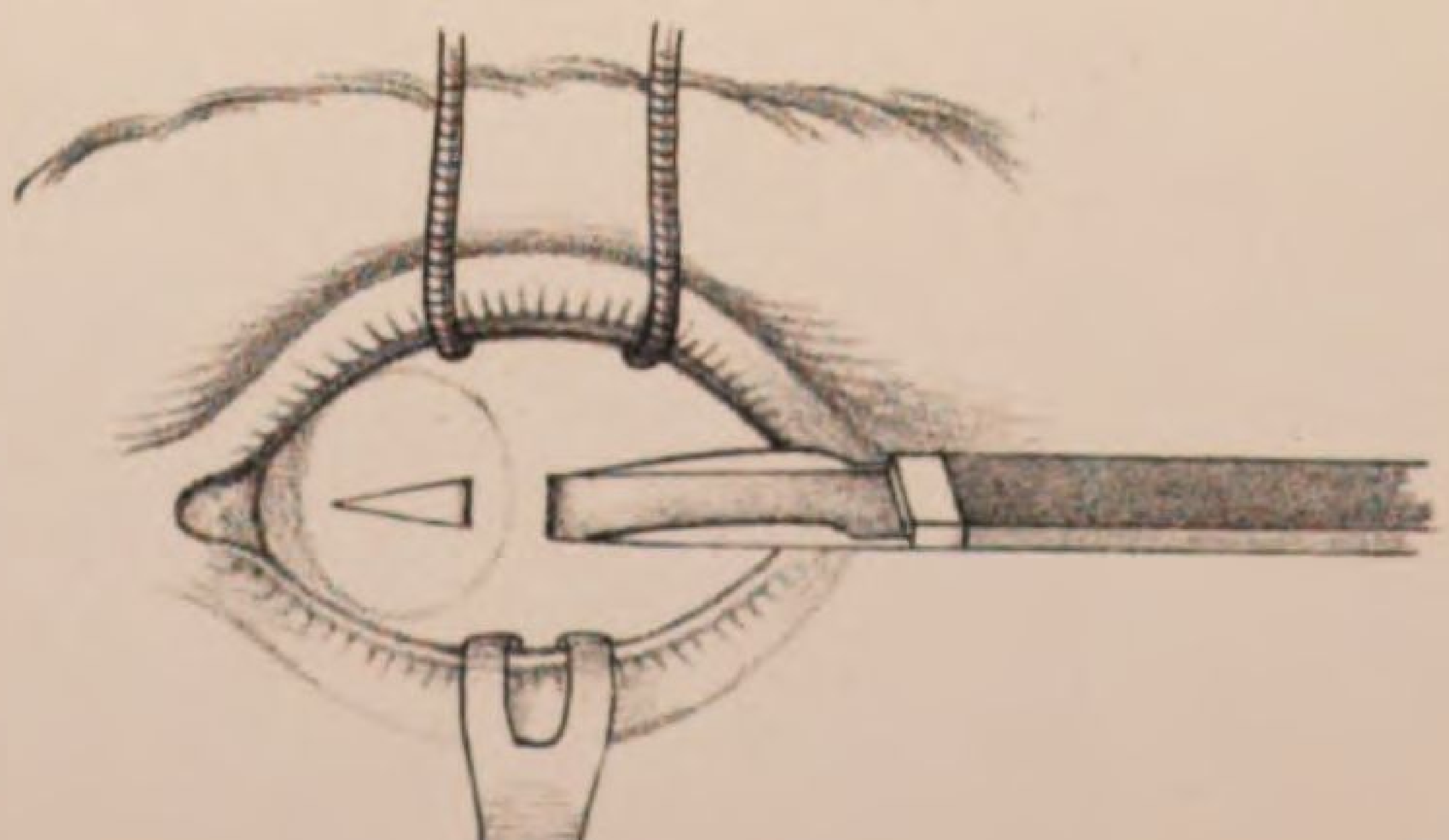

Fig. XII.

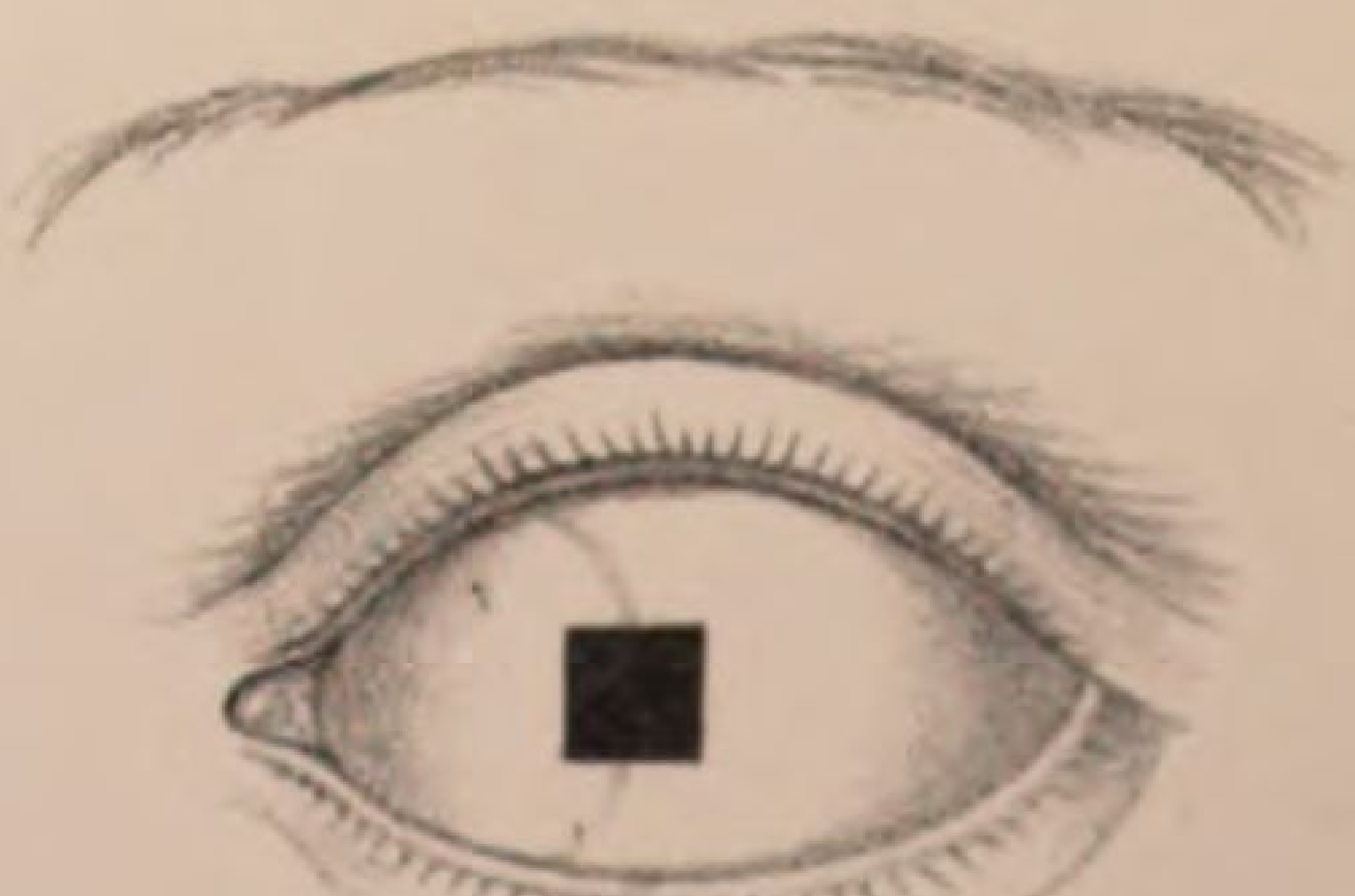

C. Schmiedel gez. u. lith.

Druck v. J. G. Fritzsche in Leipzig

Tafel 19.

Figur I. Haltung des obern Lides bei der Staaroperation.

Ortsveränderung des Staars.

— *II. a. Einstich der Nadel in die Sclerotica. b. Vor den Staar geführte Nadel. c. Auf den obern Rand des Staars aufgelegte Nadel. (Diese Abbildung stellt einen horizontalen Durchschnitt des Auges dar.)*

— *III. Die Niederdrückung des Staars ist erfolgt und die Nadel zur Wiederausziehung bereits in die horizontale Richtung gebracht.*

— *IV. Der Staar ist durch die runde Nadel nach oben und aussen gehoben.*

— *V. Der Staar ist durch meine gebogene Nadel nach aussen gezogen worden.*

— *VI. Die Nadel ist zur Verziehung des Kapselstaares durch die Hornhaut und die erweiterte Pupille eingestossen und bis zum innern Rande des Staars vorgeschoben.*

— *VII. Der bereits nach aussen verzogene Staar soll nach aussen umgelegt werden.*

Fig. I.

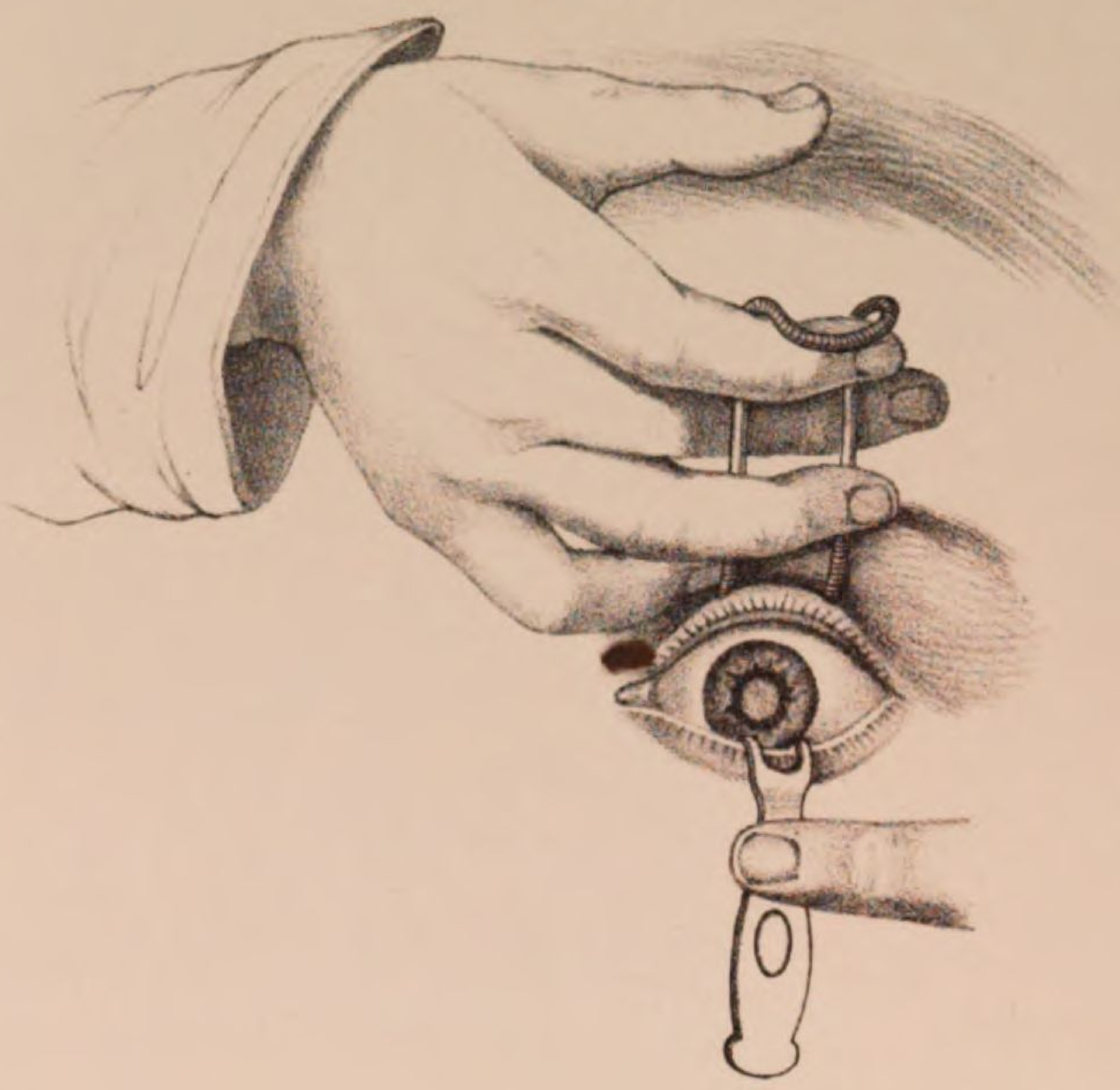

Fig. II.

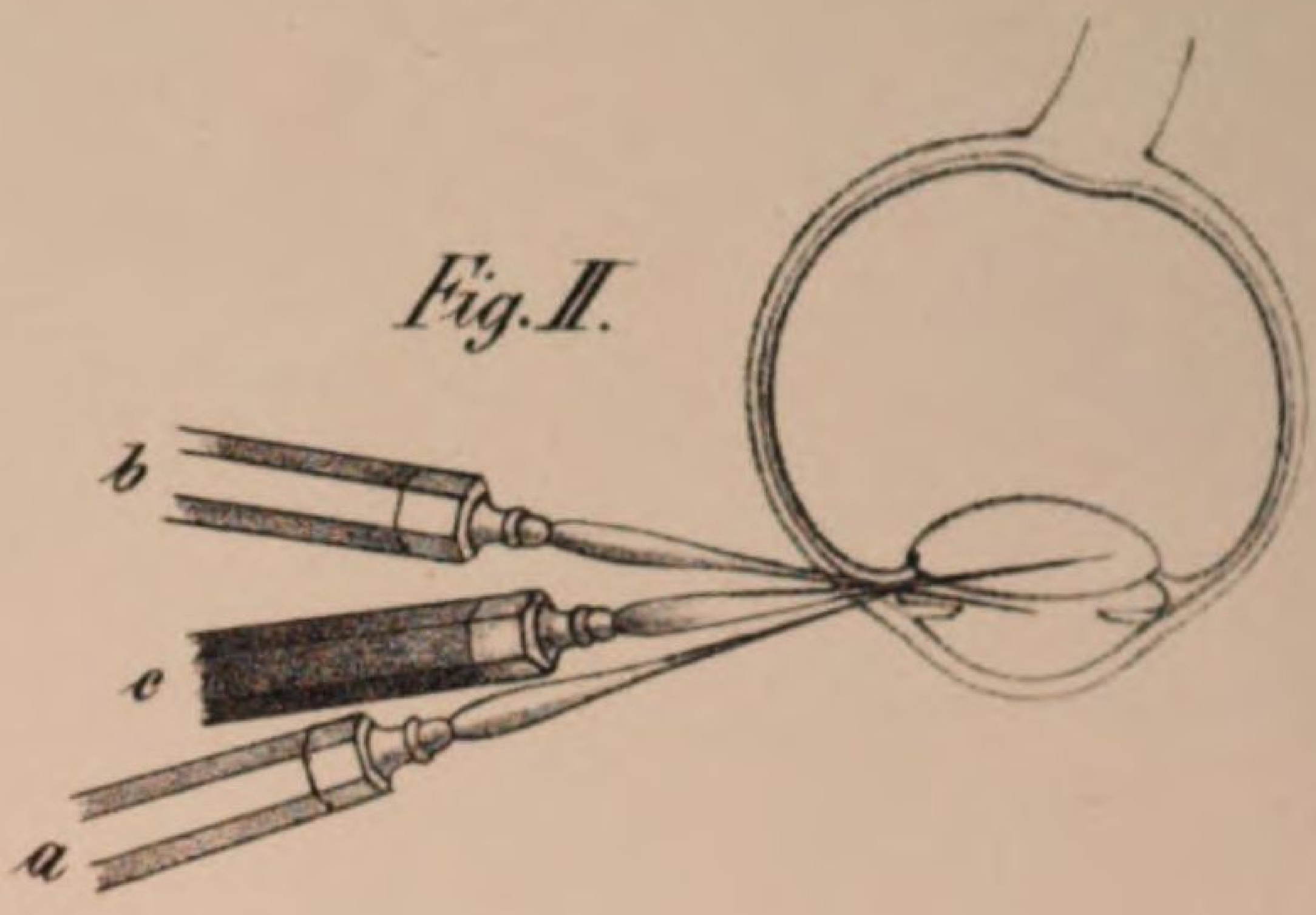

Fig. III.

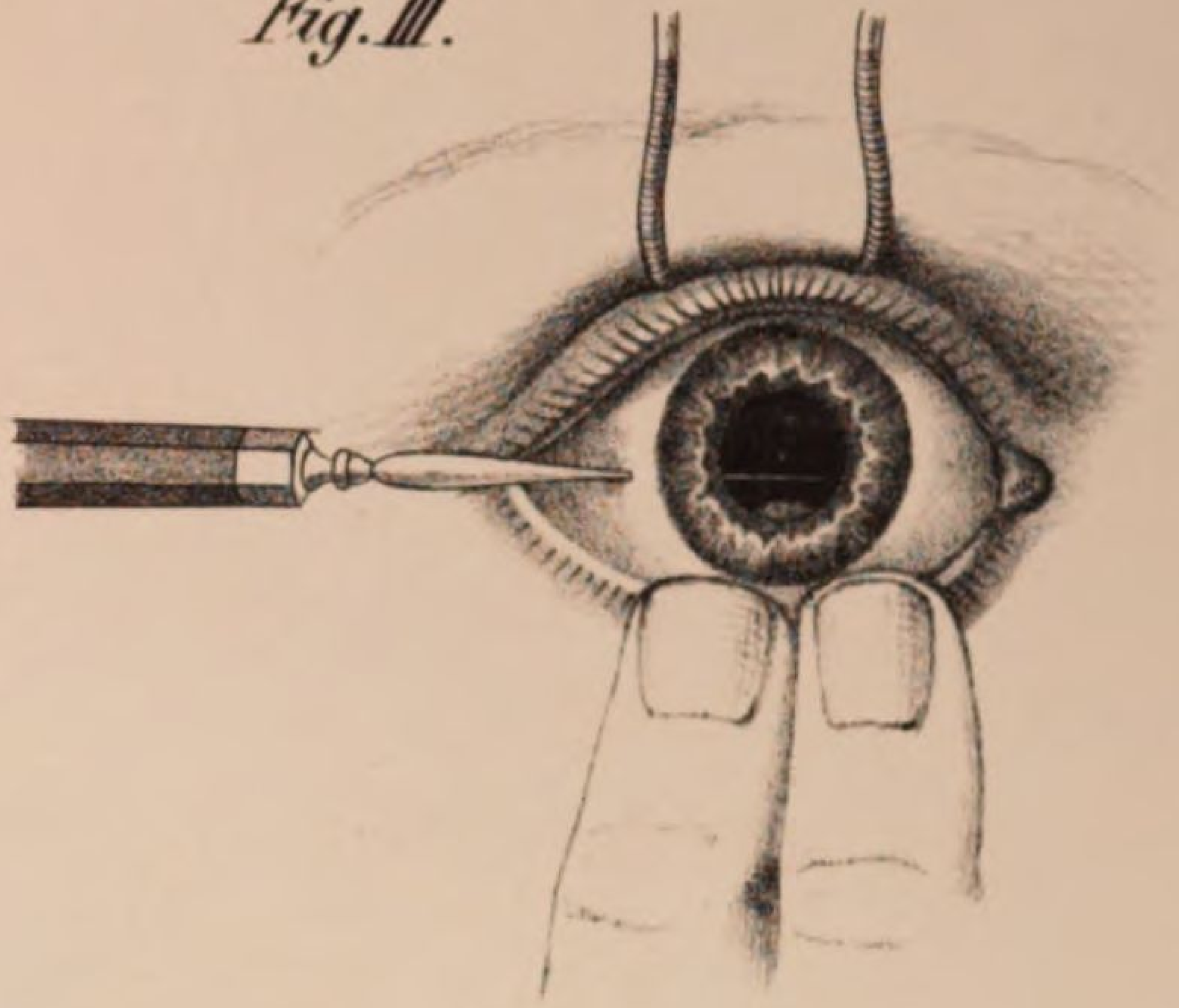

Fig. IV.

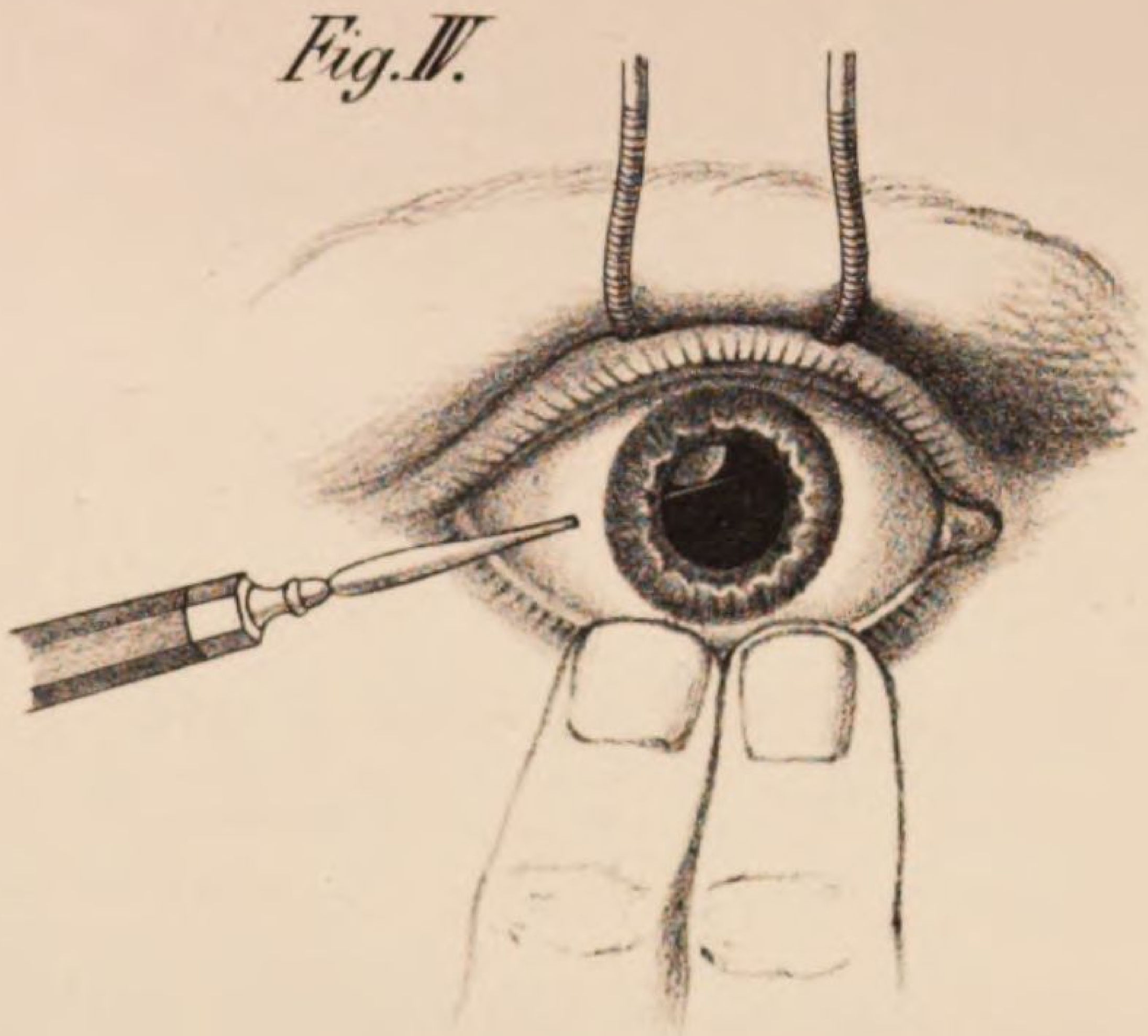

Fig. V.

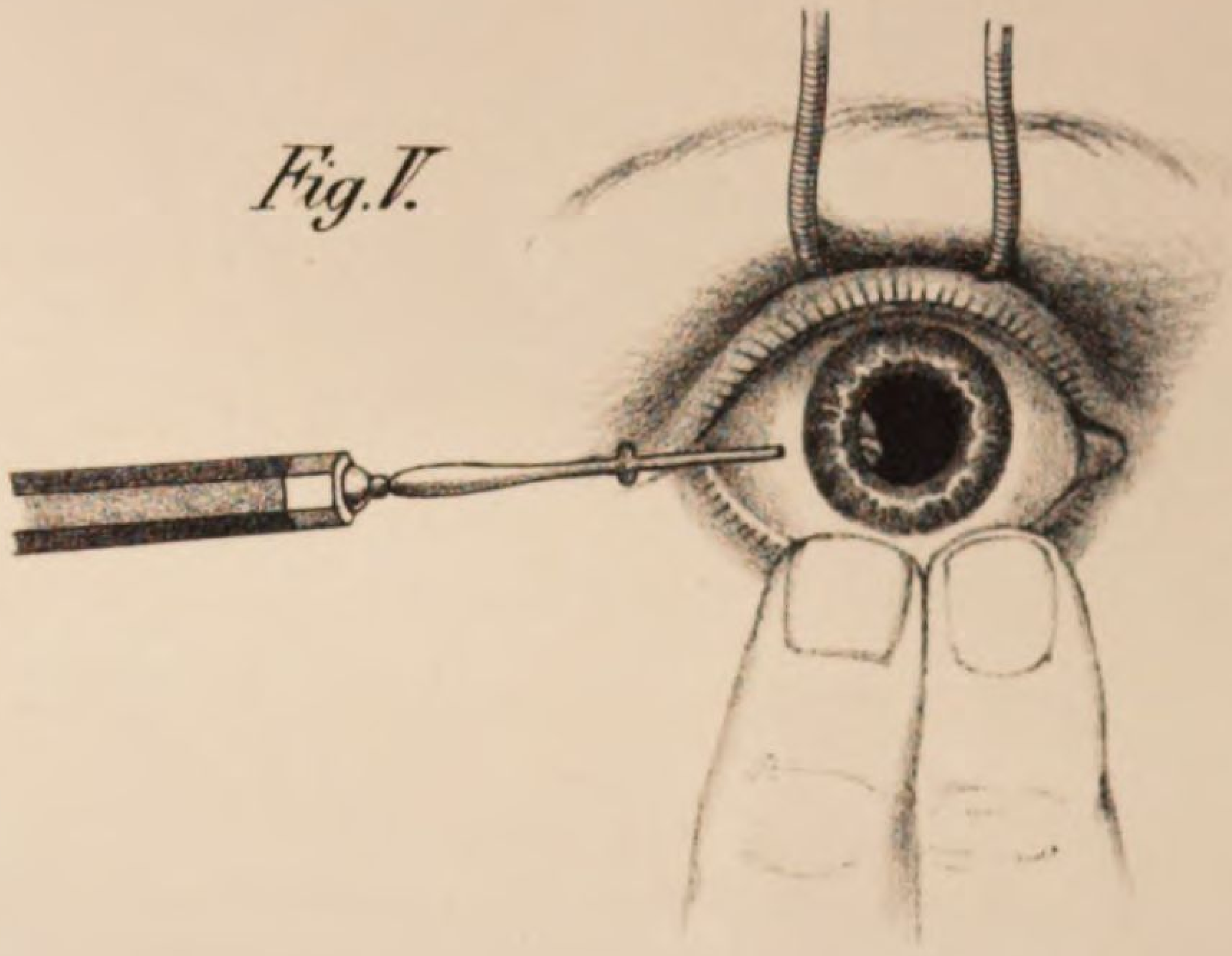

Fig. VI.

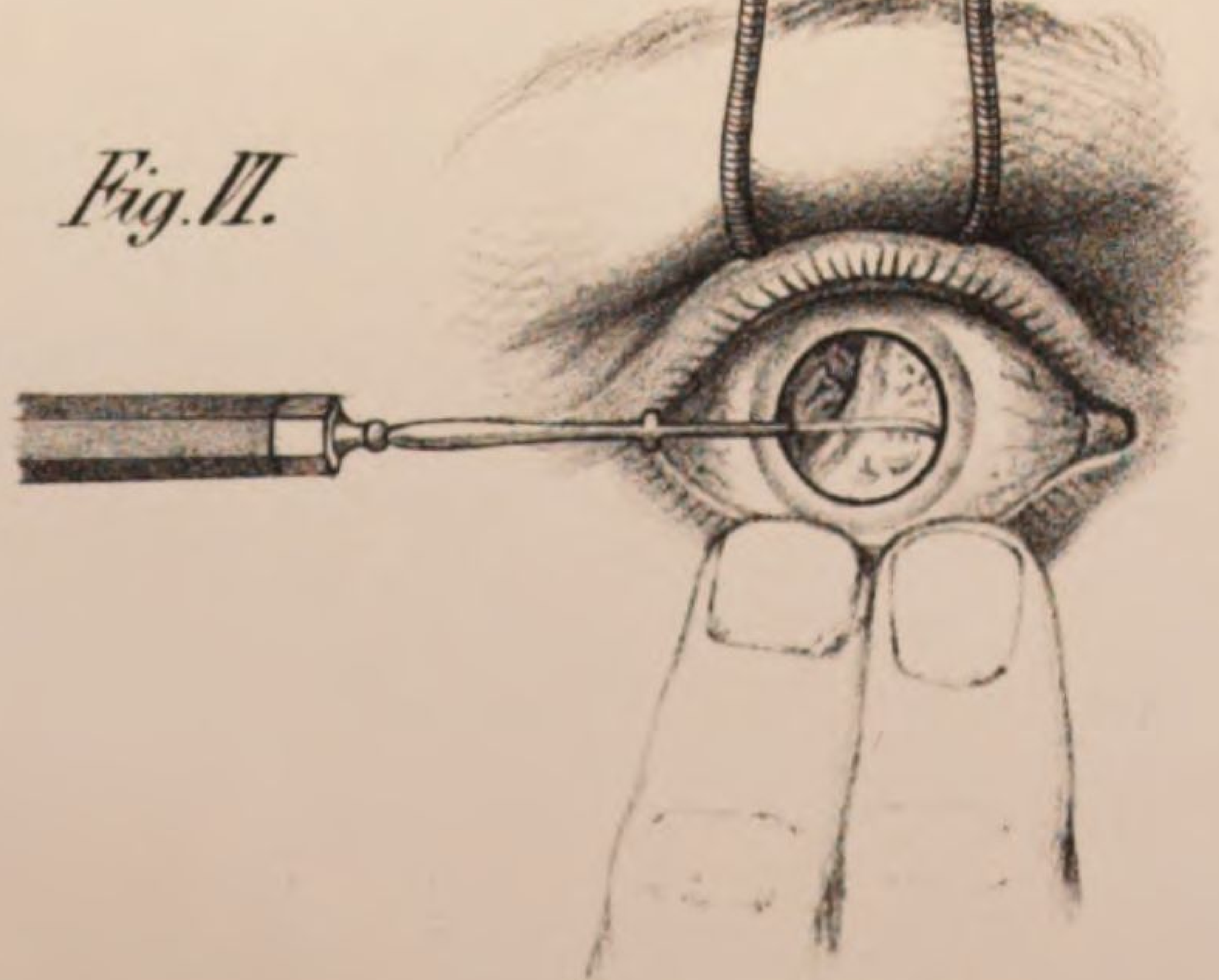

Fig. VII.

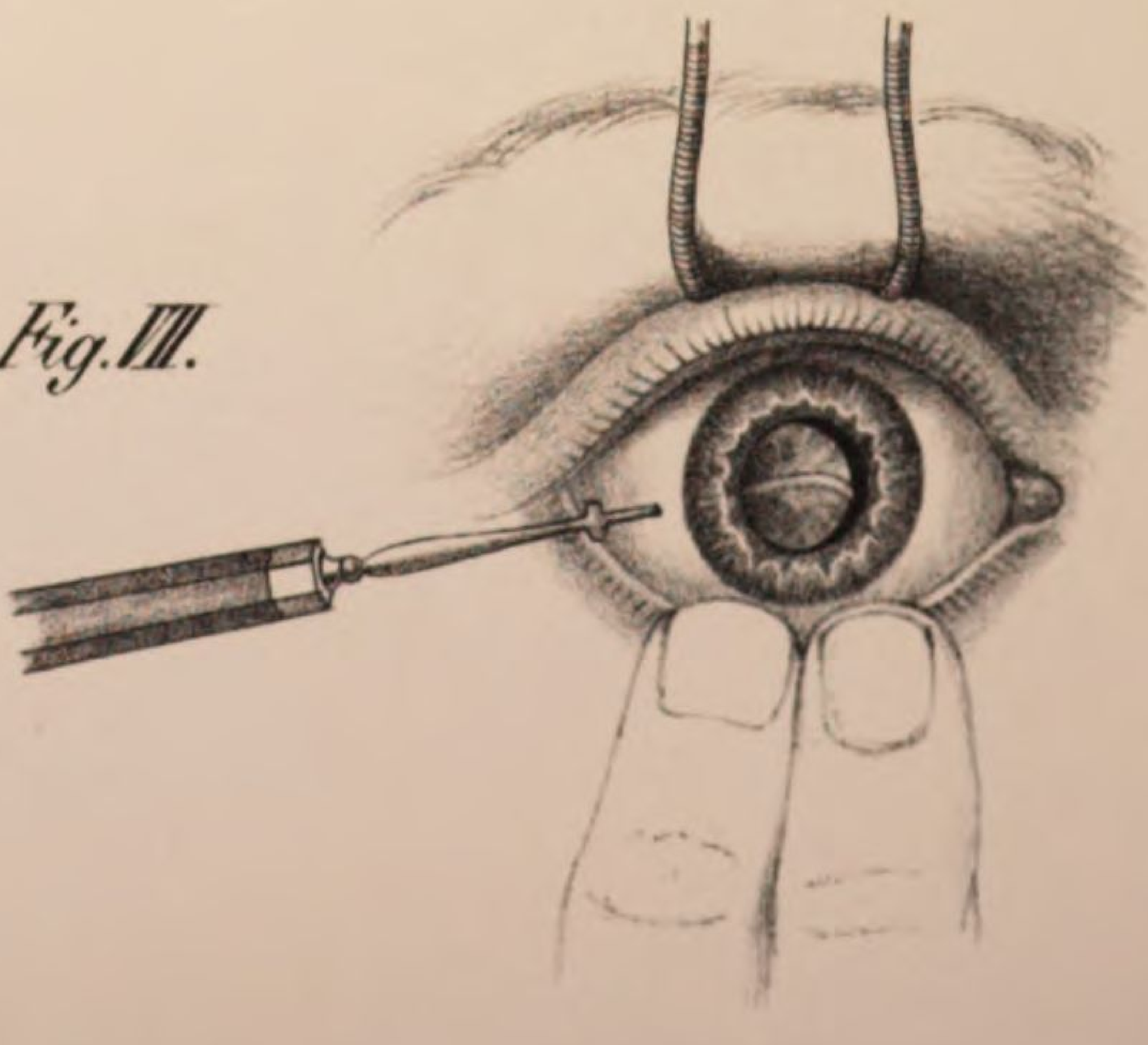

C. Schmiedel gez. u. lith.

Druck v. J. G. Fritzsche in Leipzig.

Tafel 20.

Figur I. Einstich der Langenbeck'schen Nadel zur Umlegung des Staars.

— II. Derselbe Act im vertikalen Durchschnitt durch das Auge gesehen. a. Lage der Nadel beim Einstich (der in Fig. I. entsprechend). b. Lage der Nadel nach dem Durchstiche (der in Fig. III. entsprechend).

— III. Die in die Höhe geschobene Nadel ruht mit ihrer Convexität auf dem obern Rande des Staars.

— IV. Lage des Staars und der Nadel nach der Umlegung.

— V. Der hintere Rand des Staars hat sich wieder gehoben und soll durch die nach unten gekehrte Spitze der Nadel zurückgeschoben werden.

— VI. Durch die von der Sclerotica aus in die Pupille vor den Staar geführte breitere Staarnadel soll die bestehende Synechia posterior gelöst werden.

Ausziehung des Staars.

— VII. Einstossung des Messers.

— VIII. Vollendung des Schnittes; der Mittelfinger wird dabei am inneren Augenwinkel eingesenkt und an die Lederhaut angelegt.

— IX. Einführung meiner halben Lanze.

— X. Der austretende Staar wird durch den Daviel'schen Löffel unterstützt und dadurch vom Irisrande abgehalten.

Keratoplastik.

— XI. Die durch die Trephine in die Hornhaut gemachte Furche.

Taf. 20.

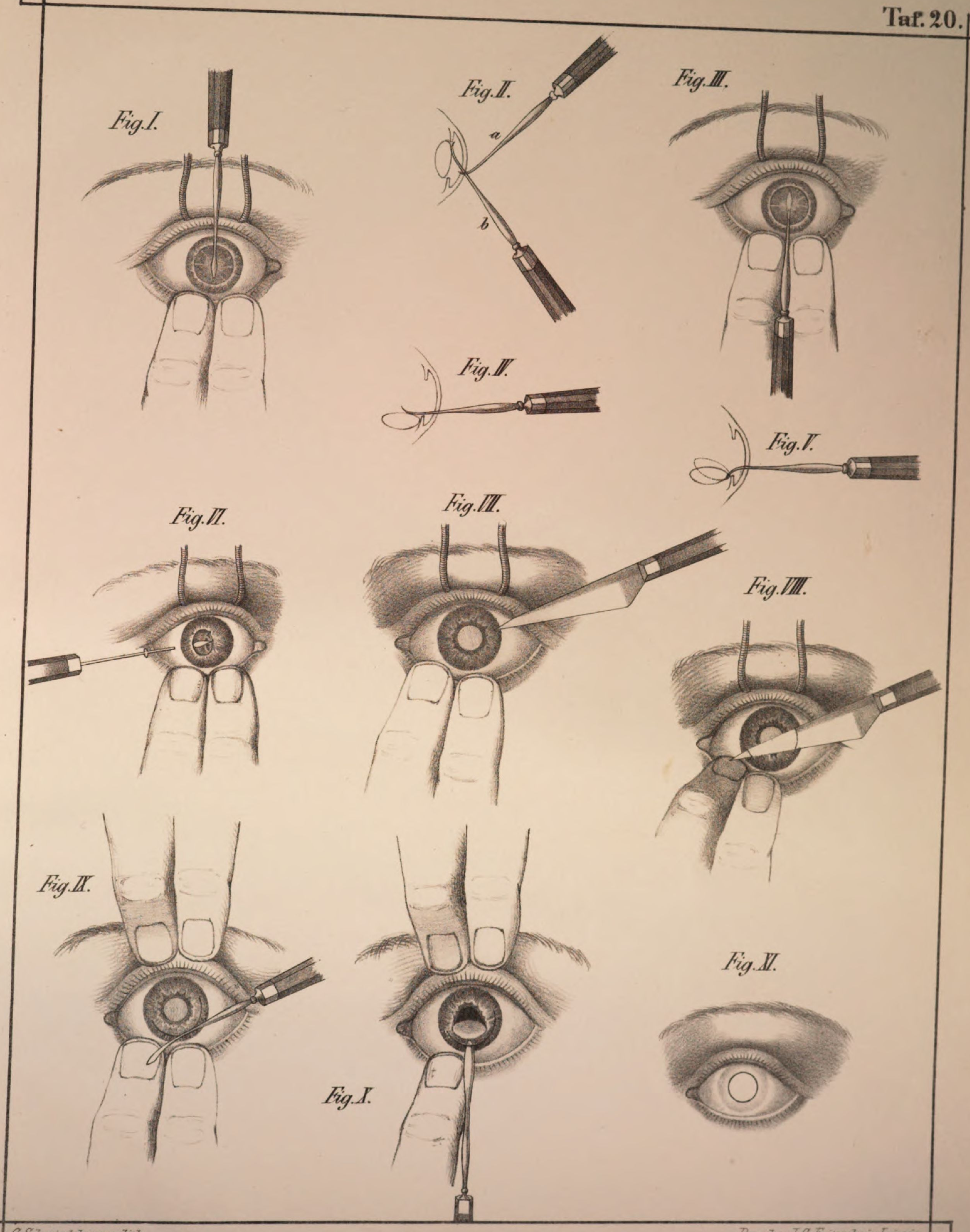

C. Schmiedel gez. u. lith.

Druck v. J. G. Fritzsche in Leipzig.

Tafel 21.

Abbildungen einiger nach der Natur gezeichneten Krankheiten des Auges als Beispiele für die Wahl der Operationsweisen.

Figur I. *Synechia posterior completa mit Verdunkelung der Linsenkapsel und Structurveränderung der Iris (ein sich zur Koretomie eignender Fall [s. Taf. 17. Fig. X. und pag. 35], wo das operative Verfahren bei diesem Falle angegeben ist).*

— II. *Staphylom von welchem nur die Spitze abzutragen ist. A. Von vorn. B. Von der Seite.*

— III. *Staphylom von welchem bei der Wegnahme ein Streifen am Grunde sitzen bleiben, der weggenommene Theil aber die erhabene Stelle mit inbegreifen muss.*

— IV. *Staphylom, welches an seiner Basis vollständig weggenommen werden muss.*

— V. *Fungus melanodes, bei welchem die Exstirpation des Auges allein mit glücklichem Ausgange zu machen ist.*

— VI. *Carcinom des Augapfels, bei welchem alle in der Augenhöhle befindlichen Theile durch das Messer entfernt werden müssen. a. Melanotische Stelle.*

— VII. *Harter Staar.*

— VIII. *Harter Staar mit fussangelförmiger Verdunkelung. Bei beiden ist die Ausziehung zu machen.*

— IX. *und* X. *Milchstaar mit hartem Kerne bei einer alten Frau.*

— IX. *Bei Vorneigung und auch bei gerader Haltung des Kopfes; der harte Linsenkern ist hier sichtbar.*

— X. *Nach Zurückbeugung des Kopfes, wobei der harte Linsenkern sich nach hinten umgelegt hat. Die Ausziehung durch einen kleinen Schnitt an der unteren Hornhautgränze, auch wohl durch einen linearen, ist hier die zweckmässigste Methode.*

Taf. 21.

Fig. I.

Fig. II.

Fig. III.

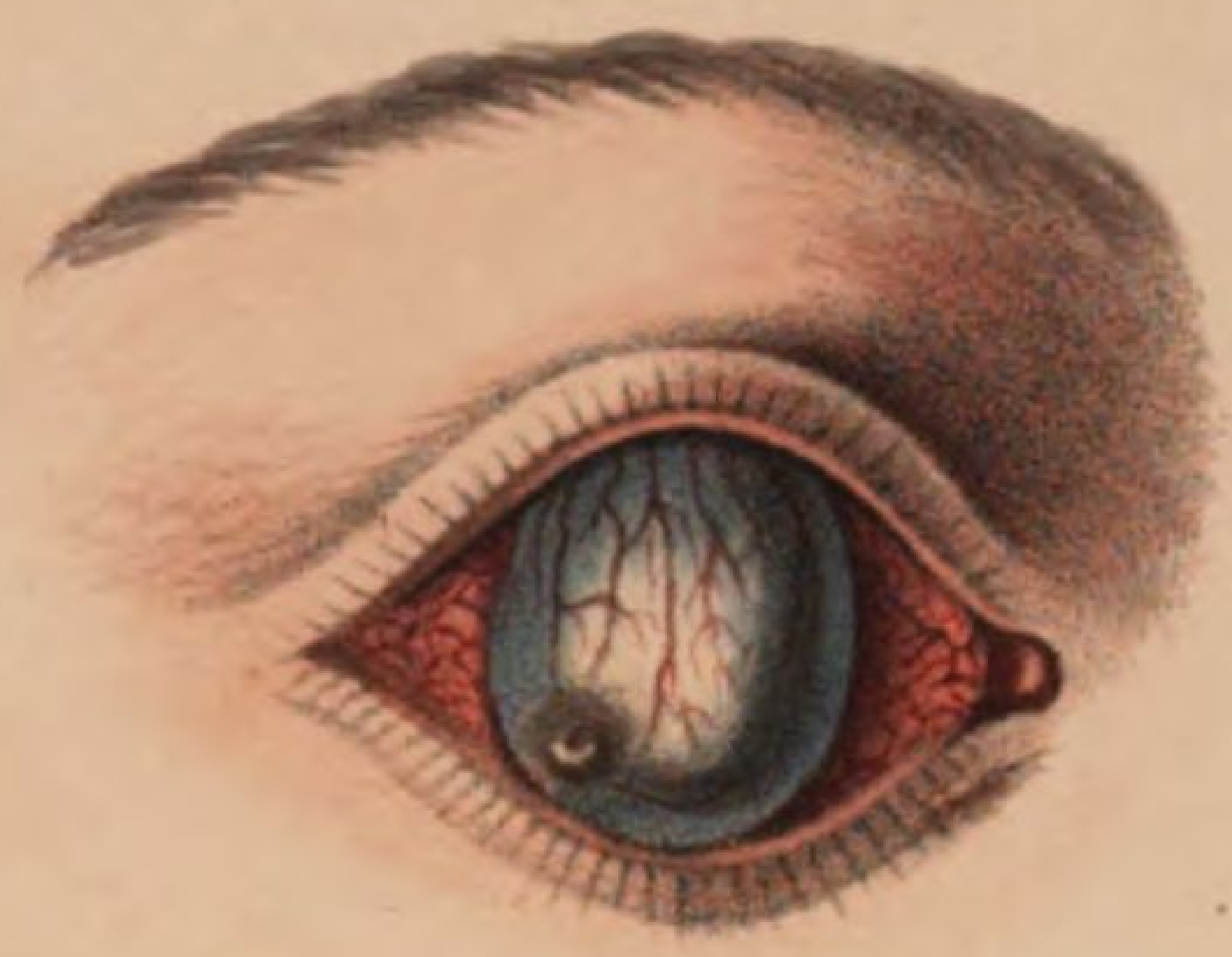

Fig. IV.

Fig. V.

Fig. VII.

Fig. VI.

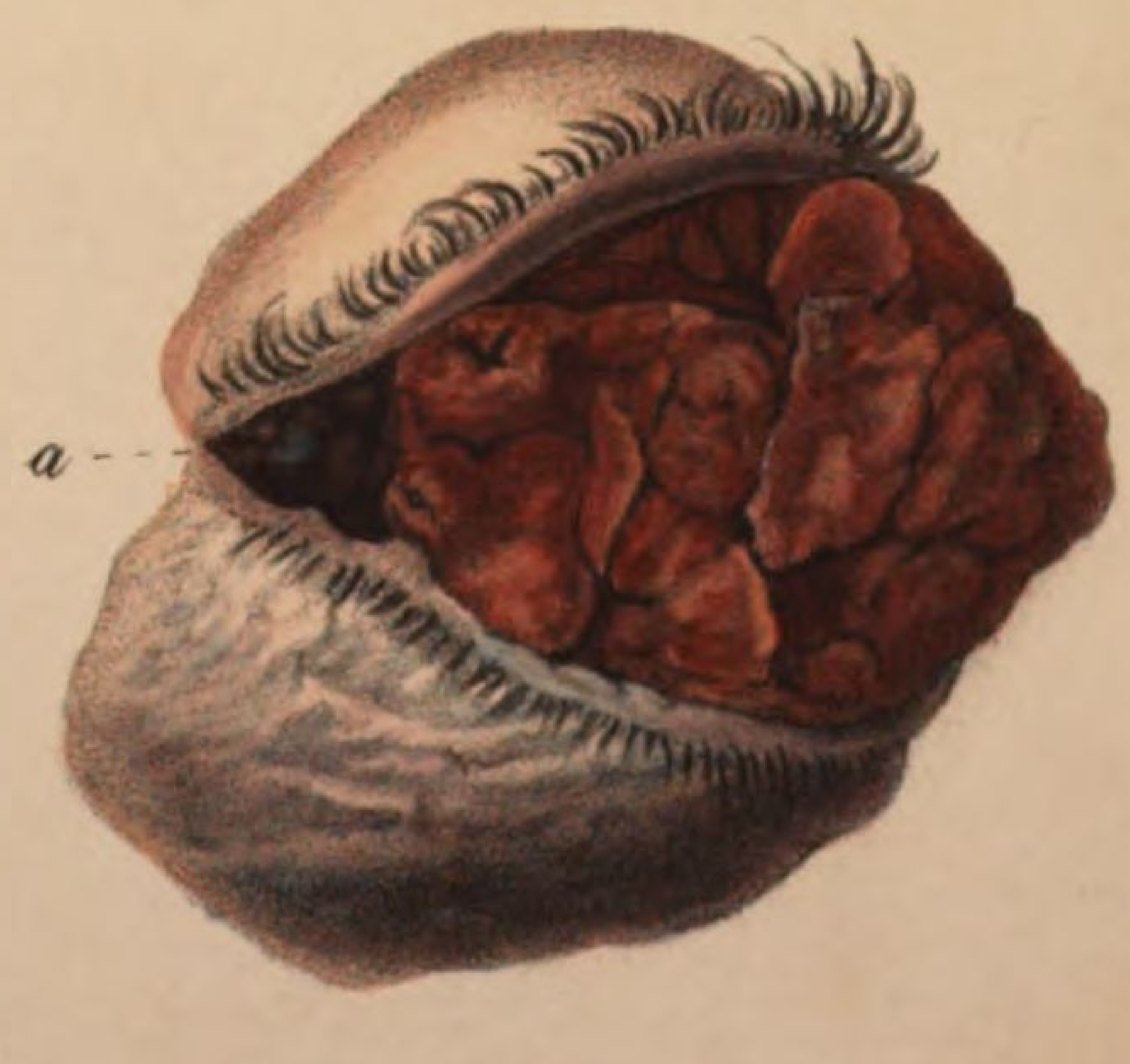

Fig. IX.

Fig. VIII.

Fig. X.

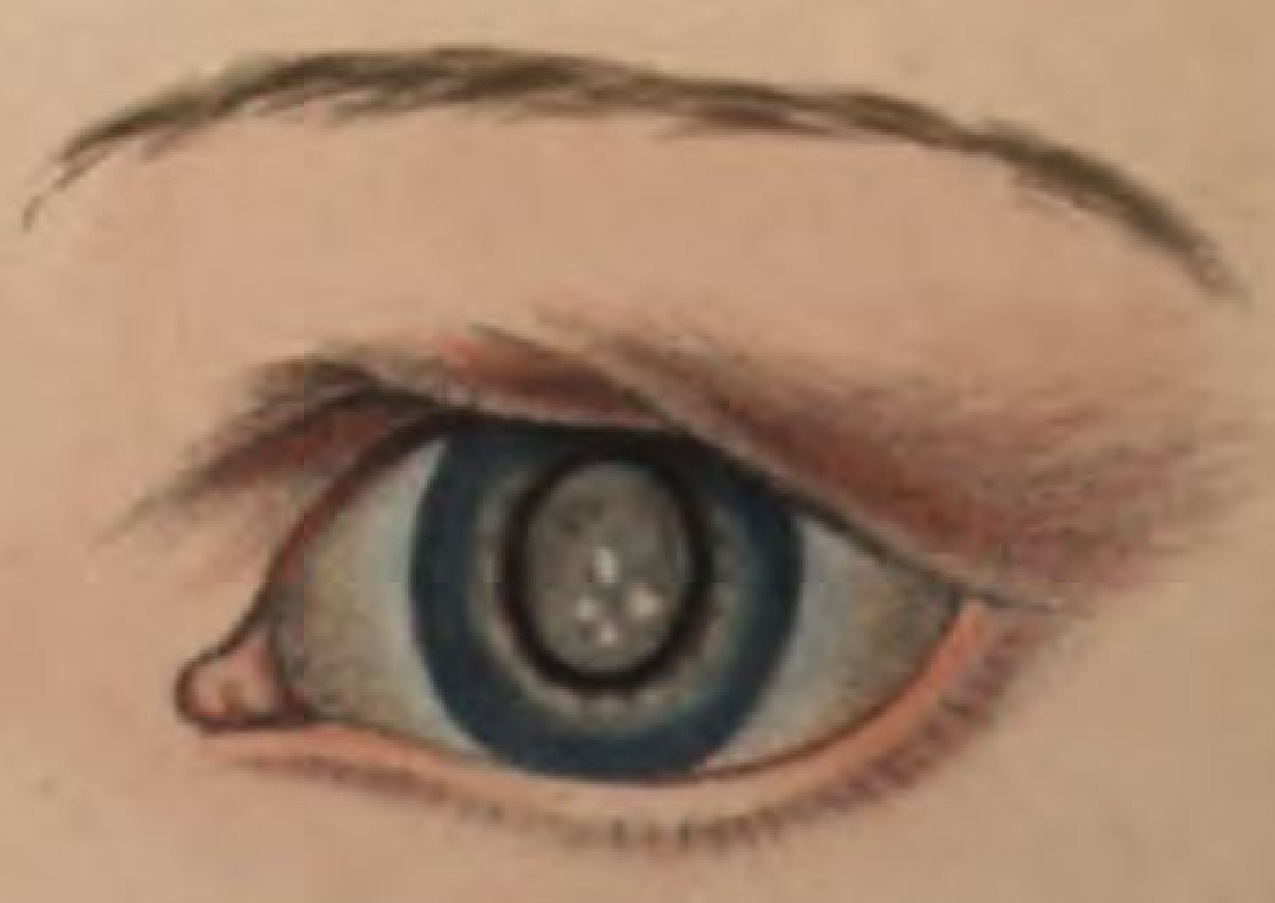

C. Schmiedel lith.

Druck v. J. G. Fritzsche in Leipzig.

Tafel 22.

Figur I. *Weicher Staar, auf dessen Corticalsubstanz die Aufsaugung schon eingewirkt hat und der dadurch bereits verkleinert ist. Verziehung nach aussen mittelst Scleronygma durch meine gebogene Nadel.*

— II. *Staar mit festem Kerne, und weicher, sich in den Pyramidalstreifen kund gebender Corticalsubstanz. Depression oder Sublation mittelst Keratonygma durch die runde Nadel.*

— III. *Weicher Linsenstaar, bei welchem man nur die Verdunkelung der Rindensubstanz erkennt. Durch Zerschneidung mittelst Scleronygma zu beseitigen. Meine gebogene Nadel dürfte dazu am passendsten sein.*

— IV. *Kapsellinsenstaar mit Synechia posterior. Da hier die geringe Erweiterung der Pupille die Beschaffenheit des Staars nicht mit Sicherheit erkennen lässt, so muss nach Hebung der Synechie mittelst gerader durch die Lederhaut eingeführter Nadel, die Art der Dislocation gemacht werden, welche dann am passendsten scheint.*

— V. *Nach Auflösung der Linse zurückgebliebener Kapselstaar. Durch Verschiebung nach aussen mittelst Keratonygma oder durch Zerschneidung auf demselben Wege mit einer schmalen Nadel zu heben.*

— VI. *Kapsellinsenstaar mit vorderer und hinterer Synechie. Die Operation ist im Wesentlichen dieselbe wie in Fig. IV.*

Fig. I.

Fig. II.

Fig. III.

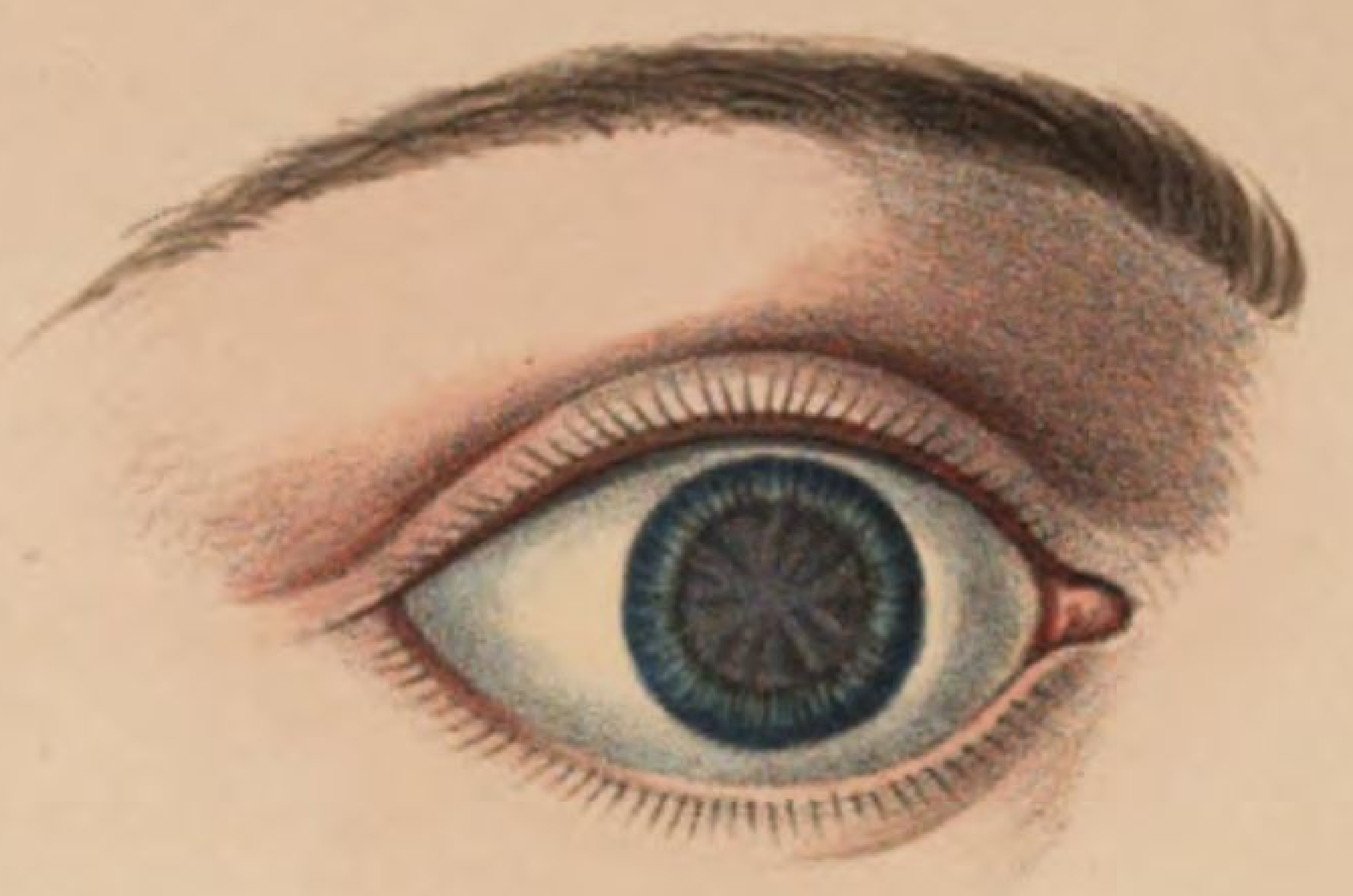

Fig. IV.

Fig. V.

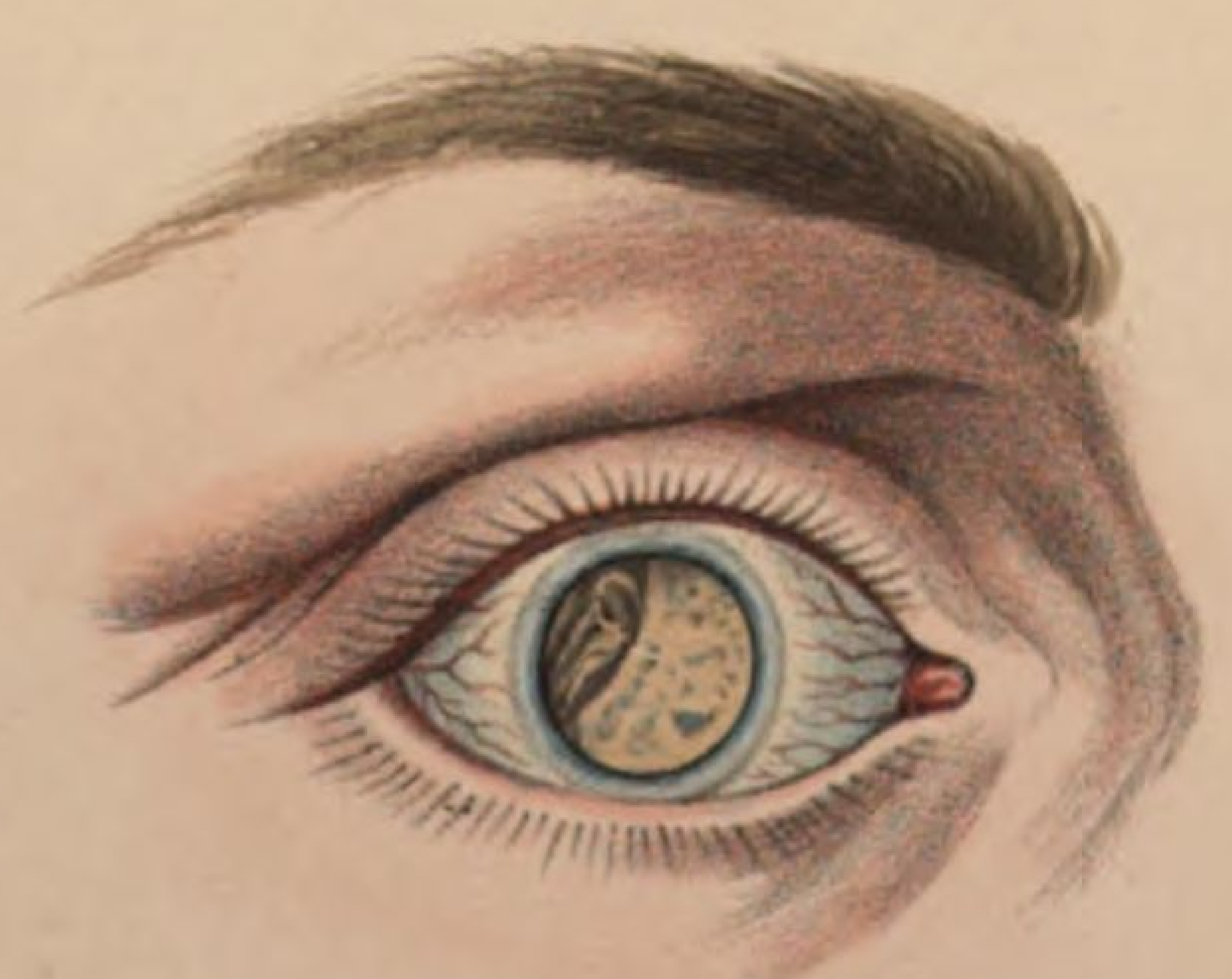

Fig. VI.

C. Schmiedel lith.

Druck v. J. G. Fritzsche in Leipzig.

BSB Bayerische StaatsBibliothek

MDZ Münchener DigitalisierungsZentrum Digitale Bibliothek

Günther, Gustav Biedermann, / Ritterich, Friedrich Philipp / Schmiedel, C.

Lehre von den blutigen Operationen am menschlichen Körper in Abbildungen mit erläuterndem Texte ; zum Gebrauche für Studirende und ausübende Wundä rzte
Bd.: 6

Leipzig [u.a.] 1858

4 Chir. 32 n-6
urn:nbn:de:bvb:12-bsb10347840-0